

綜 説

脳神経領域における経カテーテル治療 (脳血管内治療)の現状と展望

長 島 久

信州大学医学部附属病院脳血管内治療センター

Transcatheter Interventional Therapy for Neurovascular Lesions

Hisashi NAGASHIMA

Neuroendovascular Therapy Center, Shinshu University Hospital

Key words: interventional neuroradiology, neuroendovascular therapy, embolization, angioplasty
脳血管内治療, 塞栓術, 血管形成術

I はじめに

頭部病変に対する外科治療はその歴史を新石器時代まで遡るとされるが, 20世紀初頭の米国における Harvey W. Cushing や Walter E. Dandy らの活躍によって実用的領域へと高められた近代脳神経外科学は, その後の多くの先人達の努力によって発展を遂げた。Egas Moniz によって創始され1953年に Seldinger によって選択的血管造影法¹⁾として発展された血管造影法もその一つであり, 黎明期の脳神経外科診断において脳血管造影検査は貴重な診断技術の一つであった。

近年のコンピューター断層撮影 (CT) や核磁気共鳴画像法 (MRI) などの放射線診断機器の進歩に伴い血管造影検査の診断的意義は低下しつつあるが, 器材の進歩や技術の向上は深部血管病変へのカテーテル到達を可能とし, 診断技術であった血管造影法を経カテーテル的治療法へと発展させていった。血管内治療とも呼ばれる経カテーテル治療の実用化は, 内視鏡を用いた経内視鏡的治療などとともに, 現代医学における低侵襲的治療の大きな潮流を築いてきた。

脳神経領域における血管内治療は1960年に Luesenhop と Spence が報告²⁾したシリコン性の小球による脳動静脈奇形治療の試みがその始まりとされ, Serbinenko が細径カテーテルの先端に装着したバルーン

を血管中に離脱・留置して頭蓋内血管を閉塞する「離脱式バルーン法」を1974年に報告³⁾することで, 経カテーテル治療の歴史が始まった。黎明期においては, 本治療の対象は開頭手術による治療が困難であった脳動静脈奇形などの疾患に限られていたが, 1991年に Guglielmiらが電気式離脱型コイル (Guglielmi detachable coil: GDC, Stryker, Kalamazoo, MI) を開発⁴⁾したことによって治療対象を脳動脈瘤まで拡大しことで, 実用的な治療法としての地位を固めるに至った。

本邦における脳神経領域の経カテーテル治療の歴史は1982年に名古屋市にて開催された第1回血管内手術法研究会 (影山直樹会長) から始まり, 1992年には「脳血管内手術」として健康保険に収載され, 1997年に薬事法における承認を GDC が受けることで普及に至った。

その後も新たな器材や技術が開発されるとともに, それらの有効性を証明するために数多くの大規模試験が行われ, 脳神経領域における本治療の意義が高まっている。

本稿においては, 脳神経領域における経カテーテル治療 (脳血管内治療) の現状ならびに展望について概説する。

II 対象疾患

脳神経領域における経カテーテル治療は, 他領域と異なりその適応となる疾患が比較的多彩で, 塞栓術によって病変を閉塞する疾患と血行再建術によって血流

別刷請求先: 長島 久 〒390-8621
松本市旭3-1-1 信州大学医学部附属病院
脳血管内治療センター

障害を改善する疾患の双方を対象とする。

塞栓術は経カテーテル的に血管病変を閉塞する手技で、対象疾患としては脳動脈瘤ならびに脳動静脈奇形や後天性の脳・硬膜動静脈瘻に加え、摘出術中の出血の低減を目的とする髄膜腫等の脳腫瘍や止血が困難な鼻出血などがある。塞栓術に使用する塞栓材料は対象疾患や病態によって使い分けるが、脳動脈瘤などの治療にはプラチナ製コイルを、脳動静脈奇形の治療には血管内で硬化する樹脂を、髄膜種の術前塞栓術や鼻出血等に対する止血術においてはポリビニルアルコール (polyvinyl alcohol : PVA) や微繊維性コラーゲン (Avitene®, Davol, Warwick, RI) などの微細な粉末を使用する。

血行再建術は、血管狭窄病変に対する経皮的血管形成術 (percutaneous transluminal angioplasty : PTA) と脳塞栓症に対する経カテーテル的血栓溶解・除去術に大別される。PTA はカテーテル先端に装着されたバルーンによって血管の狭窄部を拡張し必要に応じてステントを留置する手技であり、内頸動脈や鎖骨下動脈の起始部などにおける狭窄が対象となる。経カテーテル的血栓溶解・除去術は、遺伝子組み換え組織プラスミノゲン活性化因子 (recombinant tissue plasminogen activator : rt-PA) 製剤の静脈内投与療法 (IV rt-PA療法) の適応外あるいは無効であった脳塞栓症症例に対して頭蓋内血管内の血栓まで直接カテーテルを誘導し、ウロキナーゼ (urokinase : UK) を用いて血栓を溶解したり血栓除去カテーテルを用いて血栓を除去したりして、閉塞血管の再開通を行う治療である。脳血管内治療の対象となる疾患を、手技別に示す (表 1)。

III 脳動脈瘤に対する血管内治療

脳動脈瘤に対する血管内治療は、1980年代には細径カテーテルの先端に装着したバルーンを脳動脈瘤内で離脱・留置する離脱式バルーン法⁵⁾が試みられ非常に画期的な治療法として期待を集めたが、検証の結果⁶⁾長期的な効果が否定された。離脱式バルーンによる動脈瘤塞栓術の有効性が否定されたのと時期を同じくして、Guglielmi らによって GDC が開発⁴⁾され、脳動脈瘤に対する有効な治療法となりうることが期待された。本コイルは、柔軟なステンレス製ワイヤー (デリバリーワイヤー) の先端にプラチナ製コイルが接合されており、コイルの挿入に際しては必要に応じて引き戻しや回収が可能となっている。動脈瘤内にコイルが適切

に留置された後にデリバリーワイヤーの末端 (体外部分) と患者の単径部に刺入した金属針の間に直流電流を流すことにより、デリバリーワイヤーを通じた電流がコイルから血液・体組織を介して単径部に留置された電極へと流れることで、コイルとデリバリーワイヤーを接合している金属が電気分解され、コイルがデリバリーワイヤーから離脱される構造となっている (図 1)。本コイルは、開発当初は単に通電によってコイルを離脱可能とするのではなく、通電によって陽極に荷電したコイルに血液中で陰極に荷電している血球成分 (白血球, 赤血球, 血小板) やフィブリノーゲンを凝集させることで血栓化を促す「電気的血栓化」効果を主に期待していた。しかしその後の検討の結果、離脱式コイルによって閉塞された動脈瘤の長期予後は留置コイル体積の動脈瘤体積に対する比 (volume embolization ratio : VER) に依存することが報告⁷⁾され、有効な閉塞のための柔軟で短時間で離脱可能なコイルの開発が進んだ。近年では、コイルの表面を吸水性高分子ポリマーで覆い、動脈瘤内へのコイル留置後にポリマーが膨張して閉塞率を向上させる Hydorocoil® (MicroVention, Tustin, CA) も実用化されている⁸⁾。また、コイルによる動脈瘤閉塞はコイルによる物理的な閉塞のみでなく、コイルの間隙に残存した血液が器質化することで完成するため、コイルを生分解性重合体 (polyglycolic acid/lactide : PGLA) 糸で覆ってコイル周囲の血栓化を促進し、長期成績を向上させる Matrix®コイル (Stryker, Kalamazoo, MI) も開発⁹⁾されている。

脳動脈瘤に対するコイル塞栓術は基本的に円形のコイルを瘤内に留置するため、動脈瘤の入口部 (動脈瘤頸部) が比較的小さな動脈瘤はコイルを安定して留置し易いため、脳血管内治療に向いている。一方、動脈瘤頸部の大きな (広頸型) 動脈瘤ではコイルが安定した形状で留置されにくく、治療が困難とされた。このような欠点を補うために、広頸型の動脈瘤に対して母

表 1 脳血管内治療の対象疾患

塞栓術	血行再建術
脳動脈瘤	胸・頸部血管狭窄
脳・脊髄動静脈奇形	頭蓋内血管狭窄
脳・脊髄硬膜動静脈瘻	脳血管攣縮 (くも膜下
外傷性動静脈瘻	出血後)
頭頸部腫瘍 (摘出術前塞栓術)	脳塞栓症
鼻出血 (止血困難な場合)	




図1 Guglielmi Detachable Coil (GDC : Stryker, Kalamazoo, MI, 左) ならびに離脱用通電器 (power supply, 右) 先端部のコイルとデリバリーワイヤーは接続されており、通電によって接合部 (白矢印) 部で切断される。

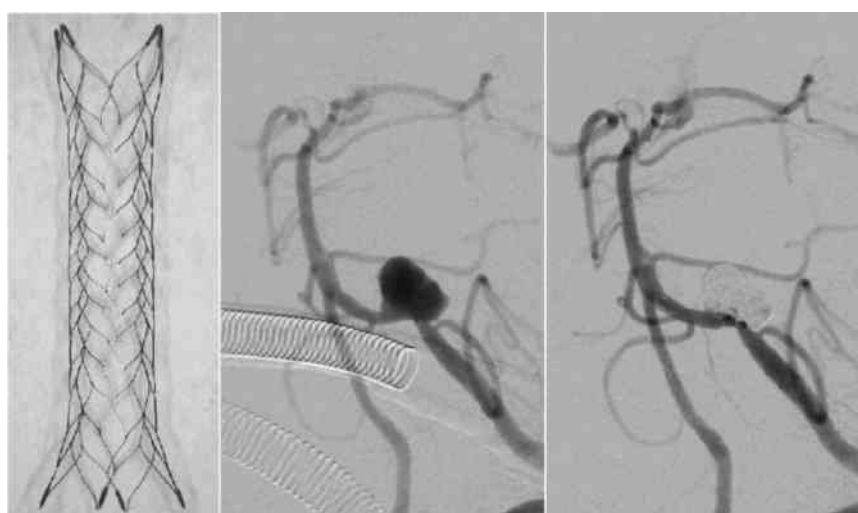


図2 Enterprise® VRD (vascular remodeling device, Codman, Rayham, MA, 左) と VRD を用いて塞栓術を行った左椎骨動脈瘤症例、術前 (中央) ならびに術後 (右) 左椎骨動脈造影左前斜位像 VRD の使用によって母血管の血流が維持され、動脈瘤が閉塞されている。

血管内に留置したバルーン付きカテーテルを用いて動脈瘤頸部を被いつつ動脈瘤内にコイルを挿入するネックリモデリングと呼ばれる方法が Moret らによって報告¹⁰⁾され、広く実施されるようになった。近年では、内腔を確保しつつ動脈瘤のみをコイルで閉塞する形状記憶合金製の柔軟な母血管内留置物 (vascular remodeling device : VRD) が開発¹¹⁾され、コイルによる動脈瘤治療の可能性は飛躍的に拡大した (図2)。

脳動脈瘤に対するコイル塞栓術は、動脈瘤クリッピング術とは異なり脳そのものに対する操作を行わないため、初期には深部に存在していたり周囲に脳神経が多数局在していたりといった理由でクリッピング術が比較的困難とされる脳底動脈分岐部動脈瘤や海綿状静

脈洞周囲の内頸動脈瘤を対象としてきた。しかし、前述のように器材や技術の改善が進むにつれ、内頸動脈後交通動脈分岐部や前交通動脈部といったクリッピング術による治療が確立している部位に発生した動脈瘤に対しても治療が可能となった。そこで、くも膜下出血を来した動脈瘤治療におけるコイル塞栓術の効果をクリッピング術と比較する国際前向き無作為化比較試験である国際脳動脈瘤破裂くも膜下出血試験 (International Subarachnoid Aneurysm Trial : ISAT)¹²⁾が行われた。本試験は、試験期間内に入院した9,559例のくも膜下出血症例のうち、脳神経外科医と血管内治療医がいずれの治療法も可能と判断し、クリッピング術あるいはコイル塞栓術のいずれか一方を選択する

ことが明らかに適切であると判断された症例を除外した2,143例に対して割り付けが行われた治療を実施し、モディファイド・ランキン・スケール（modified Rankin scale：mRS）を用いて予後を比較することを目標とした。しかし、中間解析の結果でコイル塞栓術に割り付けられた群の1年後の要介助または死亡が23.7％と、クリッピング術割り付け群の30.6％と比較して有意に少ない（ $p=0.0019$ ）ため、登録は中止となった。追跡調査はその後も続けられ、2005年に発表された追加報告¹³⁾では、コイル塞栓術群の1年後の要介助・死亡は23.5％とクリッピング術群の30.9％と比較し有意に少なく（ $p=0.0001$ ）、コイル塞栓術はクリッピング術に対して要介助のリスクを23.9％、死亡のリスクを7.4％減少すると報告された（表2）。本試験は、施設間において全症例に対する対象症例の割合にばらつきが大きい点、全症例の78％を占める7,416例が除外されている点、コイル塞栓術群における長期成績に関する危惧といった問題点が多く挙げられたものの、コイル塞栓とクリッピングのいずれも適応可能と判断された破裂脳動脈瘤に対するコイル塞栓術の優位性が証明される結果であり、世界中の脳神経外科医に大きな衝撃を与えた。本試験における観察はその後継続され、コイル塞栓術群における治療動脈瘤からの再出血は長期観察後もごく少数で、5年後の生存者群における介助不要者の割合に両群間の差がないことが2009年に報告¹⁴⁾され、コイル塞栓術による1年後の優位性はその後継続することが証明された。これらの試験や器材・技術の進歩の結果、脳動脈瘤治療におけるコイル塞栓術の位置付けは不動となったが、更なる適応の拡大を目指して、現在も技術と器材の両面から努力が続けられている。

脳動脈瘤に対する血管内治療の新しい方向として、コイルによらない動脈瘤閉塞の試みがある。古くは、脳動静脈奇形等に使用されている液体状塞栓物質であるOnyx[®] LES（ev3 Endovascular, Plymouth, MN）を用いて動脈瘤閉塞が試みられた¹⁵⁾が、長期予後の検討の結果再開通率が高いことが報告¹⁶⁾された。一方、動脈瘤内の入口部を血管内から被うことで動脈瘤への血流を遮断する試みもなされており、非常に柔軟かつ細かい網目状のステントを動脈瘤頸部に留置し動脈瘤入口部の血流を変更することで動脈瘤を治癒に導く¹⁷⁾ことが試みられている。このような血流変更（flow-diversion）はコイルでの閉塞が困難な動脈瘤に対する新しい血管内治療法として期待¹⁸⁾され、欧州では

表2 国際脳動脈瘤破裂くも膜下出血試験（ISAT）の結果（文献13より引用）

	コイル塞栓術	クリッピング術
	n=1073	n=1070
要介助*・死亡		
治療2ヵ月後	26.1％	36.9％
治療1年後	23.5％	30.9％
再出血		
30日以内	20例	8例
30日－1年	8	3
1年以降	7	2

*modified Rankin Scale 3以上を「要介助」と判定

Pipe line（ev3 Endovascular, Plymouth, MN）や Silk stent（BALT, Montmorency, France）といった製品が試用されており、今後の臨床的評価と本邦への導入が待たれている。

IV 脳動静脈奇形に対する血管内治療

脳動静脈奇形（arteriovenous malformation：AVM）は胎生早期の毛細血管の発生異常に起因する動静脈の短絡を主体とする先天異常で、年間1.3/10万人程度が発見される比較的稀な疾患である。約半数は出血で発症するが、頭痛やてんかん等の精査に伴い発見されることも少なくなく、非出血例の年間出血率は3％前後とされている。

AVMにおいては、動静脈の短絡に伴い血流が異常に増加しているため、外科的摘出に伴い高率に制御困難な出血が発生し易く、脳神経外科領域において治療困難な疾患の一つであった。このため古くから血管内治療が試みられてきたが、塞栓術単独での根治率は低く¹⁹⁾、米国心臓協会（American Heart Association）と米国卒中協会（American Stroke Association）から2001年に発表された「脳動静脈奇形の治療に関する勧告（Recommendations for the management of intracranial arteriovenous malformations）」²⁰⁾においても塞栓術はごく補助的な役割とされ、摘出手術や定位放射線治療と組み合わせた集学的治療の一環として限定的に行われる状況²¹⁾であった。

AVMに対する塞栓術には、血中のイオンによって重合する接着性の強いシアノアクリル系接着剤であるNBCA（n-butyl-2-cyanoacrylate）などが広く使われてきた。Onyx[®] LESは、溶媒であるジメチルスルホキシド（dimethyl sulfoxide：DMSO）が血中に拡

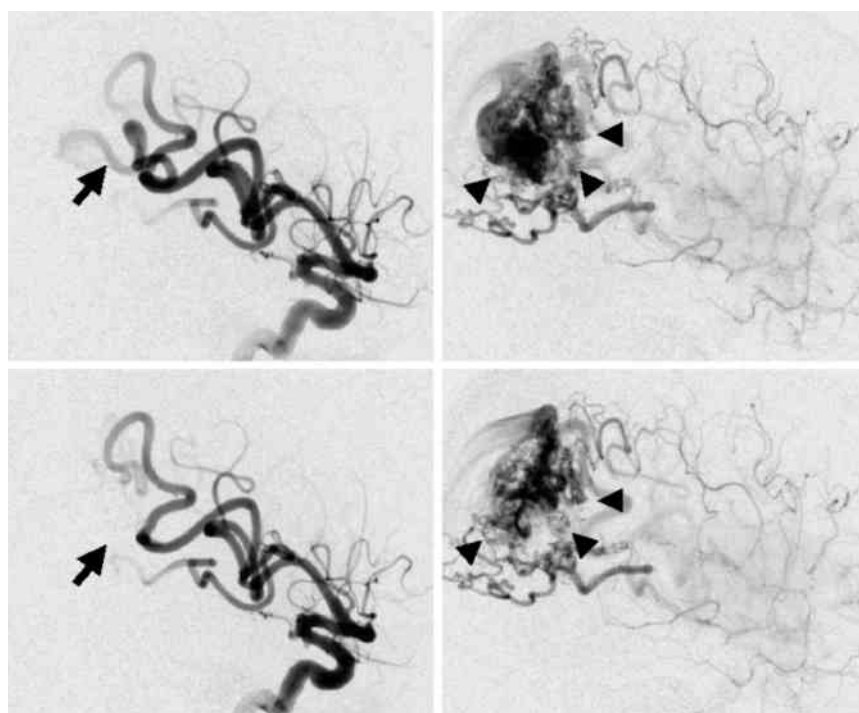


図3 Onyx[®]を用いて塞栓術を試行した右頭頂葉の脳動静脈奇形（AVM）症例
 上段：塞栓術前の右内頸動脈造影側面像 早期動脈相（左），後期動脈相（右），下段：
 塞栓術後の右内頸動脈造影側面像 早期動脈相（左），後期動脈相（右）拡張した AVM
 への流入血管（矢印）が閉塞され、ナイグスの描出は減少している（矢頭）。

散することで血管内に析出するビニール樹脂（ethyl-ene vinyl alcohol：EVOH コポリマー）で接着性が
 ないことを特徴とし、開発早期から脳動脈瘤閉塞とと
 もに AVM に対する塞栓物質としても応用が試みら
 れてきた²²⁾。その結果、血管内にプラグと呼ばれる
 Onyx[®]塊を形成し、その中に長時間をかけてゆっく
 りと Onyx[®]を注入し続けることで広い範囲に塞栓物
 質を浸透させる「plug-and-push 法」が開発²³⁾される
 ことで旧来の方法とは比較にならない広範囲の閉塞が
 可能となり、AVM に対する塞栓術が実用的な治療法
 として広く認められる結果となった。米国ならびに本
 邦においてはその認可の過程において有機溶媒である
 DMSO の毒性等が問題とされたが、DMSO の血管内
 への注入は緩徐かつ少量であれば問題はないという実
 験の結果²⁴⁾を受け、その使用が認可された。その結果、
 Onyx[®]による術前塞栓術を併用した摘出術が実施可
 能となり、脳動静脈奇形に対する治療の適応が飛躍的
 に広がった（図 3）。本邦では Onyx[®]の使用は摘出
 術を前提とした場合に限定されているが、海外では
 Onyx[®]による塞栓術単独でも良好な根治率が得られ
 ることが報告²⁴⁾されており、今後は塞栓術単独による
 治療や定位放射線治療の前処置にも Onyx[®]が認可さ

れることで、より適応が拡大することが期待される。

V 硬膜動静脈瘻に対する血管内治療

特発性硬膜動静脈瘻（dural arteriovenous shunt：
 d-AVS）は原因不明に頭蓋内の硬膜に動静脈短絡が
 発生し、シャントを経由した高流量の血流が硬膜静脈
 から硬膜静脈洞へと流出することに伴い、硬膜静脈洞
 のうっ滞や血流障害等を来す疾患である。本邦におけ
 る発生頻度は 0.29/10 万人/年²⁵⁾と欧米における疫学的
 調査の結果²⁶⁾から比べるとやや多いが稀な疾患であり、
 海綿静脈洞ならびに横・S 状静脈洞に好発する。

臨床的には、海綿静脈洞病変では特徴的な眼症状を
 呈することが多いが、横・S 状静脈洞病変等では拍動
 性耳鳴のみが主訴となる症例も少なくなく、確定診断
 までに長期間を要することも稀でない。一方、シャント
 の流出路となる静脈がシャントによる血流増加に伴
 い動脈化する等の理由で狭窄・閉塞を来し、病変の血
 行動態が経時的に変化し、静脈還流障害に伴う静脈性
 梗塞や出血を来すこともある。流出静脈路の狭窄・閉
 塞によると考えられている頭蓋内皮質静脈への逆行性
 流出路（cortical venous drainage：CVD）の有無が
 本病変のリスクや予後の評価には重要と考えられてお

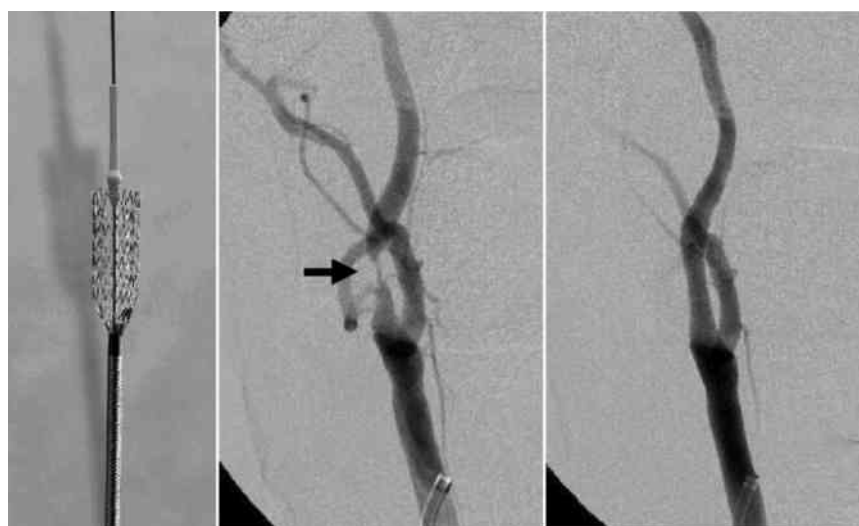


図4 頸動脈用 Precise®ステント (Codman, Rayham, MA, 左) と Precise®を用いて頸動脈ステント留置術 (CAS) を行った右内頸動脈狭窄症症例, 術前 (中央) ならびに術後 (右) 右総頸動脈造影正面像
術前認めていた内頸動脈起始部の狭窄 (矢印) は良好に拡張されている。

り, 頭痛や耳鳴と眼症状等のみで CVD を伴わない病変においては経過観察や保存的加療のみで長期間安定している²⁷⁾のに対し, CVD を認める病変において CVD を治療せずに経過観察した場合の死亡率は10.4%/年, 出血・非出血性合併症率が8.1%/年と6.9%/年と非常に予後が悪いことが報告²⁸⁾されている。

d-AVS は多くの流入血管がシャントの形成に関与することに加え, 直達手術が困難な海綿静脈洞に好発するために外科治療が困難で, 血管内治療が古くから行われて来た。病変は硬膜上に存在し流入動脈の多くは外頸動脈の分枝であるため, 古くは流入動脈となっている外頸動脈枝を PVA などの微細な粉末を用いて閉塞し, シャント血流を減少させることで治癒に導く方法が試みられた。しかし, すべての流入動脈の閉塞は不可能であり, 部分的な動脈閉塞は新たな側副血行の形成を導くため, 十分な効果が得られなかった。そこで, 静脈側から挿入したカテーテルを用いて静脈洞をコイルで閉塞し, シャント血流の流出路を遮断することで根治を得る経静脈的塞栓術が開発²⁹⁾され, d-AVS の治療は大きく発展した。近年では, Onyx® LES を用いて流入動脈から静脈側までを閉塞する方法が開発³⁰⁾され, 本疾患に対する新たな治療法として期待されている。

VI 動脈硬化性狭窄に対する血管内治療

狭窄性血管病変に対するバルーン付きカテーテルを用いた経皮的血管形成術 (PTA) の歴史は古く,

1964年に下肢血管閉塞に対する治療法として Dotter らが初めて報告³¹⁾し, 1979年には腎動脈や冠動脈等の動脈硬化性狭窄病変に対する非手術的治療として Gruntzig らが報告した³²⁾。1980年代に入ると鎖骨下動脈や頸動脈と言った大動脈弓上方の血管病変に対しても応用されるようになり^{33)–35)}, 頭蓋内まで誘導可能なバルーンカテーテルの開発とともに1980年代後半には頭蓋内血管の狭窄に対しても実施が可能となった³⁶⁾。

大動脈弓上部の比較的大径の血管に対する PTA は椎骨動脈や内頸動脈の起始部病変に対して最初に導入されたが, 椎骨動脈起始部病変に対する PTA においては再狭窄率が高いことが問題とされたが, 早期よりステントの使用が報入され³⁷⁾, 安定した結果が得られるようになった。一方, 内頸動脈起始部病変においては, 再狭窄のみでなくプラークの破壊・飛散に伴う虚血性合併症が問題とされ, ステントの使用とともにプラーク片の飛散を防ぐ手段を講じつつ拡張を行うことが試みられた³⁸⁾³⁹⁾。しかし, 当時使用されていたバルーン拡張式ステントは頸部のように血管に対する外力が加わり易い病変においてはステントの変形を来すことが問題⁴⁰⁾とされた。そこで, 頸部血管に留置可能な形状記憶合金製の自己拡張式ステントが開発⁴¹⁾され, プラーク片の抹消飛散を防止するためのフィルターの開発⁴²⁾とともに, 内頸動脈起始部病変に対する頸部頸動脈ステント留置術 (carotid artery stenting : CAS) が技術的に完成した (図4)。内頸動脈起始部狭窄に

表3 SAPHIRE 試験における頸動脈内膜剥離術高リスク（文献45より引用）

臨床的に重大な心疾患
うっ血性心不全
負荷試験異常
開胸術が必要な疾患の合併
重度の肺疾患
対側頸動脈閉塞
対側喉頭神経麻痺
頸部根治術または頸部放射線治療の既往
内膜剥離術後再狭窄
年齢>80歳

対する治療は頸動脈内膜剥離術（carotid endarterectomy：CEA）が多くの模臨床試験の結果⁴³⁾⁴⁴⁾からすでに確立していたため、CASの安全性と有用性を検証するための比較試験が行われ、NASCET試験⁴³⁾においてCEAリスクが高いとされた群（表3）を対象として行われたSAPHIRE試験⁴⁵⁾の結果、CEAに対するCASの非劣勢が証明された。この結果より2004年に米国食品医薬品局（Food and Drug Administration：FDA）、2007年に本邦の薬事法においてCEA高リスク症例に対する本治療が承認された。2011年には、CEA通常リスク症例や無症候性病変を含んだ2,502名を対象とした大規模試験であるCREST試験⁴⁶⁾の結果が報告され、CASがCEAと同等の安全性・有効性を持つことが証明され、今後の適応拡大が期待されている。

一方、頭蓋内血管に対するPTAは、頭蓋内血管が内腔の径が同程度の冠動脈と比較すると解剖学的に中膜ならびに外膜が非常に未発達で脆弱な上に屈曲が強いいため、血管拡張に伴う血管の損傷・破裂やステント等の器具の使用が困難であることが問題となった。Moriらは自験例をもとに画像上の狭窄部の形状を分類し、求心性で短い病変であればバルーンのみで比較的安全に拡張可能である結果を報告⁴⁷⁾したが、高い周術期リスクより適応は限られた。加えて、冠動脈領域においてバルーンによる単純拡張はステントを用いた拡張と比較して再狭窄率が有意に高いことが大規模臨床試験の結果明らかとされ⁴⁸⁾⁴⁹⁾、ステントが留置困難であることが頭蓋内血管狭窄治療において大きな障害となった。その後の技術革新に伴い、屈曲を超えて頭蓋内血管に誘導・留置が可能な自己拡張型ステントであるWingSpan[®]（Stryker, Kalamazoo, MI）などが開発⁵⁰⁾され、頭蓋内血管狭窄に起因する脳梗塞症例の

薬物治療による年間再発率が20％を超えたWASID試験⁵¹⁾の結果を受けて、本治療は頭蓋内血管狭窄に対する有効な治療法と期待された。しかし、症候性頭蓋内血管狭窄症例に対するWingSpan[®]ステントを用いた血管形成術と積極的内科治療を比較したSAMMPRIS試験⁵²⁾の結果、ステント治療群において高い周術期脳卒中と死亡が発生したために登録が中止され、平均11.9か月の追跡調査によってステント治療に対する内科的治療の優位性が証明された。本試験における積極的内科治療は、アスピリンによる薬物療法に急性期はクロピドグレルを併用する嚴重な抗血小板療法に加えて、嚴重な血圧管理（収縮期血圧<140 mmHg）と脂質管理（LDL-C<70 mg/dl）ならびに徹底した生活指導（禁煙と運動等）を行うものであるが、1年後の脳卒中再発率が前述のWASID試験の約半分となる12.2％という良好な結果が得られている。一方、30日後における内科的治療群の脳卒中/死亡が5.8％であったのに対してステント治療群では14.7％と高く、器材の進歩にも関わらず血管形成術の周術期リスクは依然高いことが明らかとされ、頭蓋内血管狭窄に対する血管内治療は転換期にさしかかっている。

VII 脳塞栓症に対する血管内治療

1980年代後半になると頭蓋内血管まで比較的安全に誘導可能な微小血管用カテーテルが開発され、脳塞栓症症例の閉塞血管まで直接カテーテルを誘導してウロキナーゼ（UK）などの血栓溶解剤を直接注入することで再開通を測る局所線維素溶解療法（local intra-arterial fibrinolysis：LIF）⁵³⁾が発案された。脳塞栓症では臨床像が非常に重篤で死亡・後遺症率も高い疾患であり、本治療によって成功裏に再開通が得られた場合には臨床像の劇的な改善が得られることが少なくないため、脳塞栓症に対する有効な治療になり得ると期待されたが、無効例や再開通に伴い重篤な出血や脳浮腫を呈するなど介入が予後を悪化させたと考えられる症例もまた少なからず存在した。そこで、血栓親和性の高いpro-UKを用いたLIFと抗凝固剤を用いた内科的治療と比較したPROACT II試験⁵⁴⁾が実施された結果、内科的療法群における再開通率が18％であったのに対して、LIF群での再開通率は66％と有意に高く（ $p>0.001$ ）、90日後におけるmRSが0-2の予後良好例も内科的治療群で24％に対してLIF群では40％と予後を改善する（ $p=0.04$ ）結果が得られた。しかし、症候性の頭蓋内出血が内科的治療群で2％で

あったのに対して LIF 群で10 %と有意差はないものの多い傾向があり、明確な結果には至らなかった。そこで、適応の明確化と手技の標準化によってより明らかな結果を得ることを目的として、MELT-Japan 試験⁵⁵⁾が実施され、90日後の予後を mRS 0-2までで比較すると両群間に有意差は認めないものの、社会復帰が可能である mRS 0-1までで比較すると内科的療法群22.8 %に対して LIF 群42.1 %と有意差を持って良好であることが報告された。この結果はウロキナーゼを用いた LIF の有効性を示すものであったが、適応基準が非常に厳格なことから、IV rt-PA 療法の有効性が証明され、本邦を始め多くの国で第一選択の治療法となったことより、その適用は限られた。

一方、IV rt-PA 療法が広く行われるようになるにつれ、IV rt-PA 療法の適応外症例や IV rt-PA 療法の無効例に対する経カテーテル治療が再び注目された。

これまでの大規模試験等の結果からLIFには限界があると考えられたことより、頭蓋内血管内の血栓を経カテーテル的に直接除去することを目的として Merci® (Concentric Medical, Mountain View, CA) や Penumbra® (Penumbra, Alameda, CA) といった血栓除去用カテーテルが開発された。その比較的良好な臨床成績⁵⁶⁾⁵⁷⁾より、本邦においても2010年に Merci®, 2011年に Penumbra®が薬事承認を受け、脳卒中治療の現場が大きく変わろうとしている。

VIII おわりに

以上、脳神経領域における経カテーテル治療（脳血管内治療）について概説した。本領域は器材の進歩とともに急速に発展しつつある領域であり、今後の脳疾患・脳卒中治療において大きな役割を担っていくことが期待されている。

文 献

- 1) Seldinger SI: Catheter replacement of the needle in percutaneous arteriography; a new technique. *Acta Radiol* 39: 368-376, 1953
- 2) Luessenhop AJ, Spence WT: Artificial embolization of cerebral arteries. Report of use in a case of arteriovenous malformation. *JAMA* 172: 1153-1155, 1960
- 3) Serbinenko FA: Balloon catheterization and occlusion of major cerebral vessels. *J Neurosurg* 41: 125-145, 1974
- 4) Guglielmi G, Vinuela F, Sepetka I, Macellari V: Electrothrombosis of saccular aneurysms via endovascular approach. Part 1: Electrochemical basis, technique, and experimental results. *J Neurosurg* 75: 1-7, 1991
- 5) Hieshima GB, Higashida RT, Wapenski J, Halbach VV, Cahan L, Benston JR: Balloon embolization of large distal basilar artery aneurysm. Case report. *J Neurosurg* 65: 413-416, 1986
- 6) Higashida RT, Halbach VV, Barnwell SL, Dowd C, Dormandy B, Bell J, Hieshima GB: Treatment of intracranial aneurysms with preservation of the parent vessels; result of percutaneous balloon embolization in 84 patients. *AJNR* 11: 633-640
- 7) Sato K, Matsubara S, Hondoh H, Nagahiro S: Measurement of volume ratio to predict coil compaction, on aneurysmal embolization. *Interv Neuroradiol* 4 (Suppl 1): 179-182, 1998
- 8) Cloft HJ, Kallmes DF: Aneurysm packing with HydroCoil Embolic System versus platinum coils: Initial clinical experience. *AJNR* 25: 60-62, 2004
- 9) Murayama Y, Vinuela F, Ishii A, Nien YL, Yuki I, Duckwiler G, Jahan R: Initial clinical experience with matrix detachable coils for the treatment of intracranial aneurysms. *J Neurosurg* 105: 192-199, 2006
- 10) Moret J, Cognard C, Weill A, Castaings L, Rey A: The "Remodelling Technique" in the treatment of wide neck intracranial aneurysms. Angiographic results and clinical follow-up in 56 cases. *Interv Neuroradiol* 30: 21-35, 1997
- 11) Higashida RT, Halbach VV, Dowd CF, Juravsky L, Meagher S: Initial clinical experience with a new self-expanding nitinol stent for the treatment of intracranial cerebral aneurysms: the Cordis Enterprise stent. *AJNR* 26: 1751-1756, 2005
- 12) Molyneux AJ, Kerr RS, Stratton I, Sandercock P, Clarke M, Shrimpton J, Holman R; International Subarachnoid Aneurysm Trial (ISAT) Collaborative Group: International subarachnoid aneurysm trial (ISAT) of neurosurgical clipping versus endovascular coiling in 2143 patients with ruptured intracranial aneurysms: a randomized trial.

- Lancet 360 : 1267-1274, 2002
- 13) Molyneux AJ, Kerr RS, Yu LM, Clarke M, Sneade M, Yarnold JA, Sandercock P ; International Subarachnoid Aneurysm Trial (ISAT) Collaborative Group : International subarachnoid aneurysm trial (ISAT) of neurosurgical clipping versus endovascular coiling in 2143 patients with ruptured intracranial aneurysms : a randomized comparison of effect on survival, dependency, seizures, rebleeding, subgroups, and aneurism occlusion. Lancet 366 : 809-817, 2002
 - 14) Molyneux AJ, Kerr RS, Birks J, Ramzi N, Yarnold J, Sneade M, Rischmiller J ; ISAT Collaborators : Risk of recurrent subarachnoid hemorrhage, death, or dependence and standardized mortality ratios after clipping or coiling of an intracranial aneurysm in the International subarachnoid aneurysm trial (ISAT) : long-term follow-up. Lancet Neurol 8 : 427-433, 2009
 - 15) Molyneux AJ, Cekirge S, Saatci I, Gal G : Cerebral Aneurysm Multicenter European Onyx (CAMEO) trials : results of a prospective observational study in 20 European centers. AJNR 25 : 39-51, 2004
 - 16) Cekirge HS, Saatci I, Ozturk MH, Cil B, Arat A, Mawad M, Ergungor F, Belen D, Er U, Turk S, Baybek M, Sekerci Z, Beskonakli E, Ozcan OE, Ozgen T : Late angiographic and clinical follow-up results of 100 consecutive aneurysms treated with Onyx reconstruction : largest single-center experience. Neuroradiology 48 : 113-126, 2006
 - 17) Kallmes DF, Ding YH, Dai D, Kadirvel R, Lewis DA, Cloft HJ : A new endoluminal flow-disrupting device for treatment of saccular aneurysms. Stroke 38 : 2346-2352, 2007
 - 18) Lubicz B, Collignon L, Raphaeli G, Pruvo JP, Bruneau M, De Witte O, Leclerc X : Flow-diverter stent for the endovascular treatment of intracranial aneurysms : a prospective study in 29 patients with 34 aneurysms. Stroke 41 : 2247-2253, 2010
 - 19) Fournier D, Terbrugge KG, Willinsky R, Lasjaunias P, Montanera W : Endovascular treatment of intracerebral arteriovenous malformations : experience in 49 cases. J Neurosurg 75 : 228-233, 1991
 - 20) Ogilvy CS, Stieg PE, Awad I, Brown RD Jr, Kondziolka D, Rosenwasser R, Young WL, Hademenos G ; Special Writing Group of Stroke Council, American Stroke Association. AHA Scientific Statement : Recommendation for the management of intracranial arteriovenous malformations : a statement for healthcare professionals from a special writing group of the Stroke Council, American Stroke Association. Stroke 32 : 1458-1471, 2001
 - 21) Nagashima H, Hongo K, Kobayashi S, Takemae T, Okudera H, Koyama JI, Oya F, Matsumoto Y : Embolization of arteriovenous malformation. Efficacy and safety of preoperative embolization followed by surgical resection of AVM. Interv Neuroradiol 10 (Suppl 2) : 54-58, 2004
 - 22) Jahan R, Murayama Y, Gobin YP, Duckwiler GR, Vinters HV, Vinuela F : Embolization of arteriovenous malformations with Onyx : clinicopathological experience in 23 patients. Neurosurgery 48 : 995-997, 2001
 - 23) Saatci I, Geyik S, Yavuz K, Cekirge HS : Endovascular treatment of brain arteriovenous malformations with prolonged intranidal Onyx injection technique : long-term results in 350 consecutive patients with completed endovascular treatment course. J Neurosurg 115 : 78-88, 2011
 - 24) Chalouka JC, Huddle DC, Alderman J, Fink S, Hammond R, Vinters HV : A reexamination of the angiototoxicity of superselective injection of DMSO in the swine rate embolization model. AJNR 20, 401-410, 1999
 - 25) 桑山直也, 久保道也, 堀恵美子, 津村貢太郎, 遠藤俊郎 : 我が国における頭蓋内および脊髄硬膜動静脈の疫学的調査. 平成15年度—平成16年度科学研究費補助金 (基盤研究(C)(2)) 研究成果報告, 2005
 - 26) Al-Shahi R, Bhattacharya JJ, Currie DG, Papanastassiou V, Ritchie V, Roberts RC, Sellar RJ, Warlow CO ; Scottish Intracranial Vascular Malformation Study Collaborators : Prospective, population-based detection of intracranial vascular malformations in adults : the Scottish Intracranial Vascular Malformation Study (SIVMS). Stroke 34 : 1163-1169, 2003
 - 27) Satomi J, van Dijk JM, Terbrugge KG, Willinsky RA, Wallace MC : Benign cranial dural arteriovenous fistulas : outcome of conservative management based on the natural history of the lesion. J Neurosurg 97 : 767-770, 2002

- 28) Van Dijk JM, Terbrugge KG, Willinsky RA, Wallace MC : Clinical course of cranial dural arteriovenous fistulas with long-term persistent cortical venous reflux. *Stroke* 33 : 1233-1236, 2002
- 29) Klisch J, Huppertz HJ, Spetzger U, Hetzel A, Seeger W, Schumacher M : Transvenous treatment of carotid cavernous and dural Arteriovenous fistulae : Result for 31 patients and review of the literature. *Neurosurgery* 53 : 836-857, 2003
- 30) van Rooij WJ, Sluzewski M : Curative embolization with Onyx of dural arteriovenous fistulas with cortical drainage. *AJNR* 31 : 1516-1520, 2010
- 31) Dotter CT, Judkins MP : Transluminal treatment of arteriosclerotic obstruction. Description of a new technic and a preliminary report of its application. *Circulation* 30 : 654-670, 1964
- 32) Gruntzig AR, Senning A, Siegenthaler WE : Nonoperative dilatation of coronary-artery stenosis : percutaneous transluminal coronary angioplasty. *N Engl J Med* 301 : 61-68, 1979
- 33) Theron J, Courtheoux P, Henriët JP, Pelouze G, Delouze JM, Maiza D : Angioplasty of supraaortic arteries. *J Neuroradiol* 11 : 187-200, 1984
- 34) Courtheoux P, Tournade A, Theron J, Henriët JP, Maiza D, Derlon JM, Pelouze G, Evrard C : Transcutaneous angioplasty of vertebral artery atheromatous ostial stricture. *Neuroradiology* 27 : 259-264, 1985
- 35) Tsai FY, Matovich V, Hieshima G, Shah DC, Mehringer CM, Tiu G, Higashida R, Pribram HF : Percutaneous transluminal angioplasty in arteriosclerotic internal carotid artery stenosis. *AJNR* 7 : 349-358, 1986
- 36) Higashida RT, Hieshima GB, Tsai FY, Halbach VV, Norman D, Newton TH : Transluminal angioplasty of the vertebral and basilar artery. *AJNR* 8 : 745-749, 1987
- 37) Storey GS, Marks MP, Dake M, Norbash AM, Steinberg GK : Vertebral artery stenting following percutaneous transluminal angioplasty. Technical note. *J Neurosurg* 84 : 883-887, 1996
- 38) Diethrich EB, Ndiaye M, Reid DB : Stenting in the carotid artery : initial experience in 110 patients. *J Endovasc Surg* 3 : 42-62, 1996
- 39) Theron JG, Payelle GG, Coskun O, Huet HF, Guimaraens L : Carotid artery stenosis : treatment with protected balloon angioplasty and stent placement. *Radiology* 201 : 627-636, 1996
- 40) Johnson SP, Fujitani RM, Leyendecker JR, Joseph FB : Stent deformation and intimal hyperplasia complicating treatment of a post-carotid endarterectomy intimal flap with a Palmaz stent. *J Vasc Surg* 25 : 764-768, 1997
- 41) Phatouros CC, Higashida RT, Malek AM, Meyers PM, Lempert TE, Dowd CF, Halbach VV : Endovascular stenting for carotid artery stenosis : preliminary experience using the shape-memory- alloy-recoverable-technology (SMART) stent. *AJNR* 21 : 732-738, 2000
- 42) Ohki T, Roubin GS, Veith FJ, Iyer SS, Brady E : Efficacy of a filter device in the prevention of embolic events during carotid angioplasty and stenting : An ex vivo analysis. *J Vasc Surg* 30 : 1034-1044, 1999
- 43) North American Symptomatic Carotid Endarterectomy Trial Collaborators : Beneficial effect of carotid endarterectomy in symptomatic patients with high-grade carotid stenosis. *N Engl J Med* 325 : 445-453, 1991
- 44) Executive Committee for the Asymptomatic Carotid Atherosclerosis Study, National Institute of Neurological Disorders and Stroke, Bethesda, Md, Walker MD, Marler JR, Goldstein M, Grady PA, Toole JF, Baker WH, Castaldo JE, Chambless LE, Moore WS, Robertson JT, Young B, Howard VJ, Marler JR, Toole JF, Howard JF, Purvis S, Vernon DD, Needham K, Beck P, Celani VJ, Sauerbeck L, von Rajcs JA, Atkins D : Endarterectomy for asymptomatic carotid artery stenosis. *JAMA* 273 : 1421-1428, 1995
- 45) Yadav JS, Wholey MH, Kuntz RE, Fayad P, Katzen BT, Mishkel GJ, Bajwa TK, Whitlow P, Strickman NE, Jaff MR, Popma JJ, Snead DB, Cutlip DE, Firth BG, Ouriel K ; Stenting and Angioplasty with Protection in Patients at High Risk for Endarterectomy Investigators : Protected carotid-artery stenting versus endarterectomy in high-risk patients. *N Engl J Med* 351 : 1493-1501, 2004
- 46) Silver FL, Mackey A, Clark WM, Brooks W, Timaran CH, Chiu D, Goldstein LB, Meschia JF, Ferguson RD,

- Moore WS, Howard G, Brott TG ; CRESTInvestigators. Safety of stenting and endarterectomy by symptomatic status in the Carotid Revascularization Endarterectomy Versus Stenting Trial (CREST). *Stroke* 42 : 675-680, 2011
- 47) Mori T, Mori K, Fukuoka M, Arisawa M, Honda S : Percutaneous transluminal cerebral angioplasty : serial angiographic follow-up after successful dilatation. *Neuroradiology* 39 : 111-116, 1997
- 48) Serruys PW, de Jaegere P, Kiemeneij F, Macaya C, Rutsch W, Heyndrickx G, Emanuelsson H, Marco J, Legrand V, Materne P, Belardi J, Colombo USA, Goy JJ, van den Heuvel P, Delcan J, Morel MA, for the BENESTENT Study Group : A comparison of balloon-expandable-stent implantation with balloon angioplasty in patients with coronary artery disease. *N Engl J Med* 331 : 489-495, 1994
- 49) Fischman DL, Leon MB, Baim DS, Schatz RA, Savage MP, Penn I, Detre K, Veltri L, Ricci D, Nobuyoshi M, Cleman M, Heuser R, Almond D, Teirstein PS, Fish RD, Colombo A, Brinker J, Moses J, Shalnovich A, Hirshfeld J, Bailey S, Ellis S, Rake R, Goldberg S, for the Stent Restenosis Study Investigators : A randomized comparison of coronary-stent placement and balloon angioplasty in the treatment of coronary artery disease. *N Engl J Med* 331 : 496-501, 1994
- 50) Henkes H, Miloslavski E, Lowens S, Reinartz J, Liebig T, Kuhne D : Treatment of intracranial atherosclerotic stenosis with balloon dilatation and self-expanding stent deployment (WingSpan). *Neuroradiology* 47 : 222-228, 2005
- 51) Chimowitz MI, Lynn MJ, Howlett-Smith H, Stern BJ, Hertzberg VS, Frankel MR, Levine SR, Chaturvedi S, Kasner SE, Benesch CG, Sila CA, Jovin TG, Romano JG ; Warfarin-Aspirin Symptomatic Intracranial Disease Trial Investigators ; Warfarin-Aspirin Symptomatic Intracranial Disease Trial Investigators. Comparison of warfarin and aspirin for symptomatic intracranial arterial stenosis. *N Engl J Med* 352 : 1305-1316, 2005
- 52) Chimowitz MI, Lynn MJ, Derdeyn CP, Turan TN, Fiorella D, Lane BF, Janis LS, Lutsep HL, Barnwell SL, Waters MF, Hoh BL, Hourihane JM, Levy EI, Alexandrov AV, Harrigan MR, Chiu D, Klucznik RP, Clark JM, McDougall CG, Johnson MD, Pride GL Jr, Torbey MT, Zaidat OO, Rumboldt Z, Cloft HJ ; SAMMPRIS Trial Investigators : Stenting versus aggressive medical therapy for intracranial arterial stenosis. *N Engl J Med* 365 : 993-1003, 2011
- 53) Theron J, Courtheoux P, Casasco A, Alachkar F, Notari F, Ganem F, Maiza D : Local intraarterial fibrinolysis in the carotid territory. *AJNR* 10 : 753-765, 1989
- 54) Furlan A, Higashida R, Wechsler L, Gent M, Rowley H, Kase C, Pessin M, Ahuja A, Callahan F, Clark WM, Silver F, Rivera F : Intra-arterial prourokinase for acute ischemic stroke. The PROACT II study : a randomized controlled trial. *Prolyse in Acute Cerebral Thromboembolism*. *JAMA* 282 : 2003-2011, 1999
- 55) Ogawa A, Mori E, Minematsu K, Taki W, Takahashi A, Nemoto S, Miyamoto S, Sasaki M, Inoue T ; MELT Japan Study Group : Randomized trial of intraarterial infusion of urokinase within 6 hours of middle cerebral artery stroke : the middle cerebral artery embolism local fibrinolytic intervention trial (MELT) Japan. *Stroke* 38 : 2633-2639, 2007
- 56) Smith WS, Sung G, Saver J, Budzik R, Duckwiler G, Liebeskind DS, Lutsep HL, Rymer MM, Higashida RT, Starkman S, Gobin YP ; Multi MERCIInvestigators, Frei D, Grobelny T, Hellinger F, Huddle D, Kidwell C, Koroshetz W, Marks M, Nesbit G, Silverman IE : Mechanical thrombectomy for acute ischemic stroke : final results of the Multi MERCI trial. *Stroke* 39 : 1205-1212, 2008
- 57) Penumbra Pivotal Stroke Trial Investigators. The penumbra pivotal stroke trial : safety and effectiveness of a new generation of mechanical devices for clot removal in intracranial large vessel occlusive disease. *Stroke* 40 : 2761-2768, 2009

(H 23. 11. 21 受稿)