信州医誌，50(1)：9～12，2002

緊急塞栓除去術が有効であった中大脳動脈塞栓症の１例

新田純平* 伊泊広二 本郷一博 宮入洋祐
堀内哲吉 酒井圭一 小林茂昭
信州大学医学部脳神経外科学教室

Successful Emergency Embolectomy in a Patient with Acute Middle Cerebral Artery Embolism : Case Report

Junpei NITTA, Koji IDOMARI, Kazuhiro HONGO, Yosuke MIYAIRI
Tetsuyoshi HORIUCHI, Keiichi SAKAI and Shigeaki KOBAYASHI
Department of Neurosurgery, Shinshu University School of Medicine

We report a case of successful emergency embolectomy in a patient with acute middle cerebral artery (MCA) embolism. A 67-year-old man with pulmonary fibrosis presented with sudden onset of right hemiparesis and aphasia. The brain CT scan was normal except for a high-density spot at the left MCA. A diffusion-weighted magnetic resonance image showed a high-intensity area in the territory of the left ascending frontal artery. Cerebral angiography demonstrated nearly complete occlusion of the left MCA. A left frontotemporal craniotomy was performed. At surgery, the MCA was found to be occluded by an embolus, which was surgically removed. Postoperatively, the patient's symptoms improved. CT scan showed only a small low density area, and an angiogram revealed complete recanalization of the MCA. The patient was discharged without neurological deficits.

Recently, intra-arterial local fibrinolysis is commonly performed to restore cerebral blood flow in patients with acute MCA occlusion. Recanalization, however, is not obtainable in all patients, while embolectomy is a sure way to obtain it in spite of the longer time needed to prepare. In cases with preserved peripheral MCA circulation, embolectomy is in fact considered to be preferable to intra-arterial local fibrinolysis. *Shinshu Med J 50 : 9—12, 2002*

(Received for publication September 4, 2001 ; accepted in revised form September 28, 2001)

Key words : middle cerebral artery, embolism, embolectomy
中大脳動脈，塞栓症，塞栓除去術

I はじめに

中大脳動脈塞栓症の自然予後は不良とされ，約３分の１が死亡し，生存例の半数が重篤な神経脱落症状を残す[1)2)]。

発症急性期の脳塞栓症に対する再開通療法として開頭による塞栓除去術が行われていたが，最近ではマイクロカテーテルを用いた局所血栓溶解療法が行われ，その臨床的効果が確認されている[3)4)]。しかし血栓溶解療法による再開通率は60～80％であり[3)4)]，非再開通例や部分開通にとどまる症例の予後は不良である。今回，我々は院内で発症した中大脳動脈塞栓症に対して緊急塞栓除去術を施行し，良好な結果を得たので報告する。

II 症　　例

患者：67歳，男性。

主訴：意識障害，言語障害，右不全片麻痺。

既往歴：アルミニウム肺線維症。心疾患なし。

現病歴：平成13年７月26日午前11時，当院内科外来受診中，突然の意識障害，右片麻痺にて発症し当科紹介。意識障害は改善したが，右片麻痺は緩解，増悪を

* 別刷請求先：新田　純平　〒390-8621
松本市旭３－１－１　信州大学医学部脳神経外科

図１　術前頭部 CT
左中大脳動脈に一致して高吸収域を認める（矢印）。

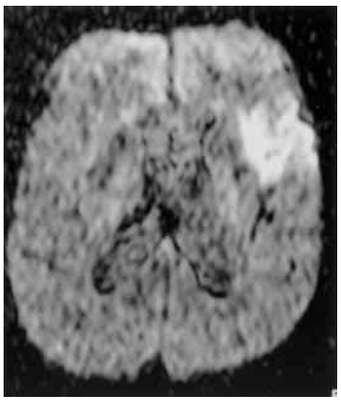

図２　術前拡散強調画像
左前頭葉に高信号域を認める。

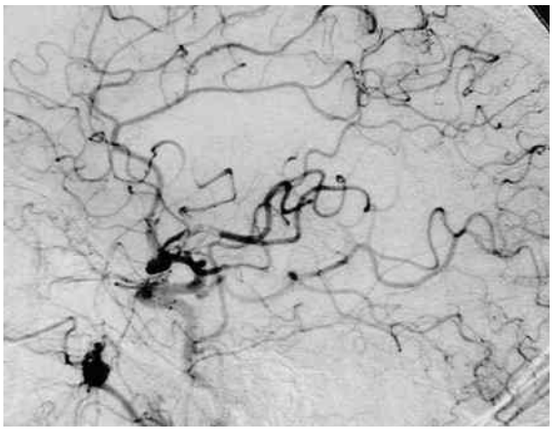

図３　術前左内頚動脈撮影；側面像
中大脳動脈に陰影欠損と中大脳動脈領域の血流障害を認める。

繰り返しながら徐々に進行した。

神経学的所見：意識状態は傾眠傾向であった。失語症は認めないが上肢に強い右不全片麻痺を認めた。

頭部 Computed Tomographic Scan（CT）所見：脳実質に異常所見を認めないが，左島槽部の中大脳動脈に一致した高吸収域を認めた（図１）。

頭部Magnetic Resonance (MR) Imaging所見：T1強調画像，T２強調画像で異常所見は認めなかった。Fluid-attenuated inversion recovery 法にて左前頭葉の上行性前頭動脈領域に淡い高信号域を認め，拡散強調画像において同部位に明らかな高信号域を認めた（図２）。MR Angiography では左中大脳動脈遠位部の血管閉塞が見られた。

脳血管撮影所見：左中大脳動脈島回部での造影の欠損と，その灌流領域の血行不全が見られた（図３）。中大脳動脈の血流は順行性であるが遅延し，特に拡散強調画像で高信号の見られた上行性前頭動脈領域の血流は不良であった。頚部内頚動脈に塞栓症の原因となるような異常所見は認められなかった。

手術所見：発症から７時間後に手術を開始した。左前頭側頭開頭をおいてシルビウス裂を開き左中大脳動脈を確認した。血管壁を通して暗褐色の血栓が透見された。術前の血管撮影所見で中大脳動脈には順行性の血流が見られたが，術中所見では完全に閉塞していた（図 4a）。閉塞部より中枢側の中大脳動脈を脳血管一時遮断用クリップを用いて遮断し，5mm の動脈切開を２カ所置いて内部の塞栓を除去した（図 4b）。末梢側からの血液の逆流を確認して動脈切開部を８－０および10－０ナイロンを用いて縫合した。クリップを解除，血流の再開を確認し，手術を終了した。発症から再開通までの時間は８時間30分であった。

術後経過：術後，意識障害，右不全麻痺は消失した。術後14日に神経学的脱落症状なく塞栓の原因となった疾患の精査目的で内科転科となった。

術後脳血管撮影所見：左中大脳動脈の完全な再開通を認めた（図５）。末梢での血管閉塞や縫合部での血

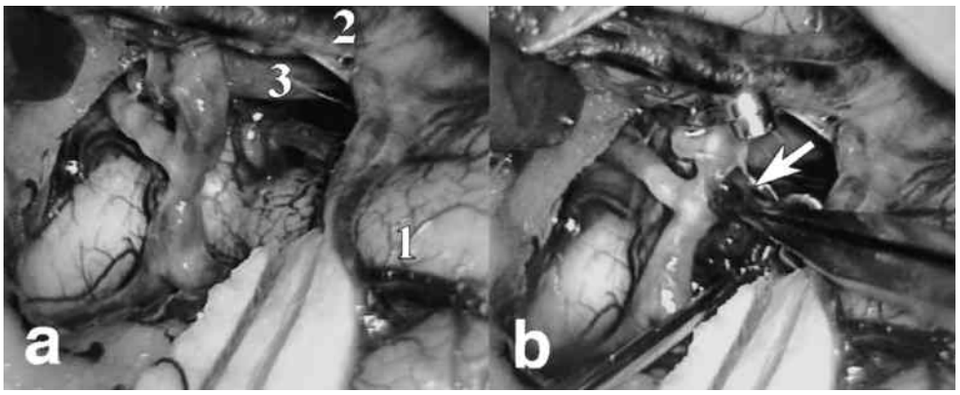

図 4　術中所見
a　左中大脳動脈は閉塞している。血栓が透見される。1：前頭葉，2：シルビウス静脈，3：中大脳動脈
b　動脈切開部より血栓（矢印）を除去する。

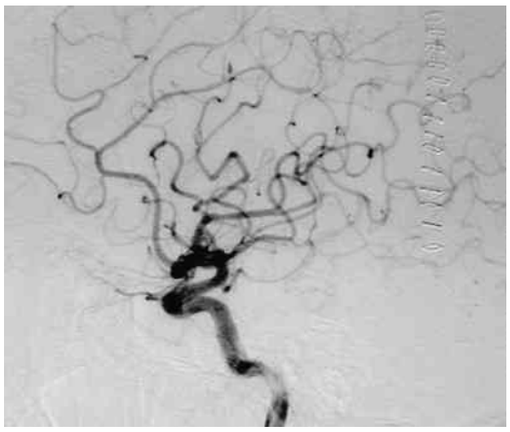

図 5　術後左内頚動脈撮影；側面像
中大脳動脈は再開通し狭窄は認められない。

図 6　術後頭部 CT
左前頭葉の一部に低吸収域を認める。

管狭窄は見られなかった。

術後頭部 CT 所見：術前の拡散強調画像にて高信号を呈した領域に一致して低吸収域を認めた（図 6）。出血性梗塞などの出血性合併症は見られなかった。

Ⅲ　考　　察

中大脳動脈塞栓症に対する再開通療法として，塞栓除去術が1956年に Welch[5]によって初めて報告された。その後，中大脳動脈塞栓症に対する塞栓除去術の報告が散見されるが，1985年，Meyer ら[6]は中大脳動脈塞栓除去術の自験例20例を検討して，塞栓除去術が保存的治療に比して良好な予後を期待させること，中大脳動脈領域での側副血行が予後の良い指標となることを報告し，閉塞時間の短縮がのぞまれるとの考えを示した。

1980年代に，ウロキナーゼや tissue-plasminogen activator を用いた局所血栓溶解療法が行われるようになると，塞栓除去術に比べて，治療開始までが短時間であること，侵襲が少ないことから，広く行われるようになった。局所血栓溶解療法は保存的治療と比べて脳塞栓症における再開通率を高め，予後を改善させる。しかしながら再開通は60～80％の症例にとどまり，また再開通例においても部分開通にとどまる症例が見られる[3)4)]。

我々は発症急性期の中大脳動脈塞栓症に対し再開通療法としてウロキナーゼを用いた局所血栓溶解療法を行っているが，血栓溶解療法で再開通が得られない症例や部分開通にとどまった症例に対しては，重篤な神経症状を有すること，他の主幹動脈の閉塞がないこと，手術直前の CT で広範な梗塞巣が見られないことを適応として塞栓除去術を行っている。最近 4 年間に上記の適応を満たした中大脳動脈塞栓除去術を 8 例経験しているが，5 例で術前に見られた麻痺や失語症が術後消失し社会復帰を果たし，2 例では麻痺の軽度改善を認めた。カテーテルの挿入が困難であった 1 例を除き 7 例に局所血栓溶解療法を行っているが，部分的再開

通の見られた3例で塞栓子の末梢への散逸による脳梗塞を生じた。

本症例では，血管撮影上，左中大脳動脈領域の血流は比較的保たれていたが，右片麻痺の進行があり再開通療法が必要と考えた。血栓溶解療法では再開通が得られない可能性があることに加え[3)4)]，末梢への塞栓子の散逸の危険性があること，血管撮影上不完全閉塞であり塞栓除去術を行う時間的猶予があると考えたことから，血栓溶解療法を施行せず塞栓除去術を行った。術後，意識障害，右麻痺は改善し，術後のCTにて拡散強調画像で高信号の部位のみに梗塞巣を認めた。また出血性梗塞や他の出血性合併症を認めなかった。結果より本症例において再開通療法として塞栓除去術を選択したことは適切であったと思われる。

通常我々は中大脳動脈塞栓症に対して，まず血栓溶解療法を行い，非再開通例，不十分な部分開通例に塞栓除去術を行っているが，本症例のように末梢への血流が比較的保たれる不完全閉塞例では血栓溶解療法より塞栓除去術を施行するべきと考える。

文　献

1) Burrows EH, Lascellels RG : The contribution of radiology to the diagnosis and prognosis of occlusion of the middle cerebral artery and its branches. Br J Radiol 38 : 481-493, 1965
2) Yoshimoto T, Ogawa A, Seki H, Kogure T, Suzuki J : Clinical course of acute middle cerebral artery occlusion. J Neurosurg 65 : 326-330, 1986
3) Furlan A, Higashida R, Wechsler L, Gent M, Rowley H, Kase C, Pessin M, Ahuja A, Callahan F, Clark WM, Silver F, Rivera F : Intra-arterial prourokinase for acute ischemic stroke. The PROACT II study : a randomized controlled trial. JAMA 282 : 2003-2011, 1999
4) Sasaki O, Takeuchi S, Koike T, Koizumi T, Tanaka R : Fiblinolytic therapy for acute embolic stroke : intravenous, intracarotid, and intra-arterial local approaches. Neurosurgery 36 : 246-253, 1995
5) Welch K : Excision of occlusive lesions of the middle cerebral artery. J Neurosurg 13 : 73-80, 1956
6) Meyer FB, Piepgras DG, Sundt TM Jr, Yanagihara T : Emergency embolectomy for acute occlusion of the middle cerebral artery. J Neurosurg 62 : 639-647, 1985

（H 13．9．4 受稿；H 13．9．28 受理）