

間質性肺炎の経過中に気胸を契機に発見された 両側性多発肺扁平上皮癌の1例

木村岳史¹・山崎誓一¹・小泉知展¹・
久保恵嗣¹・兵庫谷章²・吉田和夫²

要旨——**背景**．特発性肺線維症に、肺癌が合併することは決してまれではない．今回、気胸を契機に両側性の多発肺癌を合併した症例を経験したので報告する．**症例**．70歳、男性．1994年より臨床的に特発性肺線維症と診断され、経過観察されていた．2005年右気胸を生じ、難治性のため手術を施行した．その際に右上葉胸膜側に約2.5 cm大の結節を認め、その組織所見にて肺扁平上皮癌と診断された．全身検索を行ったところ、左上葉胸膜側にも2 cm大の結節陰影を認め、手術にて同様に肺扁平上皮癌と診断された．両病変とも気管上皮内への浸潤を認め、肺門・縦隔のリンパ節転移および遠隔転移を認めないことから、同時多発の肺癌と考えられた．**結論**．特発性肺線維症の経過においては、このように多発肺癌の合併にも注意を要すると考え、報告する．(肺癌．2006;46:747-751)

索引用語——特発性肺線維症、気胸、同時多発肺癌

Synchronous Double Lung Cancer Associated with Idiopathic Pulmonary Fibrosis Detected as a Result of Pneumothorax

Takeshi Kimura¹; Seiichi Yamazaki¹; Tomonobu Koizumi¹;
Keishi Kubo¹; Akira Hyougotani²; Kazuo Yoshida²

ABSTRACT——**Background**. We report a case of synchronous double lung cancer which developed in the clinical course of idiopathic pulmonary fibrosis. **Case**. A 70-year-old man, who was given a clinical diagnosis of idiopathic pulmonary fibrosis, was admitted because of right spontaneous pneumothorax. Tube thoracostomy for continuous drainage was performed but failed to obtain complete re-expansion. Right video-assisted thoracoscopic surgery was undertaken and the upper lobe abnormal mass was resected. The pathological diagnosis of the resected specimen was squamous cell carcinoma. Because a nodule in the periphery of the left upper lobe was also found on chest CT, it was subsequently resected, and found to be squamous cell carcinoma. There were no metastatic lesions, including hilar or mediastinal lymph nodes, or in extrathoracic organs. Synchronous double lung cancer associated with idiopathic pulmonary fibrosis was diagnosed. **Conclusion**. Synchronous double lung cancer should be considered in patients with idiopathic pulmonary fibrosis. (JLCC. 2006;46:747-751)

KEY WORDS——Idiopathic pulmonary fibrosis, Pneumothorax, Synchronous multiple lung cancer

信州大学医学部 ¹内科学第一講座, ²外科学第二講座.

別刷請求先: 小泉知展, 信州大学医学部内科学第一講座, 〒390-8621 長野県松本市旭 3-1-1 (e-mail: tomonobu@hsp.md.shinshu-u.ac.jp).

¹First Department of Internal Medicine, ²Second Department of Surgery, Shinshu University School of Medicine, Japan.

Reprints: Tomonobu Koizumi, First Department of Internal Medicine, Shinshu University School of Medicine, 3-1-1 Asahi, Matsumoto-shi, Nagano 390-8621, Japan (e-mail: tomonobu@hsp.md.shinshu-u.ac.jp).

Received April 3, 2006; accepted August 15, 2006.

© 2006 The Japan Lung Cancer Society

はじめに

間質性肺炎，特に特発性肺線維症の経過中に肺癌を合併することは良く知られているが，¹⁻⁹ 同時にかつ多発する肺癌の合併についてはあまり報告がない．今回我々は特発性肺線維症と臨床診断され，その経過中に気胸を契機に発見された両側多発の肺扁平上皮癌の1例を経験したので報告する．

症 例

患者：70歳，男性．

主訴：呼吸困難．

既往歴：胆石症（67歳時，腹腔鏡下胆嚢摘出術）．

家族歴：弟，喉頭癌（53歳で死去）．

生活歴：喫煙歴；20本/日，22歳から62歳，職業；出版社営業．

現病歴：1994年の検診で胸部異常影を指摘され当科を紹介受診した．両側下葉中心に間質陰影を認めた．動脈血酸素分圧（ PO_2 ）は，87.1 torr と正常で，肺機能分画量には異常を認めないも，拡散能のみ68.1%と低下していた．また気管支肺胞洗浄液中の細胞分画およびその比率に有意な所見なく，間質性陰影を呈する膠原病等の基礎疾患が否定的で，環境因子もないことから，画像所見とその経過から臨床的に特発性肺線維症と診断され，経過観察されていた．その後，徐々に拡散能の低下とVital capacityの低下を認めていたが，日常生活に支障なく経過していた．2004年7月上旬に左気胸を発症したが安静にて自然軽快した．同年12月中旬から特に誘引なく呼吸困難を自覚した．改善しないため，当院救急部を受診した．胸部X線写真で右気胸と診断され，当科入院となった．

入院時現症：身長162.4 cm，体重80.0 kg，体温36.5℃，血圧110/54 mmHg，脈拍68/min 整，呼吸数30/min，意識清明．結膜に貧血・黄疸を認めない．表在リンパ節を触知しない．胸部，右肺は打診上鼓音で呼吸音減弱，ラ音は聴取しない．心雑音なし．腹部，腹腔鏡下胆嚢摘出術の手術痕を認める以外に異常所見なし．両手指にバチ状指を認めた．四肢に浮腫なく，神経学的にも異常所見を認めない．

入院時検査所見（Table 1）：CRP 0.70 mg/dl，LDH 233 U/l と軽度高値を認めたがKL-6は正常範囲内であった．腫瘍マーカーはSCC・CEAともに正常範囲内であった． O_2 1 l/min 下で PO_2 52.7 torr と低下を認めた．

入院時画像所見：胸部X線写真にて右肺の気胸を確認した（Figure 1）．また，右胸腔内にドレーン挿入後の胸部CTをFigure 2に示す．右側気胸と両肺下葉優位にびまん性に網状索状影が認められ，蜂窩肺の形成部位も認めた（Figure 2）．

入院後経過：入院同日，右胸腔内にトロッカーカテーテルを挿入し持続吸引を開始した．再膨張は認められたものの，約3週間の持続吸引を行ったがエアリークが消失しないため，当院呼吸器外科に転科した．胸部CT所見上，右上葉胸膜側に認められる結節陰影とその周囲の気腫形成部位（Figure 3）が気胸の責任病変と考えられ，2005年1月中旬胸腔鏡下手術が施行された．術中明らかなエアリーク部位を確認できないが，右肺上葉部分の結節部分の切除術が施行された．切除標本は肉眼的には気腫性変化に混在して右肺 S^2 に径2.5 cm大の結節性腫瘍を認め，術後の病理組織学的検索で中分化型扁平上皮癌と診断された．胸部CT上，左肺上葉にも胸膜沿いに結節影を認めていたこと（Figure 3）および全身検索のため ^{18}F FDG-PETを施行した．右肺胸膜に沿って術後の

Table 1. Laboratory Data on Admission

Urine		Biochemistry		Tumor markers	
Protein	(-)	TP	8.1 g/dl	SCC	1.6 ng/ml
Glucose	(-)	Alb	4.6 g/dl	CEA	1.8 ng/ml
Occult blood	(-)	T-Bil	1.57 mg/dl	KL-6	326 U/ml
Keton	(-)	AST	19 U/l	Arterial blood gas (O_2 1 l)	
		ALT	14 U/l		
		LDH	233 U/l		
		ALP	268 U/l		
		γ GTP	25 U/l		
Hematology		BUN	14 mg/dl	pH	7.434
		Cr	0.87 mg/dl	PCO_2	32.5 torr
		Na	138 Eq/l	PO_2	52.7 torr
		K	4.1 mEq/l	BE	-1.4
		Cl	106 mEq/l		
Serology					
CRP	0.70 mg/dl				

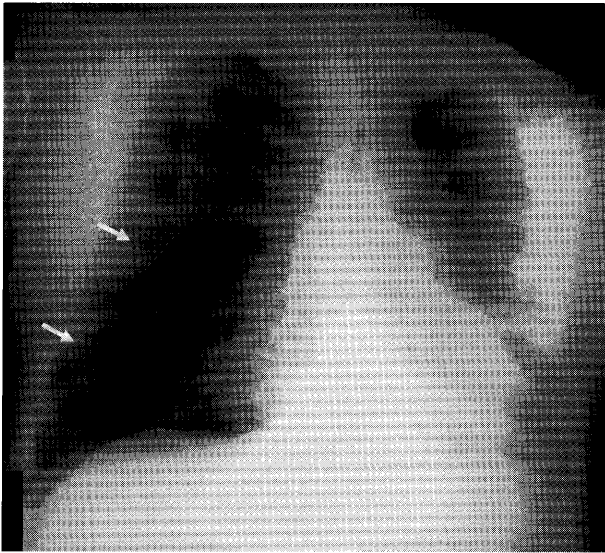


Figure 1. Chest radiograph on admission showed pneumothorax on the right side.

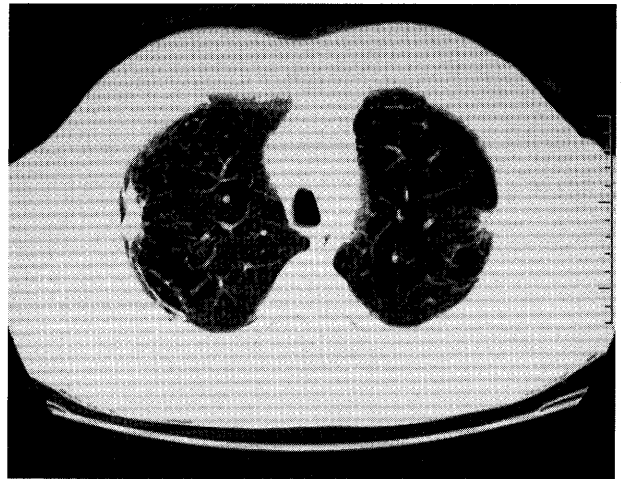


Figure 3. Chest CT showed nodules on both sides in the upper lobes.

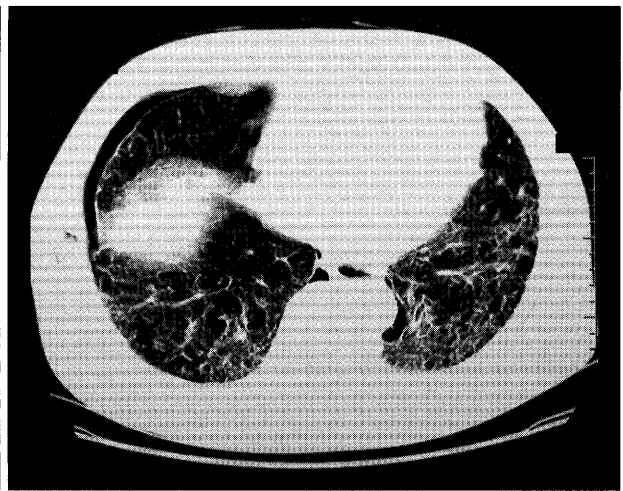
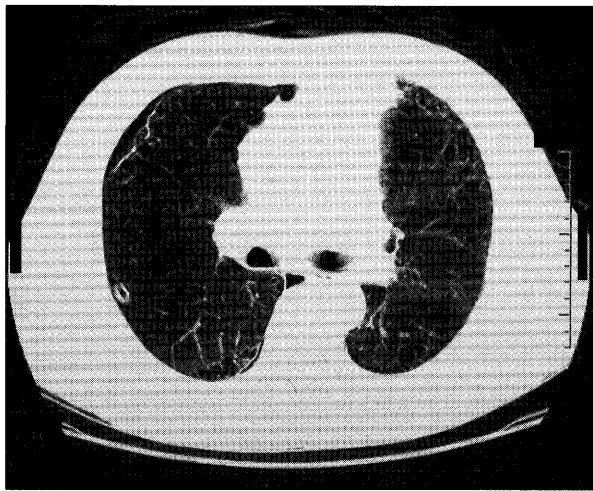


Figure 2. Chest CT showed pneumothorax on the right side and interstitial pneumonia with subpleural honeycomb lesions.

影響と考えられる炎症性の集積が認められた。また左肺には胸部 CT 上の左肺上葉の結節影に一致して SUV max 14.1 の異常集積部位を認め、悪性腫瘍の可能性が疑われた (Figure 4)。縦隔・肺門を含め全身に転移を疑う所見はなく、2005 年 2 月上旬左肺上葉部分切術を施行した。左肺の切除標本の病理組織学的検索においても分化型扁平上皮癌が診断された。

切除標本の病理学的所見：弱拡大では両肺とも胸膜表面に壊死を伴い、腫瘍が肺胞構造を破壊しながら充実に増殖していた。強拡大では、腫瘍は一部に角化を伴う中分化型扁平上皮癌の所見であった。また左右ともに上皮内癌の気管支粘膜内浸潤の所見が見られた (Figure 5)。後

述する Martini らの肺同時多発癌診断基準¹⁰ によると、両肺とも原発性の肺扁平上皮癌と考えられた。

現在本患者は O₂ 3~5 l/min にて在宅酸素療法を施行しているが、術後約 1 年を経過し再発徴候なく現在に至っている。

考 察

Martini らは肺同時多発癌の診断基準を提唱した。¹⁰ すなわち、組織型が異なる場合はいうまでもないが、同一組織の場合は、①発生部位が異なる区域、葉、肺であること、②少なくともどちらか一方の上皮内に癌浸潤を認めること、③リンパ管浸潤を認めないこと、④肺外転

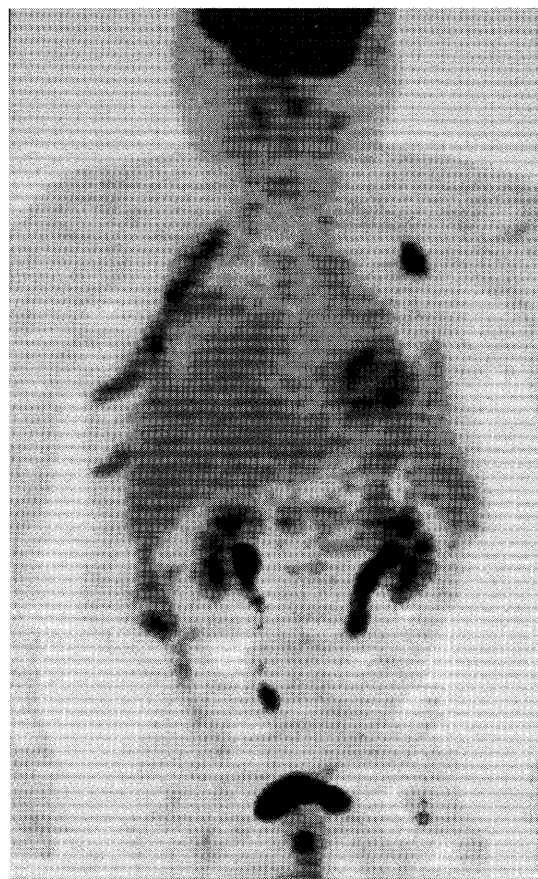

Figure 4. ^{18}F FDG-PET after right thoracotomy showed accumulation along the right intrathoracic space and a mass in the left upper lobe.

移を認めないこと、などである。今回の症例は上記の基準によると、両肺の病変とも上皮内に癌の浸潤を認め同時多発癌と考えられた。

間質性肺炎の経過中に肺癌が合併する頻度は高いとされ、その頻度は18.7～33.3%^{1,9}とされている。一方、間質性肺炎に同時多発肺癌の合併については少数の報告があるのみである。間質性肺炎患者に同時多発肺癌が発見される頻度は2.2～21.9%^{1,2,3,5}であると報告され、本症例のように、間質性肺炎の経過中に肺癌が認められた場合には別の部位の肺癌の発生にも注意が必要と考えられる。肺癌を合併する間質性肺炎患者の有意な背景因子は、男性、喫煙歴およびバチ状指が指摘されている。^{1,8} 本症例にも合致する所見である。

また、間質性肺炎に合併する肺癌の発生部位は下葉に多い傾向がある。^{1,9} これらは線維化病変の強い部位あるいはその周辺部が肺癌の発生母地になりやすいことを示唆している。つまり間質性肺炎に起因する持続かつ慢性の末梢気道の炎症を基盤として発癌性との関連が推測され、間質性肺炎における多発肺癌合併の要因となっている可能性がある。しかし、木下ら¹は14例の肺癌・間質

性肺炎合併患者を検討し、上・下葉それぞれ同数に肺癌を認めたと報告している。またParkら⁸も比較的上葉に肺癌の発症率が高いことを示し、線維化および非線維化病巣部位それぞれに合併した肺癌の臨床的検討を行い、その背景因子に特徴的な有意な差を認めていないことも報告している。同様に、肺癌合併部位が線維化病変に必ずしも一致しないことを指摘している報告もある。^{4,9} 本例の両側癌病変もともに上葉に発生している。本例では両側とも部分切除が行われているため、癌周辺の詳細な病理学的検討はできていないが、画像および病理学的に、少なくとも蜂窩肺構造を有する部位や著明な線維化周辺に発生したとは考えられない。むしろ画像的には肺気腫形成した囊胞壁から両病変が発生したとも推定される所見であった。

また、肺癌の発生部位は圧倒的に末梢領域に認められる。^{1,9} さらに組織学的に扁平上皮癌が比較的多い。^{4,8} これらの結果は諸家の報告でほぼ一致し、本例でも同様であった。また他の組織型では、小細胞肺癌の頻度が高いのが特徴とされ、同時多発の場合には、中枢発生の小細胞肺癌の発症頻度が高いといった報告もある。^{1,2,4,5,9}

本症例の画像所見上、両側の結節周囲に明らかな肺気腫が認められた。小谷ら¹¹は、胸部CT所見を詳細に分析し、下葉に特発性肺線維症、上葉に肺気腫を認める症例には肺癌合併が42%と非常に高率であったと報告している。気胸を契機に発見される肺癌は0.03～0.85%と報告され、¹² 比較的にまれと考えられる。また間質性肺炎に3.6～7.4%の頻度で気胸が合併するとの報告がある。^{13,14} よって、間質性肺炎または肺気腫といった呼吸器疾患を有する患者の気胸では、肺癌合併も留意して診療に当たることが重要と考えられた。

悪性腫瘍の気胸発生機序については、①腫瘍による気管支狭窄のため、チェックバルブ機構を生じ、末梢気道の内圧上昇をきたして、肺泡あるいはブラ、プレブの破裂を起こす、②胸膜への腫瘍の直接浸潤による胸膜穿孔、すなわち気管支胸膜瘻の形成、③既存の気腫性囊胞の破裂、などの説がある。¹⁵ 本症例では少なくとも外科手術時もエアリーク部位を同定することが困難で、また病理学的にもその部位を指摘することは困難であった。本患者の癌病巣は胸膜側にほぼ露出している状態であったことから、直接的に胸膜へ破綻したとも推定できるが、本例に認められた癌病巣周囲の肺気腫の囊胞壁が、癌病巣からの進展・圧迫によって破綻したことが、気胸の発症に関与しているとも考えられる。

最後に、今回我々は特発性肺線維症の経過中、気胸を契機に発見された両側肺扁平上皮癌の1例を経験した。間質性肺炎の肺癌合併においては、多発肺癌にも注意して経過を見ていく必要があると考える。また、気胸発生

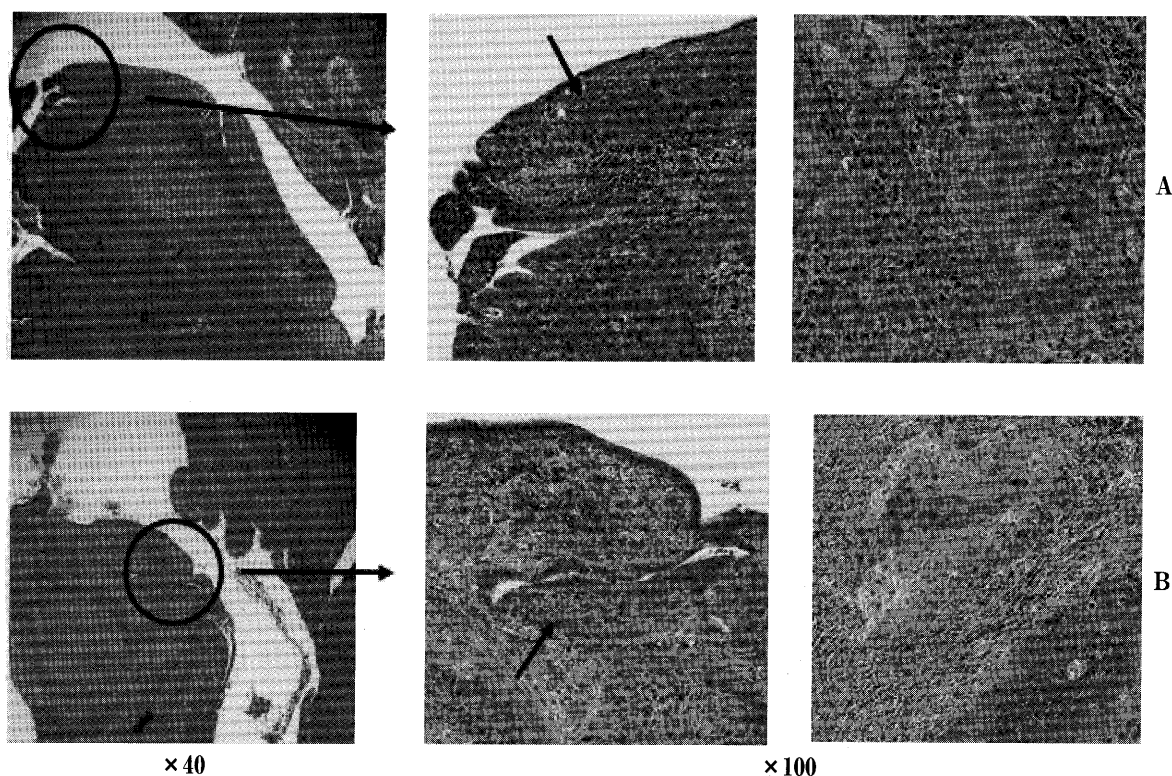


Figure 5. Microscopic findings of the resected lung tumors on both sides (H. E. stain $\times 100$, A; right B; left). Arrows indicate the invasion of malignant cells into intra- and subepithelial walls.

時には肺癌合併にも留意する必要があると考えられる。

本論文の要旨は、第 87 会中部肺癌学会（津市）において発表した。

REFERENCES

1. 木下明敏, 広瀬清人, 谷口哲夫, 他. 特発性間質性肺炎合併肺癌の検討. 日胸疾会誌. 1990;28:852-858.
2. 南部静洋, 岩田猛邦, 種田和清, 他. 剖検症例からみた特発性間質性肺炎と肺癌発症との関連について—環境因子からの検討—. 日胸疾会誌. 1991;29:1275-1281.
3. Hubbard R, Venn A, Lewis S, et al. Lung cancer and cryptogenic fibrosing alveolitis. A population-based cohort study. *Am J Respir Crit Care Med*. 2000;161:5-8.
4. Mizushima Y, Kobayashi M. Clinical characteristics of synchronous multiple lung cancer associated with idiopathic pulmonary fibrosis. A review of Japanese cases. *Chest*. 1995;108:1272-1277.
5. Hironaka M, Fukayama M. Pulmonary fibrosis and lung carcinoma: a comparative study of metaplastic epithelia in honeycombed areas of usual interstitial pneumonia with or without lung carcinoma. *Pathol Int*. 1999;49:1060-1066.
6. Araki T, Katsura H, Sawabe M, et al. A clinical study of idiopathic pulmonary fibrosis based on autopsy studies in elderly patients. *Intern Med*. 2003;42:483-489.
7. Kawai T, Yakumaru K, Suzuki M, et al. Diffuse interstitial pulmonary fibrosis and lung cancer. *Acta Pathol Jpn*. 1987;37:11-19.
8. Park J, Kim DS, Shim TS, et al. Lung cancer in patients with idiopathic pulmonary fibrosis. *Eur Respir J*. 2001;17:1216-1219.
9. Lee HJ, Im JG, Ahn JM, et al. Lung cancer in patients with idiopathic pulmonary fibrosis: CT findings. *J Comput Assist Tomogr*. 1996;20:979-982.
10. Martini N, Melamed MR. Multiple primary lung cancers. *J Thorac Cardiovasc Surg*. 1975;70:606-612.
11. 小谷敬太, 村田和子, 吉田祥二. 肺気腫と特発性肺線維症の併存症例における胸部 CT 像の評価. 断層映像研究会雑誌. 2004;31:25-29.
12. 塚本東明, 佐藤 徹, 山田敬子, 他. 自然気胸を初発症状とした原発性肺癌症例の検討. 日胸疾会誌. 1995;33:936-939.
13. Franquet T, Gimenez A, Torrubia S, et al. Spontaneous pneumothorax and pneumomediastinum in IPF. *Eur Radiol*. 2000;10:108-113.
14. McLoud TC, Carrington CB, Gaensler EA. Diffuse infiltrative lung disease: a new scheme for description. *Radiology*. 1983;149:353-363.
15. Upadya A, Amoateng-Adjepong Y, Haddad RG. Recurrent bilateral spontaneous pneumothorax complicating chemotherapy for metastatic sarcoma. *South Med J*. 2003;96:821-823.