信州医誌，40(5)：471～474，1992

腋窩 Paget 病の1例

村田　浩　松本和彦　斎田俊明
信州大学医学部皮膚科学教室
（主任：斎田　俊明教授）

A Case of Axillary Paget's Disease

Hiroshi MURATA, Kazuhiko MATSUMOTO and Toshiaki SAIDA
Department of Dermatology, Shinshu University School of Medicine
(Director : Prof. Toshiaki SAIDA)

A case of axillary Paget's disease is reported. The patient, a 74-year-old woman, first noticed a slightly itchy exanthema in her right axilla 4 years ago. Skin biopsy of the lesion confirmed the clinical diagnosis of axillary Paget's disease. Total excision of the lesion was performed, and the skin defect was covered with split-thickness skin grafting. Immunohistochemical examination showed that the findings in our case were similar to those of genital Paget's disease and different from those of mammary Paget's disease. Review of the literature on axillary Paget's disease suggested that the prognosis is poor when associated with cancerous change in the underlying sweat gland. *Shinshu Med. J., 40 : 471—474, 1992*

(Received for publication February 7, 1992)

Key words: axillary Paget's disease, immunohistochemistry, underlying sweat gland, accessory breast
腋窩パジェット病，免疫組織化学，下床汗腺，副乳

I　はじめに

乳房外 Paget 病の中でも腋窩 Paget 病は比較的まれな疾患であり，下床に腺癌を伴うことが多く，予後も外陰部 Paget 病に比べ不良とされている[1)-3)]。今回我々は右腋窩に単発した Paget 病を経験し，免疫組織化学的検索を施行しえた。本稿では，この自験例を報告するとともに，本邦における腋窩 Paget 病症例について統計的に検討し，またその組織発生についても考察を加える。

II　症　　例

患者：74歳，女性。
初診：1991年6月17日。
主訴：右腋窩の皮疹。
家族歴：父に胃癌，弟に肝癌あり。
既往歴：特記事項なし。
現病歴：1987年10月，右腋窩に軽度瘙痒感を伴う皮疹が出現した。市販の外用薬にて瘙痒感は消失したため，皮疹を放置していた。しかし，年に数回瘙痒が出現し，徐々に皮疹が拡大してきたため，1991年6月16日近医を受診し，腋窩 Paget 病を疑われ当科紹介となった。
入院時臨床所見：右腋窩に61×52mm の境界明瞭な楕円形状の紅斑を認めた。色調は淡紅色調が主体だが，一部に暗紅色から淡褐色の不規則な濃淡差が認められ，中央部に約12×12mm の軽度の浸潤を触れる局面が存在し，表面の一部に痂皮，落屑を伴っていた（図1）。皮疹内にはっきりした硬結，結節は触知されなかった。
左腋窩，外陰部に Paget 病を疑わせる皮疹は認められなかった。右腋窩リンパ節は触知されなかった。
検査所見：末梢血，胸部レ線，Ga シンチ，骨シンチ，腋窩および腹部超音波検査等に異常所見なし。血清

図1　初診時臨床像
右腋窩に61×52mmの境界明瞭な紅斑局面を認める。下床に結節を触知せず。

CEA値も0.7と正常範囲内であった。

治療と経過：初診時の皮膚生検にて乳房外Paget病と確定診断した。7月9日全麻下に病変辺縁部より2cm離し，下層は筋膜上にて切除し，分層植皮術を施行した。術後5カ月経過した現在までのところ再発の徴候を認めない。なお，手術時にsubclinicalなPaget病の有無を確認するため，対側の左腋窩の皮膚生検を施行したが，Paget病の所見は認められなかった。

病理組織学的所見（図2）：HE染色では，胞体が明るく豊富で，核が淡く大きな異型細胞（いわゆるPaget細胞）が個別性に，あるいは大小の胞巣を形成しつつ，ほぼ表皮内に限局して増殖していた。これらの表皮内の腫瘍巣の一部では管腔様構造も見出された。真皮中層までの汗管壁と毛包壁の一部にもPaget細胞が少数認められた。しかし真皮内への浸潤像は認めず，また汗腺分泌部に癌性変化は認められなかった。

図2　HE染色像（×50）
表皮内に多数のPaget細胞が個別性に，あるいは胞巣を形成して増殖。汗管壁，毛包壁（矢印）への浸潤あり。

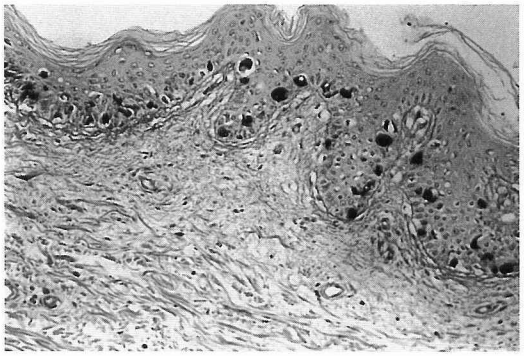

図3　PAS染色所見（×100）
腫瘍細胞の胞体に陽性で，diastase抵抗性であった。Alcian blue染色も胞体に陽性であった。

組織化学的所見：腫瘍細胞はdiastase抵抗性PAS陽性（図3），alcian blue染色（pH2.5）陽性であった。

免疫組織化学的所見：本症例と，外陰部Paget病（3例），乳房Paget病（3例），腋窩の副乳（1例）のホルマリン固定，パラフィン包埋切片を使用し，carcinoembryonic antigen（CEA：MiLab社，ポリクローナル抗体），epithelial membrane antigen（EMA：Dako社，モノクローナル抗体）アポクリン汗腺系のマーカーとされている[4)5)] gross cystic disease fluid protein-15（GCDFP-15：Signet社，BRST-2）の各マーカーおよびサイトケラチン（ENZO社のモノクローナル抗体3種すなわち単層上皮型MA902，表皮分化型MA904，全表皮型MA903）についてavidin-biotin-peroxidase complex（ABC）法にて免疫組織化学的に検索した。同時に，乳房外Paget病においてPaget細胞に対する親和性があるとされるレクチンである*Dolichos biflorus* agglutinin（DBA）[6)]についてもビオチン化DBA（Vector社）を用いたABC法にて検索した。結果を表1，図4に示した。なお，DBAはA型の血液型物質に親和性があるといわれているが，今回検索した症例には，乳房Paget病の1例（血液型不明）を除き，A型の症例は含まれていなかった。

表1　組織化学的，免疫組織化学的検索結果

染　色　法	腋窩 Paget 病（自験例）	外陰部 Paget 病（3例）	乳房 Paget 病（3例）	副乳小葉（1例）
PAS	(+)	(+)	(±)～(+)	(+)
Diastase PAS	抵抗性	抵抗性	消化性	抵抗性
Alcian blue	(+)	(+)	(−)	(+)
CEA	(+)	(+)	(+)	(+)
EMA	(+)	(+)	(±)～(+)	(+)
DBA	(+)	(+)	(−)～(±)	(+)
GCDFP-15　(BRST-2)	(+)	(−)～(+)	(−)	(−)
サイトケラチン (MA902)	(+)	(−)～(±)	(−)	(+)
サイトケラチン (MA903)	(−)	(−)	(−)	(+)
サイトケラチン (MA904)	(−)	(−)	(−)	(±)

PAS, periodic acid Shiff,　CEA, carcinoembryonic antigen,　EMA, epithelial membrane antigen,
DBA, *dolichos biflorus* agglutinin,　GCDFP-15, gross cystic disease fluid protein 15

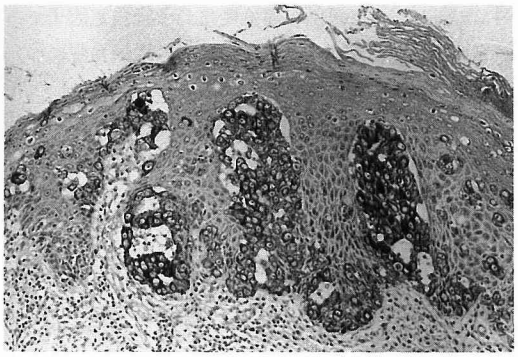

図4　ABC法による単層上皮型ケラチン MA902 染色所見（×80）
胞体が均一に陽性を示す。他に CEA, EMA, DBA, GCDFP-15に陽性所見を示した。

III 考　　察

Paget 病は発生部位により乳房 Paget 病と乳房外 Paget 病に大別され，後者はさらに外陰部 Paget 病，肛囲 Paget 病，腋窩 Paget 病およびその他の部位の Paget 病（ectopic extramammary Paget's disease）[7] に分けられる。乳房外 Paget 病のうちでは外陰部 Paget 病が最も多くみられるのに対し，腋窩 Paget 病は比較的まれである[1)3)]。時に腋窩 Paget 病と外陰部 Paget 病が同時に見出されることもある。藤本と雀部[2)]によると腋窩 Paget 病単独の症例では30例中10例に転移が見られたのに対し，外陰部 Paget 病を合併例した腋窩 Paget 病では11例のいずれにも転移が認められなかったという。

本邦における腋窩 Paget 病の報告例は，1989年までで我々が調べ得た限りでは62例であり，そのうち腋窩単独の症例は35例（両側腋窩の症例が1例あり）[6]，外陰部 Paget 病との合併（いわゆる double or triple Paget's disease）が27例であった。これらのうち抄録のみのものなどを除き比較的資料の整っている12例[2)3)6)8)]について，下床の汗腺の癌性変化（エクリン汗腺，アポクリン汗腺の両方を含む）とリンパ節転移の有無についてまとめると表2のようになる。少数例での比較だが，下床の汗腺に癌性変化を伴うものは，伴わないものより有意にリンパ節転移が多いという結果であった（Fisher の直接確率計算法にて $p=0.0400$）。このことにより下床汗腺の癌性変化の有無が腋窩 Paget 病の予後決定因子のひとつとして重要である可能性が示唆された。

表2　腋窩 Paget 病における下床汗腺の癌性変化と転移

下床汗腺の癌性変化	症例数	転移あり	転移なし	
あ　り	6	5	1#	*
な　し	6	1	5	
合　計	12	6	6	

*：$p<0.05$（Fisher の直接確率計算法）
両側腋窩 Paget 病症例

また腋窩 Paget 病の組織発生については，外陰部 Paget 病との異同も含め，様々な説が存在している[1)-4)8)]。たとえばアポクリン汗腺[1)]や副乳[4)]などより生じると考えるものや，表皮内にアポクリン汗器官への分化傾向を示す多分化能細胞が存在し，その細胞を起源として表皮内に de novo に生じるという考え方[2)]などがある。そこで今回外陰部 Paget 病 3 例，乳房 Paget 病 3 例，腋窩の副乳 1 例と自験例を組織化学的ならびに免疫組織化学的に検討し，比較してみた。結果は表 1 のとおりであった。組織化学的に乳房 Paget 病は glycogen，他の症例は酸性ムコ物質の存在を思わせる所見を呈した。文献上，アポクリン汗腺は CEA(+)，EMA(+)，BRST-2(+)[5)]，MA902(+)，MA903(+)，MA904(−)[9)]，エクリン汗腺は CEA(+)，EMA(+)，BRST-2(−〜+)[5)]，MA902(+)，MA903(+)，MA904(−)[9)]という免疫組織化学的所見を示すとされているが，自験例の所見はいずれとも決定しかねる結果であった。また文献上単層上皮型 cytokeratin は乳房外 Paget 病においては陽性となっているが，今回 MA902は陰性ないし弱陽性であった。今回我々は同抗体染色時において，トリプシン処理を行っていないが，組織切片上の正常汗腺が陽性に染色されていた。しかし cytokeratin の染色性は固定条件，使用抗体の相違の影響も受けるものと考えられる。各病型の Paget 細胞の単層上皮型 cytokeratin に対する単クローン抗体での染色所見については，今後さらに検討する必要があるものと考えられる。自験例での各マーカーの所見は外陰部 Paget 病に近い染色パターンを示しており，乳房 Paget 病や副乳とはあまり類似性を示さなかった。文献上は腋窩 Paget 病で乳房 Paget 病と類似の組織化学的，あるいは免疫組織化学的所見を呈する症例[4)]も報告されている。以上のように Paget 病の組織化学的，免疫組織化学的所見については多様な結果が報告されており[5)6)8)10)11)]，腋窩 Paget 病についてもアポクリン汗腺や副乳の癌に由来するもの，あるいは de novo に表皮内に生じるものなどその組織発生に多様性が存在する可能性を否定し得ない。今後の症例の積み重ねが必要と考えられる。

Ⅳ おわりに

74歳女性の右腋窩に発生した乳房外 Paget 病の 1 例を報告し，下床汗腺の癌性変化が予後決定因子である可能性を示した。また，Paget 病の組織発生についても考察を加えた。

稿を終えるにあたり，貴重な症例をご紹介いただいた内山皮膚科クリニック（穂高町）の内山紀子先生ならびに乳房 Paget 病の標本を貸与して下さった長野県がん検診救急センター病理科の土屋真一先生に感謝いたします。

文　献

1) 宮里　肇：乳房外 Paget 病の知見補遺—特にその悪性進展について—．日皮会誌，82：519-539，1972
2) 藤本　亘，雀部　将：腋窩 Paget 病—自験例および報告例のまとめ—．臨皮，37：433-439，1983
3) 井手山晋，藤垣慶子，柏原万里，宮地良樹，今村貞夫，鈴木義久，橘佐和子：腋窩 Paget 病．皮膚科紀要，84：455-457，1987
4) 黒沢伝枝，宮本秀明，長谷哲男，中嶋　弘：腋窩 Paget 病の 1 例．Skin Cancer，4：19-22，1989
5) 高橋一夫，吉田貞夫，一山伸一，高橋泰英，長谷哲男，中嶋　弘，宮川加奈太，黒沢伝枝，平井義雄：Paget 細胞を主とした免疫組織化学．Skin Cancer，6：98-103，1991
6) 大草康弘，長島正治：両側腋窩 Paget 病．臨皮，43：281-284，1989
7) Saida, T. and Iwata, M.: "Ectopic" extramammmary Paget's disease affecting the lower anterior aspect of the chest. J Am Acad Dermatol, 17: 910-913, 1987
8) 鹿島眞人，斎藤一義，牧田敦宣，土屋真一：腋窩 Paget 病の 1 例．皮膚臨床，27：311-316，1985
9) 北島康夫：中間径フィラメントの基礎と腫瘍診断—市販モノクローナル抗体の応用—．臨皮，43：217-225，1989
10) 池田重雄，池川修一，江角浩安，増田哲夫，林原義明：Paget 細胞（特に CEA）．皮膚臨床，28：1119-1137，1986
11) 高橋正明，野村和夫，河村葉志子，佐伯英明：腋窩 Paget 病の 1 例．臨皮，40：872-873，1986

（4．2．7　受稿）