大網嚢胞の一例

昭和43年1月16日受付

信州大学医学部丸田外科教室
中藤晴義　宮崎忠昭

A Case of Omental Cyst

Haruyoshi Nakafuji and Tadaaki Miyazaki
Prof. Maruta's Surgical Clinic, Shinshu University

腹腔内臓器の炎症性疾患或いは悪性腫瘍に際して大網に病変が波及することは，しばしば経験されるが，大網腫瘍或いは嚢胞が原発性に発生することはまれである。著者らは原発性大網嚢胞の1例を経験したので報告する。

症　例

症例：三溝　某。4才。女性。

家族歴：特記すべきことはない。

既往歴：生後7ヵ月の時小児喘息として治療を受けたことがある。又，時々腹痛を訴え便秘することがあったが，浣腸により軽快していた。

出産は正常で，外傷等の既往はない。

現病歴：1964年6月11日午前1時頃突然腹痛を訴え，37.3°C の微熱があった。翌6月12日には，腹痛は軽度となったが，便通なく某医より浣腸を受け，排便を認めたが糞便には異常はなかった。その後も軽度の腹痛及び 37°C 代の微熱があり，某医より腹部腫瘤を指摘され，抗生物質の注射を受けた。6月15日当科外来を訪れ即日入院した。

入院時所見：体格中等，栄養は比較的良好で，脈搏数は1分間72，規則正しく，舌は白色の薄い舌苔で被われていた。

局所所見では，軽度の腹部膨隆を認め，触診にて廻盲部に成人手拳大，弾性硬，表面平滑，境界鮮明で軽度の圧痛ある腫瘤を認め，比較的可動性に欠け，筋性防禦があった。

検査成績：血液像は赤血球数463万，血色素（ザーリー氏法）80%，血小板数38万4000，白血球数7700，好酸球3%，中性嗜好性白血球66%，リンパ球23%，単球3%で核左方移動は認めなかった。尿検査では，ウロビリノーゲン正常陽性，インヂカン反応及びジアゾ反応はいずれも陰性，尿沈渣にて赤血球1～3視野に1コ，白血球は数視野に1コあり，更に上皮細胞を認めた。糞便の潜血反応，虫卵検査は陰性であった。又，血清蛋白は7.0g/dl，黄疸指数は4であった。

経過：盲腸周囲膿瘍の疑いのもとに抗生物質の投与を開始し経過を観察していたところ，この腫瘤は大きさがやや縮小し，上方及び左右に可動性が見られるようになった。さらに6日後バリウム注腸により透視したところ，図1の如く腫瘤は廻盲部にあり，可動性で，正中線にまで移動するが，下方への移動性は依然としてあまり認められなかった。又，腫瘤の移動性は呼吸に際して固定することが出来，さらに腫瘤と腸管との間には直接関係のない事が判明した。

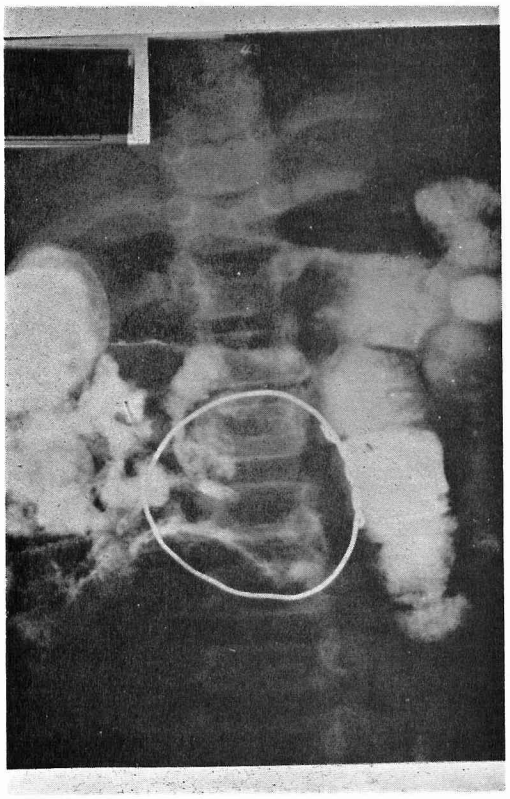

図1　レントゲン写真

以上の所見より，可動性はあるが骨盤腔内への移動性がない事，表面平滑で腸管と関係ない事等よりし

て，良性の大網腫瘤として1964年6月25日開腹手術を施行した。

手術所見：右直腹筋外縁切開にて開腹するに腹腔内に褐色に，濁濁した漿液性腹水を認め，大網より発生した3個の嚢胞性腫瘤があり，これらを一塊として剔除した。

剔出標本：第2図，第3図の如く，嚢胞は3個で，嚢胞壁の厚い腫瘤（第2図A）は，9.5×8.5×7.0㎝で，嚢胞壁の厚さは約3㎜，表面は暗赤色で，血管及び脂肪組織が附着していた。又この嚢胞の内容は，濁濁せる黄黒色漿液性の液体であった。この嚢胞の他にさらに2個の嚢胞（第2図C，B）があり，黒色で表



図 2　　切　除　標　本（表面）

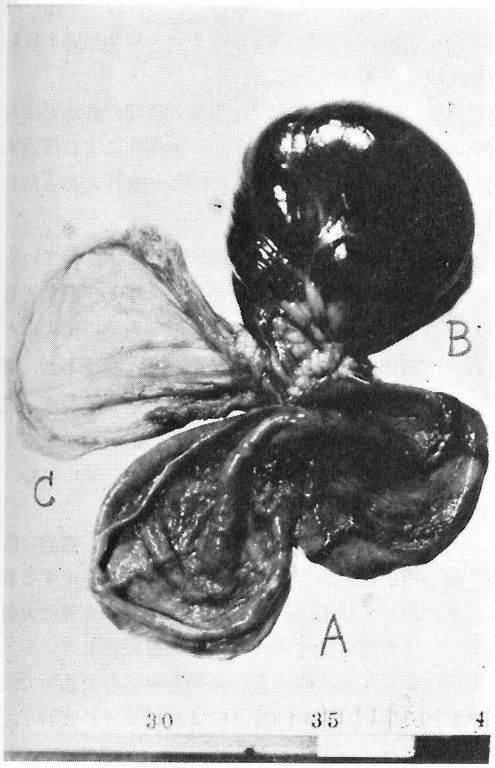

図 3　　切 除 標 本（割面）

図 4　　組　織　標　本

図 5　　組　織　標　本

面には血管を認め，嚢腫壁は非常に薄く，透明で大網より形成されている様に見えた。これら嚢胞のいずれにも黒黄色の溷濁した漿液性の液体を各々約80ccずつ入れており，これを検鏡すると，赤血球，リンパ球及びコレステリン結晶を認めた。

組織学的検査では，第4図，第5図の如く，嚢胞壁の内面は殆んど壊死に陥入っており，壁の外面には多数の血管が認められた。しかし，それ以外にリンパ濾胞やリンパ管腔等の特殊な組織は認められない。

考　按

大網嚢胞は，1851年 Gairdner[1] の記載以来欧米においては，Beller[2]，Horgan[3] 等の集計があるが，本疾患は比較的まれなものとしている。一方有本[4] は本邦における報告例を集計し，97例の大網腫瘍のうち，原発性大網嚢胞は20例あったと報告している。

本症の成因については，胎生期の発生途上に生じた障害によるとする説や，機械的要因等を重視するものなどがあるが，現在尚一定の見解はない。又，誘因として，外傷やレ線照射等を挙げているものもあるが，本例においては，それらの既往を認めておらず，先天的に発生したものと考えられる。

大網嚢胞の分類について，小野[5] は次ぎの様に述べている。

1）リンパ嚢胞
　　イ）嚢胞性リンパ管腫
　　ロ）リンパ貯溜嚢胞
2）皮様嚢胞
3）嚢胞性血管腫
4）漿液性または粘液性嚢胞
5）大網の炎症性機転による嚢胞性変性
　　イ）血　　腫
　　ロ）回虫，包虫，肺吸虫によるもの

我々の症例は組織学的及び肉眼的所見よりして，嚢胞性血管腫に属するものである。

大網嚢胞の発生頻度は，木村[6] によれば大網腫瘍の約20％を占め，大網嚢胞のうちリンパ嚢胞が過半数を占めていると述べている。

年令的には，Eichwald[7] は生後3週間の乳幼児における大網嚢胞を報告しているが，大槻[8] によれば過半数が11才以下の小児であり，約60％が女性であったと報告している。

大網嚢胞の診断は，特有の臨床症状を欠如しているため困難であって，ほかの腹部手術に際して偶然発見されることが多い。しかしながら，嚢胞の増大にともない，周囲組織を圧迫し，悪心嘔吐，食思不振，便秘，下痢等の胃腸症状や，門脈の圧迫による腹水，腹壁静脈の怒張等の門脈圧迫症状，更に横隔膜挙上による呼吸困難，膀胱圧迫に基ずく排尿障害，更には心，腎障害による浮腫等が見られる。

一方，他の腹腔内嚢胞と同様に茎捻転，嚢胞の破裂，嚢胞内出血，炎症等により急性腹症を発生する事があり，Eichwald[7]，Fitts[9] 及び Beahrs[10] 等は大網嚢胞を急性腹症として開腹した症例を報告している。

本例においても，腹痛及び微熱を生じ外来診断では虫垂穿孔による盲腸周囲膿瘍の疑診が下されており，本嚢胞の診断の困難さを示している。

大網嚢胞は特有の臨床症状を呈することはまれであ

るから，確診を下すためにはレ線検査により，その腫瘤と隣接臓器との関係，位置，可動性等を追求することが大切である。大網に発生せる嚢胞は Christopher 10によれば，腹腔内全体を占める様な腫瘤でないかぎり可動性に富み，左右及び上方へ移動するのが特徴で，大網嚢胞を "floating tumor" と名ずけている程である。

大網嚢胞の治療は，手術的に嚢腫の剔出を行なうべきで，多くは容易に剔出可能で予後も良好である。

結　語

4才の女児にみられた血腫と思われる大網嚢胞の1治験例について報告し，大網嚢胞に関して若干の文献的考察を加えた。

文　献

1) Geirdner, W. T. : Trans. Path. Soc. Lond., 3 : 374, 1851
2) Beller, A. J. and Nach, R. L. : Ann. Surg., 132 : 2, 287, 1950
3) Horgan, J. : Amr. J. Surg., 29 : 345, 1935
4) 有本　亮：外科の領域，3：785，昭30
5) 小野百之助：外科，16：137，昭29
6) 木村男也：東北医誌，27：6，630，昭15
7) Eichwald, E. J. : Amr. J. Surg., 53 : 181, 1941
8) 大槻菊男：実験医報，26：760，昭16
9) Fitts, W. T., Jr. and Havie, F. : Surgery, 30 : 4, 706, 1951
10) Beahrs, O. H. and Dockerty, M. B. : Surg. Clin. N. Amer, (Mayo Issue), 1073, 1950
11) Christopher, F. : Text Book of Surgery, 17 th, ed., p. 514, 1960, W. B. Saunders Co., Philadelphia and London