# 胃細網肉腫の1例

昭和40年6月25日受付

信州大学医学部星子外科教室
(主任：星子直行教授)
小野節郎　矢島嶺　小林治夫

# A Case of Reticulum Cell Sarcoma of the Stomach

Seturo Ono, Takane Yajima and Haruo Kobayashi
Department of Surgery, Faculty of Medicine,
Shinshu University
(Director : Prof. N. Hoshiko)

胃の悪性腫瘍といえば，癌が圧倒的に多いが，時々胃肉腫の報告も散見され，その発生頻度は胃悪性腫瘍の1～2%であるとされている。我々は最近胃癌の診断で手術を行い，組織学的に胃細網肉腫であつた1例を経験したので報告する。

## 症例

宮○久○，49才，主婦

家族歴：父が73才のとき胃癌で死亡。

既往歴：特記すべきことはない。

現病歴：3年前から食欲不振があつたが，特に医療をうけるほどでもなかつた。昨年4月末頃より，空腹時の心窩部の不快感並びに疼痛，むねやけ，圧迫感などを訴え，同時に体重の減少も目立つようになつた。11月に入つて肋間神経痛様の疼痛も現われ，治療をうけたが軽快せず，本年2月初旬には本院内科を訪れ，胃バリウム透視の結果胃癌と診断され，2月10日当科へ入院した。

入院時所見：体重43.5kg，体格小，やせ型で栄養やゝ不良。顔貌正常。脈搏80，整，緊張良好。顔面，口腔，頸部などに異常はなく，また胸部にも理学的に異常所見は認められない。

腹部所見：触診上，肝，脾は触知しないが，心窩部に比較的広範囲に圧痛と腫瘤状の抵抗を認める。

検査成績：

血液所見：血色素量70%（ザーリー値），赤血球数334×10⁴，白血球3,700，血球値30.5%，血清蛋白量5.7gm/dl。

血清電解質：Na. 141mEq/l，Cl. 104mEq/l，K. 3.6mEq/l，であり低カリウム血症を示す。肝機能は正常である。

血圧は最高150mmHg，最低76mmHg。血沈値1時間25mm，2時間35mm。

尿所見には異常なく，腎機能も正常であるが，糞便の潜血反応は陽性である。

胃液の酸度は正酸であるが血液を混じえている。排泄時間は70分。

胃レ線所見：胃の下垂著しく，しかもやゝ拡張している。粘膜皺襞像は不整であり，胃体部に数箇の比較的大きい円形の陰影欠損を認める。また不正形のニッシェをも同時に認め，蠕動運動を欠き，この部に一致して圧痛と腫瘤状の抵抗を認めた。十二指腸球部には異常はない。(図1，図2)

以上より胃癌の診断のもとに，昭和39年2月18日手術を施行した。

手術所見：上腹部正中切開にて開腹する。腹水を少量認める。胃は拡張し，大彎側の前壁から後壁にかけて手拳大の腫瘤を認め，浸潤は前壁漿膜の一部にまで及び，こゝに大網の癒着を認める。肝，腹膜，腸間膜，ダグラス窩，その他の腹腔臓器には異常を認めない。大網とともに腫瘤を含めて胃の3/4を切除し，ビルロートⅡ法により横行結腸前胃空腸吻合術を行い手術を終る

切除標本所見：大彎側が腫瘤で占められているため，小彎側に胃を開いた。腫瘤は粘膜面にて，17.0×10.0cm大であり，硬く，表面灰白色，周囲とは判然と境されている。後壁にも及ぶ。その中央に癌腫とは明らかに異り，2カ所に2.0×3.0cm大，他の2カ所に1.5×1.5cm大の潰瘍を認める。それぞれ潰瘍の辺縁は噴火口状に隆起し，弾性硬で，腫瘤の割面は白色を呈する。腫瘤以外の粘膜は萎縮状で胃壁は非常に薄くなつている。胃周囲の一次リンパ節の数箇に腫脹を認めるが硬度はさして増していない。(図3)

組織学的診断：胃細網肉腫。腫瘍は粘膜層に沿つて拡がり，中心部では漿膜下にまで及んでいるが，その領域は粘膜面での拡がりに比してさして広くない。腫

図 1

図 2

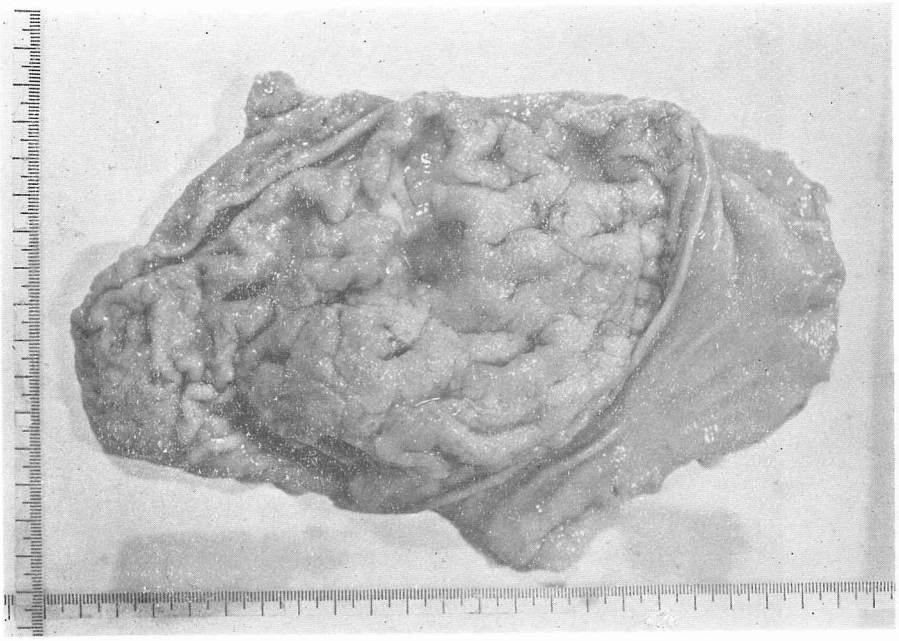

図 3　　胃　切　除　標　本

図 4　　H.E.×20

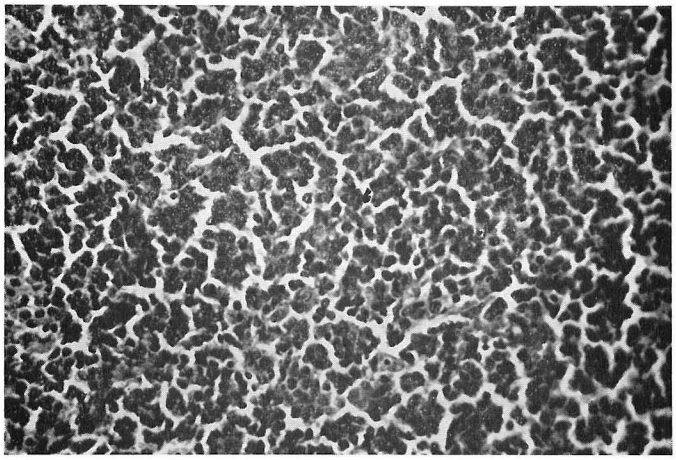

図 5　　H.E.×100

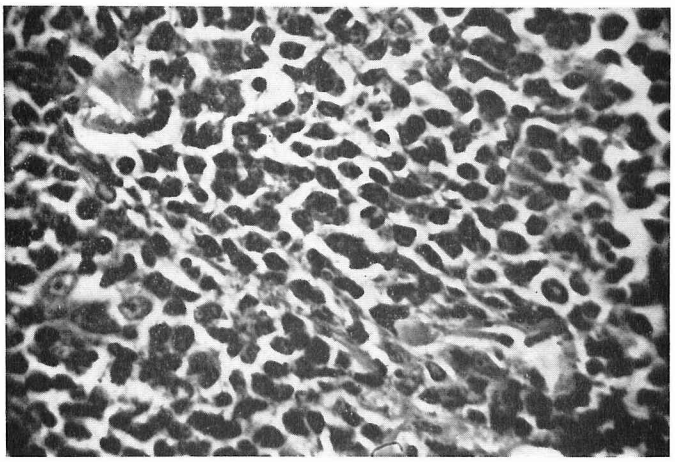

図 6　　H.E.×400

瘍組織は単調一様に増生する中等大のリンパ性細網細胞より成り，浸潤性に発育しているが，発育先端は比較的揃つて留まつている。各細胞は色質に富む卵円形の胞状核と比較的乏しい星芒状の胞体を有し，核分裂像も散見されるが良く網状構築を残している。(図4，図5，図6)

術後経過：術後経過は順調で，術後マイトマイシンCを1日2mgづつ，3月14日まで20日間総量40mg投与した。そのため3月6日には白血球数は2,600，3月12日1,900，4月7日1,200と減少した。4月20日(術後31日)頃より更に食欲不振高度となり，4月26日頃より黄疸が出現した。肝庇護療法，白血球増多剤の投与に依り，白血球数も増加し，肝機能も改善をみせたので，4月21日(術後63日目)に退院した。

## 考　按

本邦で本症の手術例とはじめて報告したのは塩田[1](1931)であるが，その後1959年登内ら[2]が34例，1961年間野ら[3]が57例を収録している。ひきつづき我々が今日まで調べ得た範囲では100例内外である。

年令：Snoddy ら[4]の267例の平均年令は46.5才であり，Madding ら[5]の41例では46.7才，Gütemann ら[6]は49.0才である。本邦では間野ら[3]の57例の平均年令は43.3才で，内外の報告をみてもいずれも平均年令は40才台で，本症は胃癌よりやゝ若年者に多い。本例は49才である。

性別：D' Aunoy ら[7]は116例中男73例，女43例で1.7：1，Snoddy ら[4]は34例中男26例，女8例で3.2：1，間野ら[3]は57例中男26例，女19例，不詳2例で1.9：1で男性に多い傾向である。

肉眼的分類：Konjetzny[8]は，

Ⅰ．外胃型
　1)　有茎硬性
　2)　有茎軟性
　3)　無茎性(広く胃に附着するもの)
Ⅱ．内胃型
Ⅲ．胃壁浸潤型
　1)　膨隆圧排型
　2)　浸潤型

に分類し，その頻度は外胃型35%，内胃型15%，壁内浸潤型50%であるとしており，本邦の[2][3][9][10][22]報告でも壁内浸潤型がもつとも多い。

組織学的分類：諸家によりいろいろ分類されているが，本邦で最も一般に用いられている赤崎[11]の分類によれば，

A．未分化型(未熟型)
B．分化型(成熟型)
　1．網状型
　2．組織球型
　3．多型細胞型
C．混合型
　1．リンパ肉腫との混合
　2．リンパ性白血病との混合
　3．細網症(細網腫)からの移行型
　4．リンパ肉腫からの移行型

となり，本例は肉眼的には胃壁浸潤型で，組織学的には分化型の網状型に属するものである。

転移：一般に胃癌に比しておそいが胃癌と同様所属リンパ節に最も多く，肝，後腹膜，腸間膜リンパ節，その他腹腔臓器に至り，更に全身に及ぶが，剖検によりはじめて本症と診断された症例[12][13]もある。本例は所属リンパ節に転移を認めていない。

発生部位：胃体部にもつとも多く，ついで幽門部で，小彎側よりむしろ大彎側に多く[14][20]，広範囲にわたるものが多い。Lafaro[15]，Hesse[16]らによると大彎，後壁，幽門部，小彎，前壁，噴門部の順で，癌が幽門部に多く，大彎に少くないことゝ対比される。本例は胃体部大彎側前後壁に及んでいた。

症状：心窩部痛，体重減少，腫瘤触知，食欲不振，悪心，嘔吐などで胃癌の症状と似ているが悪性度は胃癌ほど悪くなく，一般状態も長く侵されないため，相当期間放置され，そのため平均病悩期間も6ヶ月から3年にわたり，報告によりそれぞれ区々である。本例も3年前より食欲不振があり，また一年前より空腹時の心窩部痛，不快感，圧迫感，体重減少を訴え，心窩部痛は食餌の摂取により緩解している。一般に疼痛が早期に出現し，胃癌より強いので比較的特異の症状の一つであるとみられている。また腫瘤が大彎側に発生し，浸潤型が多く，末期に至るまで内腔が良く保たれるためか嘔吐が少く，幽門狭窄をきたした症例もみない。吐血，下血も少いとされているが，本例も吐血，下血はなく，糞便，胃液の潜血反応のみ陽性であつた。貧血を示すものは胃癌に比べて少いが末期には大吐血，著明な貧血を示すものもある。腫瘤の触知率は高く，Hesse[16]は85%，柳文[10]は71.8%(64例中46例)触知され，32例(50%)は腫瘤を主訴としている。腫瘤は癌に比べて表面平滑で硬度も柔かく，大きさが大きい傾向を示すにもかゝわらず周囲との癒着が少い。体重減少は高率に認められるが，症状の長い割合には軽度で一般に悪液質を呈することも胃癌に比して少ない。本例もたしか4kgの体重減少を示したが，腫瘍の大きさにくらべれば，全身状態は比較的良好で

あつた。胃液の酸度は低下するが胃癌ほど著しくないとされている。ちなみに本例は正酸であつた。

レ線所見：本症の胃レ線所見の特徴として，1）瀰漫性にみられる粘膜の肥厚，2）限局性の円形境界鮮明な腫瘤，3）潰瘍とくに辺縁隆起の少い，むしろ良性の潰瘍像，4）潰瘍周辺の蠕動の低下，胃辺縁の強直などがあげられているが[2][17]，本症のレ線診断はなかなか困難で，諸家の報告をみても大多数が胃癌と誤診されている。本例の場合は上述の 2)，3)，4）の特徴を備えており，あるいは本症のレ線像を熟知しておれば本症を疑い得たかも知れないが，我々は多少の疑問を残しながらも，術前胃癌の診断をくだしたものである。従つて診断にさいしては，発生部位，症状，レ線所見，臨床検査などを参考にするが，その多くは胃癌に酷似するため，胃癌として開腹されているのが現況であり，また開腹時肉眼的に診断し得るものも少く，結局は組織学的検査によりはじめて正確に診断されるものが大部分であり，わずかに工藤[18]らが胃洗滌液中の粘膜小片を検査し，津田[19]，永島[20]，信田[21]らが abrasive ballon 法で術前診断を確定しているにすぎない。

治療：原則として胃切除を行う。癌より隣接臓器への転移，浸潤がおそいので，腫瘤を含めてのリンパ節の廓清を伴う根治手術が可能である。そのほか放射線療法，抗癌剤の使用も併用され，レ線療法に加え $Co^{60}$ 療法[17][22][23][24][25]が採用されているが，放射線照射で，大出血[25]，胃穿孔[26]を起した報告もみられる。抗癌剤ではエンドキサン[27]，ナイトロミン[28]が効を奏したとの報告もみられる。その他いろいろの抗癌剤[2][24]が使用されているが，なお効果については，はつきりしない。我々の症例は大網を含めて広範囲胃切除を行い，ビルロートⅡ法により胃空腸吻合を行つた。幸いリンパ節に転移を認めなかつたので，術後のレ線照射を施行せずマイトマイシンCによる化学療法を行つた。

予後：悪性腫瘍の通則として一般に不良であるが，癌に比べるとその経過は緩慢で，悪液質，全身衰弱の発現がおそく，リンパ節，遠隔他臓器への転移もおそく，周囲臓器への浸潤も少いので，胃切除後の予後は胃癌より良く，5年生存率は65%前後[29][30]と良好の成績を報告しているものもある。

## むすび

最近我々は，胃癌と診断し胃切除を行つた49才女性の胃細網肉腫の1例を経験したので報告し，併せて若干の文献的考察をも加えた。

最後に御指導，御校閲をいたゞいた星子教授，小林助教授並びに組織学的所見について御教示をいたゞいた中央検査部病理丸山講師に深謝する。

本症例は，昭和39年11月1日第26回信州外科集談会で報告した。

## 文　献

①塩田時男：Zentraldlatt für Chirurgie, **61**：218, 1934（文献③より引用）　②登内　真・他：外科, **21**：1279, 昭34　③間野清志・他：外科治療, **4**：409, 昭36　④Snoddy, F. et al.：Gastroenterology, **20**：537, 1952　⑤Madding, G. F. et al.：Arch. Surg., **40**：120, 1940（文献②より引用）　⑥Gütemann, L. et al.：Die Chirurgie des Magensarkoms, Georg Thieme, Stuttgart, 1960　⑦D' Aunoy, R. et al.：Am. J. Surg., **9**：444, 1930（文献②より引用）　⑧Konjetzny, G.E.：Dtsch. Chir. Lief., **46**, F. 1, 1921（文献⑨より引用）　⑨福重悟：外科, **15**：351, 昭28　⑩柳文曉二：外科, **18**：401, 昭31　⑪赤崎兼義：最新医学, **19**：1688, 昭39　⑫渡部道郎・他：日病会誌, **47**：512, 昭33　⑬黒沢実・他：外科, **15**：269, 昭28　⑭大島正弘・他：臨床外科, **13**：129, 昭33　⑮Lafaro, F.：Dtsch. Zschr. f. Chir., **101**：478, 1909（文献⑭より引用）　⑯Hesse, T.：Grenz. d. Mec. u. Chir., **15**, 1912（文献②より引用）　⑰田坂晧・他：日本医学放射線学会誌, **22**：283, 昭37　⑱工藤惟之・他：臨床外科, **8**：473, 昭28　⑲津田一彦・他：臨床消化機病学会誌, **6**：781, 昭33　⑳永島能衛・他：日外会誌, **60**：2053, 昭35　㉑信田重光・他：日本消化機病学会誌, **56**：629, 昭37　㉒松井繁・他：臨床外科, **16**：169, 昭36　㉓渡辺栄一・他：日外会誌, **60**：549, 昭34　㉔杉本圭士郎・他：外科診療, **4**：669, 昭37　㉕大塚満洲雄・他：信州医誌, **11**：420, 昭37　㉖Cameron, A. L. et al.：Surg., **9**：916, 1941（文献⑭より引用）　㉗常松匠：外科, **22**：414, 昭35　㉘伊藤　稔・他：臨床外科, **16**：573, 昭36　㉙Marshall, S. F. et al.：Ann. Surg., **131**：824, 1950　㉚Grile, G. B. et al.：Ann. Surg., **135**：39, 1952