肺結核と誤診されていた嚢状気管支拡張症の4例

昭和34年3月24日受付

信州大学医学部戸塚内科教室（指導：戸塚忠政教授）
新　津　袈　裟　三

Four Cases of Cystic Bronchietasis Misdiagnosed as Pulmonary Tuberculosis.

Kesazō Niitu
Department of Internal Medicine, Faculty of Medicine, Shinshu University
(Director: Prof. T. Tozuka)

緒　言

胸部レ線像で非結核性異常陰影が肺結核と診断されている場合が屢々見られる。一過性浸潤の如く短期間に陰影の消失する疾患では，あまり問題にはならないが，気管支拡張症，肺臓癌，肺膿瘍等の非結核性の慢性異常陰影を示す疾患では長い間無益の治療がなされている場合が稀ではない。是等非結核性慢性肺疾患のうちで気管支拡張症は外来診療や集団検診に際して屢々発見され，肺結核の治療をうけていた既往歴をもつている例が多い。気管支拡張症と肺結核との鑑別は或る程度経過を観察したり，又気管支拡張症を疑つて気管支造影を行えば容易であるが，集団検診時には肺結核と誤診される危険が大きい。私は肺結核の治療を受けていた4例の嚢状気管支拡張症を経験したので報告する。そのうち3例は集団検診によつて発見したものである。

症　例

症例 1.　14才　男，中学生

2才時麻疹後肺炎を併発した。10才頃から軽い咳や痰があり，運動後には増加し，息切れがあつた。13才の6月学校の集団検診で肺結核と診断され，以後 INAH 1回 0.2g 週2回服用していた。ツ反応は12才まで陰性で毎年 BCG の接種をうけており，13才以後陽性になつた。14才（昭和31年）の6月精検した。当時右胸部に湿性及び乾性ラ音があり，血沈は1時間値 67mm，結核菌は塗抹，培養共に陰性であつた。胸部レ線像では右肺門部より上中肺野に向う放射状の線状陰影とその間に石鹸の泡状の透亮陰影がある。気管支鏡検査では両側の気管支粘膜は中等度に発赤し，浮腫状を呈していた。気管支造影所見（写真 1, 2, 3, 4）では r. B_2, B_3, B_6 と l. B_9, B_{10} に著明な葡萄状拡張像を認めた。

尚本例は15才の末頃から腰痛を訴え，整形外科で Scheuermann 氏病と診断された。

症例 2.　21才　男，農業

3才頃肺炎を経過し，小学生の頃から軽い咳や痰があつた。14才時学校の集団検診で右肺下野に陰影があり，肺結核と診断されて1年間右人工気胸をうけたが，殆んど効果がないので中止し，以後農業に従事していた。21才（昭和33年）の10月集団検診で発見された。ツ反応は現在まで毎年陰性で，今回も BCG の接種をうけている。胸部には右後下部に湿性ラ音，左胸部に少量の乾性ラ音をきゝ，血沈は1時間値 46mm，結核菌は塗抹，培養共陰性であつた。胸部レ線像では右肺下野心縁に近く雲斑状の陰影があり，気管支造影所見（写真 5, 6）では r. B_7 に珠数状，B_8, B_9 に嚢状の拡張像を認め，一部は空洞状を呈している。尚本例は副鼻腔炎を合併している。

症例 3.　23才　女，農業

2才時急性肺炎を経過し，幼児期から咳があり，殊に冬になると多くなつた。12才時小学校の身体検査で右胸後下部のラ音を指摘され，某病院でレ線検査をうけて肋膜炎と診断された。半年程自宅治療したが特別な自覚症状がなかつたので再び通学していた。15才の12月発熱，咳嗽，喀痰があり，肺結核と診断されて左人工気胸を受け，以後19才まで4年つゞけた。然し送気後は息苦しかつたり，胸痛があつたと云う。気胸中止後は現在まで PAS, INAH を断続的に使用していた。又14才時に両側副鼻腔炎の手術と扁桃腺剔除術をうけた。

23才（昭和33年）の10月集団検診で発見。ツ反応は陰性であり，今迄も毎年陰性であつたが，結核の治療中であるので BCG の接種はうけなかつたと云う。血沈は1時間値 9mm，結核菌は塗抹，培養共に陰性，胸部所見では左胸下部は濁音を呈し，湿性及び乾性ラ音をきく。これは12才時より何時も指摘されていると云う。胸部レ線像では左肺下野の均等性陰影と肋膜肥厚像を認め，気管支造影所見（写真 7, 8）では左肺下

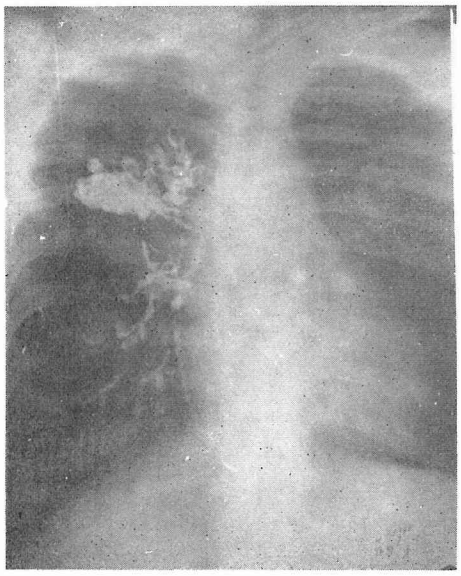

真　写　1

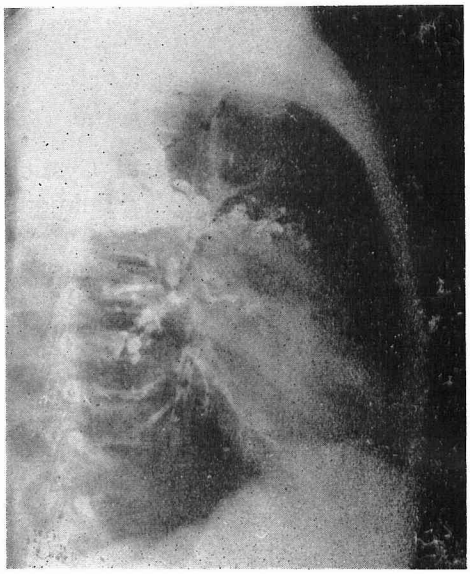

写　真　2

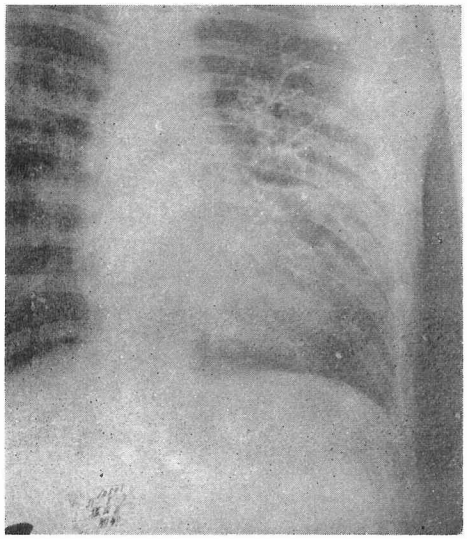

写　真　3

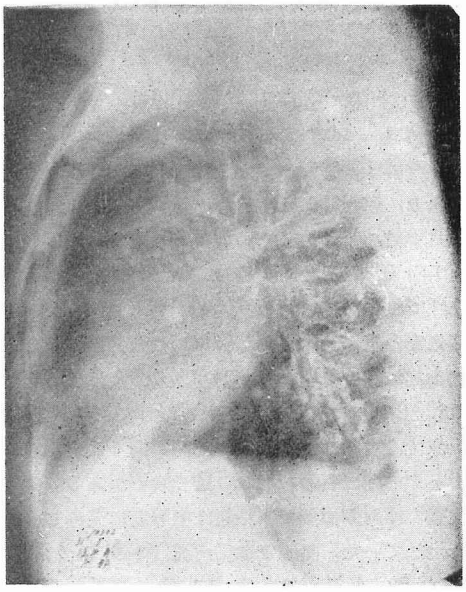

写　真　4

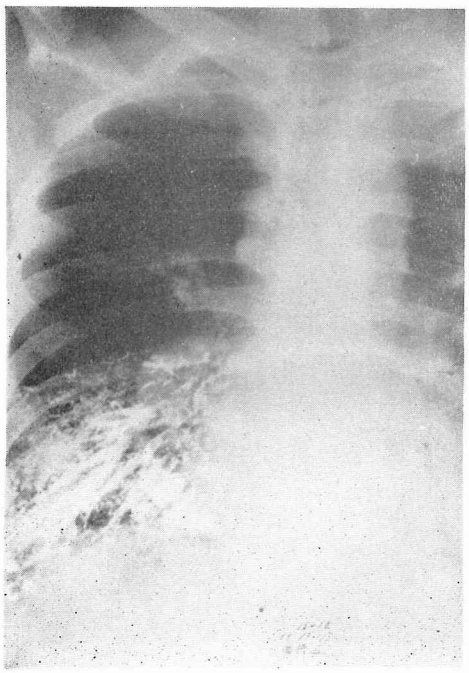

写 真 5

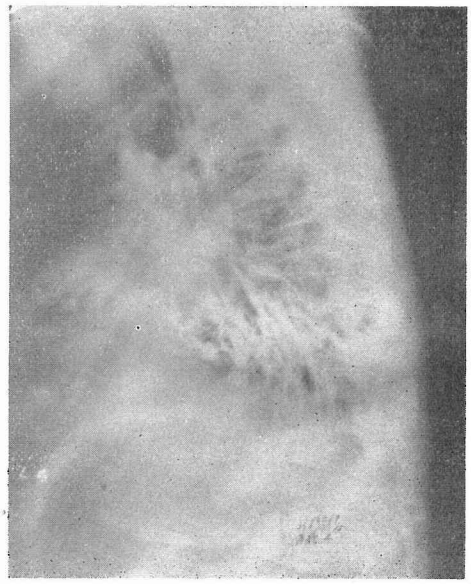

写 真 6

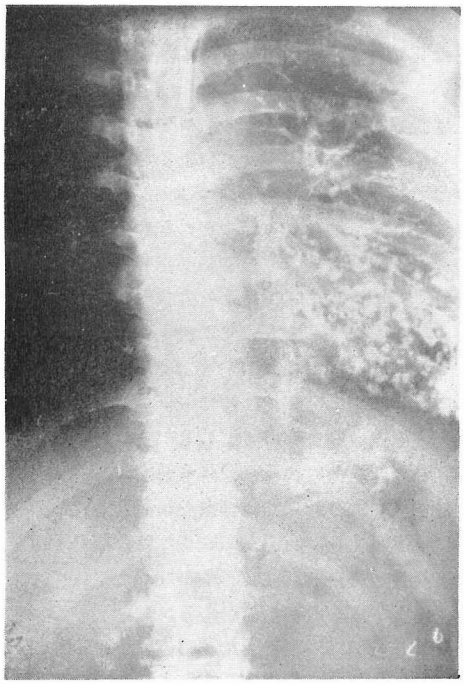

写 真 7

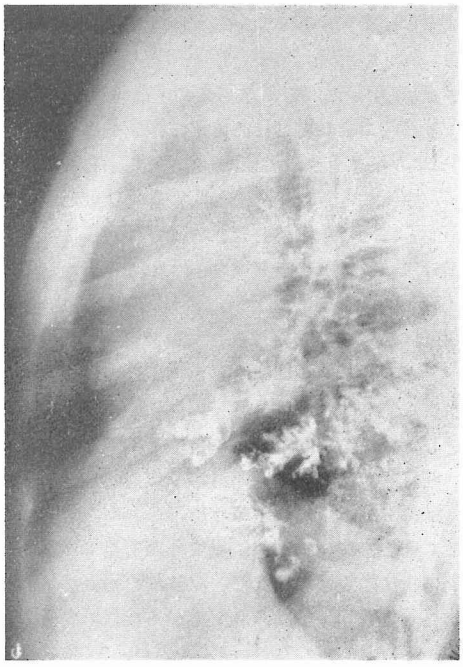

写 真 8

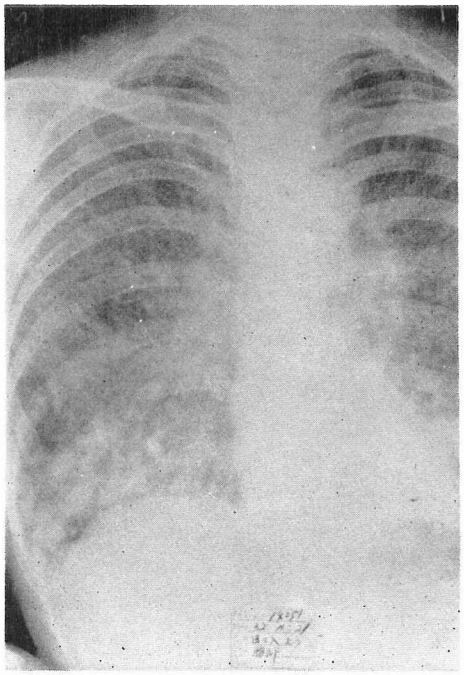

写　真　9

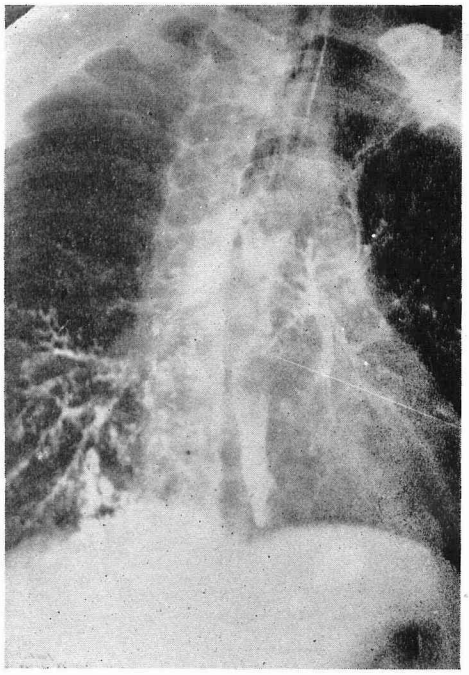

写　真　10

葉全枝の嚢状拡張を呈し，所謂蜂窩肺であつた。

症例 4．56才　女，農業

幼児期は不明，30才頃から咳や痰があつたが働いていた。42才頃発熱，咳嗽，喀痰があり，約1週間程つゞいた。以後風邪を引き易く50才頃から息切れもあり，某病院で肺結核と診断されて断続的に SM, PAS, INAH の投与をうけていたが，56才（昭和32年）の夏頃から腹痛，下痢があらわれ，肺結核兼腸結核の診断のもとに同年秋入院した。

当時 1 日 200cc 近くの喀痰があり，血沈1時間値 63mm，ツ反応は陰性．肺活量 700cc，白血球数 17,250，胸部には右胸部及び左胸後下部に湿性及び乾性ラ音をきく。腹部には心窩部に圧痛ある以外は異常の抵抗，圧痛等は認められない。結核菌は入院後4回検査したが，塗抹，培養共に陰性であつた。胸部レ線像（写真9）は両側肺中下野に小斑点状陰影が散在し，殊に右肺下野には雲斑状陰影がある。然し両側肺尖部には陰影を認めない。気管支鏡所見では両側の気管支粘膜は瀰漫性に発赤し，浮腫状を呈し，気管支造影所見（写真10）では，肺気腫のあるため末梢まで造影剤が流入しなかつたが，r. B_9, B_{10} には著明に嚢状拡張を認めた。

考　　按

熊谷①は気管支拡張症を肺結核，肺化膿症，硅肺，肺腫瘍，気管支異物等に続発する続発性気管支拡張症と，主として小児期における肺炎，気管支炎，百日咳等に端を発し，慢性に経過する所謂特発性気管支拡張症とに分類し，一般に気管支拡張症と云えば後者を指している。気管支拡張症の成因に関しては先天性説，後天性説等があるが，現在一般に先天性素因，気管支壁の感染，気管支の狭窄，無気肺等の諸因子が種々組合さつて起り，この際気管支の感染が最も重要な因子であるとされている。気管支樹の発育は生後13才位まで続き，この間に気管支の感染が起れば気管支壁の破壊，分泌物の貯溜，咳嗽による弁状作用等の結果気管支壁の拡張を来すと云う。又本報告例の如き葡萄状拡張，嚢状拡張，蜂窩肺については鈴木等②は Dawber, Mayer, Rubin と同様に気管支拡張症の一部とみなし，先天性発育障碍によるものとしている。

本報告の4症例に共通な症状をあげれば

①症例4を除き幼児期に肺炎を経過した。

②経過が長く殊に症例1，2，3は幼児期乃至は学童期より発症している。

③平常咳や痰，息切れ等がある。

④胸部レ線像に異常陰影を認める。

⑤胸部に水泡音或は乾性ラ音をきく。殊に症例3は10年間以上も同じ部位に水泡音が存在している。

⑥症例3を除き血沈は中等度乃至はそれ以上に促進

している。

⑦ツ反応は症例1以外は陰性である。症例1も前年BCGを接種しており，ツ反応陰性の頃から発症している。

⑧結核菌を証明されたことがない。

⑨抗結核療法の効果が殆んどない。

等である。

以上のうち③④⑤⑥等の症状から肺結核と診断されたのであろうが，①②⑦⑧等に注意したり，③④⑨についても少し経過を観察すれば，容易に非結核性慢性肺疾患として気管支拡張症を疑えるであろう。

本邦に於ける気管支拡張症については戦後熊谷[3]の報告以来気管支造影法や肺外科の進歩と共に多くの臨床報告例④⑤⑥⑦があるが，肺結核と誤診されていた例⑧⑨⑩⑪が非常に多い。外国に於ても Klare[12]等は気管支拡張症の90%は結核療養所に入所していたと云つているが，粟田口等[13]は気管支拡張症184例中63.5%が嘗て肺結核と診断されたことがあり，うち42%は肺結核の治療をうけたことがあつたと云い，藤田[4]は14例中全例，松島[5]は5例中4例が肺結核と診断されていたと報告している。島村[10]は入所中の患者から，一過性浸潤，気管支拡張症，中葉症候群，肺嚢腫，肺膿瘍等何例かの非結核性肺疾患を発見したが，気管支拡張症は咳嗽，喀痰，時に発熱，血痰を伴い肺結核として最も混合され易い疾患の一つであると述べている。

気管支拡張症の発症は多くは幼少期で，Field[14]は160例中1/5は満1才以下，Perry & King[15]は400例中42%は10才以下，69%は20才以下，粟田口等[13]は184例中63%は10才迄に発症していると報告している。又誘因とみなされる疾患では幼少期の肺炎，気管支炎，百日咳等が多く，Field[14]は肺炎35%，百日咳30%，Ria[16]は百日咳や麻疹に併発した肺炎を含めて肺炎に始まつたもの73%，粟田口[13]等は肺炎50%，気管支炎13.5%，百日咳8.5%と報告している。Brock[17]は副鼻腔炎が潜在性の原因となりうることを実験的に証明し，時田[18][19]は慢性気管支炎の患児中には非拡張性化膿性気管支漏の病像が認められ，かゝる状態が将来気管支拡張症に移行し，感染の出発点は特殊の場合を除けば，すべて急性及び慢性の副鼻腔炎，アデノイド，扁桃腺肥大等の慢性上気道炎であると述べている。本報告例中前3症例は2～3才頃に肺炎を経過し，10才前後の学童期より発症している。症例4も30才頃から特別の誘因がなく咳や痰があり，以後感染を繰返していることは，幼少期より気管支拡張症が存在し，感染を引き起して明かになつてきたものと考えられる。又症例2には副鼻腔炎の合併があり，症例3は扁桃腺剔除術，副鼻腔炎の手術をうけている。更に症例1は後に Scheuermann 氏病を併発して来た。

気管支拡張症の胸部レ線所見としては熊谷[1]によれば，縦隔洞の転移，蜂窩状の薄い陰影（症例1），心影右側或は左側の三角影（症例2），一側又は一葉の不透明肺（症例3）等があげられているが，何れも特異的なものではなく，気管支造影によらなければ肺結核との鑑別は困難とされている。症例4は右肺下野に雲斑状陰影はあるが，両側肺中野に細葉性，小葉性の陰影が散在しており，肺結核との鑑別は極めて困難であり，而も腹痛，下痢等が加わり，腸結核の診断をうけたものであろう。然し両側肺尖部から上野には殆んど異常陰影なく，又症例2，3，4の如く経過が長いにも拘らず，石灰化像の認められないことは新津[20]の指摘している如く，非結核性陰影と考えてみるべき一根拠となると思われる。症例2，3は異常陰影発見と共に人工気胸術をうけた。更に症例3，4は長い間結核の化学療法をうけていた。胸部レ線像に異常陰影を認めた場合には，肺結核と非結核性慢性肺疾患との鑑別が重要である。

又肺結核との鑑別上最も重要な点はツ反応と菌検査である。粟田口等[13]は気管支拡張症184例中ツ反応陽性70.6%，陰性25.0%で，結核菌は全例に陰性であつたと報告している。星野[11]は小児に於て肺結核と誤診された非結核性肺疾患33例中，入所後ツ反応を数回実施して3例を除き，他は100～2000倍のツ液で陰性であり，ツ反応を実施せずに肺結核と診断されたものが8例あつたと云つている。本報告例では BCG 陽転と思われる1例を除き，他は陰性であつた。而も症例2，3は数年乃至は10年以上も陰性である。ツ反応陰性の結核の報告[21][22]もあり，又老人ではツベルクリン・アレルギーの低下によりツ反応の陰転することが報告[23]されているが，数回にわたつてツ反応の陰性であることは，非結核性肺疾患を考えるべきものと思う。又結核菌は経過が長いにも拘らず一度も証明されていない。ツ反応や結核菌の検索を怠つて胸部レ線像，血沈，一般症状だけで肺結核と診断されていることが稀ではない。

本報告の4症例中3例は集団検診によつて発見されたものである。気管支拡張症の発見頻度は対象によつて異なり，Lemon[23]の0.004%から Kinney[24]の0.6%に及んでいるが，本邦に於ける一般集団検診時の発見頻度は，岡[25]は一農村10,213名中17名0.16%，新津[20]は学童65,465名中15名0.023%，村上[26]は学童約6,500名中疑わしいもの5例0.09%に発見したと報告している。外来診療に於て発見される頻度はもつと高

く，熊谷等①は胸部疾患々者9,463名中141名1.49%，貝田㉗は1,804名中7例0.38%，岡㉕は肺結核を疑われた14才以下の小児986名中10名約1%に気管支拡張症が発見されたと報告している。即ち気管支拡張症は胸部疾患々者には1%前後あり，胸部レ線像の鑑別上常に考慮されねばならない疾患である。

結　語

肺結核と診断されていた嚢状気管支拡張症4例を報告し，肺結核の鑑別診断上注意すべき点を述べたが，殊にツ反応陰性や結核菌陰性の，或は経過が長いにも拘らず石灰化像のない慢性陰影の患者，又常に同一部位に水泡音の存在する患者等では，気管支拡張症を疑つて気管支造影を行うことが必要である。

本報告の4例中3例は集団検診によつて発見され，肺結核と診断されていた。

稿を終るに当り御懇篤な御指導御校閲を賜つた恩師戸塚忠政教授に深謝致します。

参考文献

①熊谷岱蔵他　最新医学　9：99，昭29　②鈴木千賀志他　肺　1：3，277　昭29　③熊谷岱蔵他　日本臨床　10：5，昭27　④藤田真之助他　日結　12：295，昭28　⑤松島正視　日結　12：242，昭28　⑥高橋信夫　小児科診療　17：997，昭27　⑦西健一郎　小児科診療　18：687，昭30　⑧芳賀敏彦他　日結　14：816，昭30　⑨木村猛明他　日結　14：801，昭30　⑩島村喜久治他　日結　14：728，昭30　⑪星野皓他　日結　14：734　昭30　⑫Klare and Reusse. Beitr. z. klin. Tbk., 63：255，1931　⑬粟田口雀吾他　日結　16：78，昭32　⑭E. Field.: Pediatrics　4：21，1949　⑮Perry, K. M. A. & King, D. S. Am. Rev. Tbc.　41：531，1940　⑯A. Ria. Am. J. Dis. Child.　56：852，1938　⑰Brock, R. C. Thorax.　5：5，1950　⑱時田源一　日小会誌　61：45，昭32　⑲時田源一　小児科臨床　11：1066，昭33　⑳新津泰孝　小児科臨床　10：554，昭32　㉑石原房雄　日本医事新報　No. 1667　昭31　㉒岡田貞一　日本臨床　13：1481，昭30　㉓Lemon：㉕より引用　㉔Kinney：㉕より引用　㉕岡　捨己　小児科臨床　11：1008，昭33　㉖村上勝美　小児科臨床　11：981，昭33　㉗貝田勝美　日結　13：569，昭29　㉘原沢道美他　結核　30：132　昭30