甲状腺扁平上皮癌の二例

昭和34年3月16日受付

信州大学医学部丸田外科教室
渡　辺　元　治

Two Cases of Squamous-cell Carcinoma of Thyroid

Motoharu Watanabe
Department of Surgery, Faculty of Medicine, Shinshu University
(Director: Prof. K. Maruta)

甲状腺に原発する癌腫としては乳頭状癌が最も多いもので，扁平上皮癌は極めて稀であるとされている。余は丸田外科教室に於ける1953年4月より1958年8月迄の5年4ヵ月間の悪性甲状腺腫59例中2例の甲状腺扁平上皮癌を経験したので報告する。

症　例

症例Ⅰ：古畑某，39才，女性，薬剤師。

主訴：前頸部の腫瘤。

家族歴：特記すべきことはない。

既往歴：19才の時，右側頸部リンパ節結核に罹患し，レントゲン治療により瘢痕治癒を営んだ。その他特記すべきものはない。

現病歴：約5年前，前頸部の腫瘤に気付いたので当科を訪れ，結節性甲状腺腫の診断の下に手術をすゝめられたが，姙娠中のため手術を受けなかつた。その後腫瘤は増大せず，又なん等苦痛がないので放置していたが，周囲の者より手術をすゝめられて，1955年4月14日当科に入院した。

現症：甲状腺右葉に一致して超鳩卵大の極めて硬い腫瘤を触れ，表面平滑，境界明瞭，病的癒着は認められないが，この腫瘤の上外側に小指頭大の硬いリンパ節腫脹を認めた。その他全身状態に全く病的所見はない。

血液所見：赤血球数 356万，Hb. 66%（ザーリー）で軽度の貧血を認めるが，白血球数5400，白血球像に異常はない。

糞便所見：蛔虫卵（＋），鞭虫卵（＋），尿には所見はない。

以上の所見より悪性甲状腺腫の術前診断の下に，1955年4月18日手術を施行した。

手術所見：右側襟状切開にて入るに，超鳩卵大の腫瘤が甲状腺右葉の殆んど大部分を占めており，この腫瘤は下極側 $^1/_3$ の部で少しくびれた形をしており，一様にかなり硬い。腫瘤の下極側の半分は周囲と強く癒着していたが，完全に摘出し得た。患者は1959年3月現在健康である。

別出標本肉眼的所見：硬い白色の腫瘍組織は被膜によつてよく被覆されこの被膜の一部はやゝ厚い瘢痕組織となつている。

組織学的所見：正常甲状腺組織像は全く失われ，コロイドも一部に残存するにすぎない。濾胞状構造を示さない上皮が，嚢々乳頭状増殖をなし，乳頭状腺腫の像を示しているが，かゝる組織の中に明瞭な層状構造を持つた扁平上皮胞巣の増殖が認められ，所謂 Adenokankroid の所見である。なお腫瘍周辺部には甲状腺組織の崩壊，出血と旺盛な肉芽性結合織増殖乃至硝子様瘢痕等を伴つている。（写真1，2）

症例Ⅱ：大谷某，48才，女性，会社員家族。

主訴：前頸部の腫瘤。

家族歴，既往歴に特記すべきものはない

現病歴：1937年頃より右側前頸部に拇指頭大の腫瘤があり漸次増大して来たが，なん等苦痛がないので放置していた。

1957年2月頃に至り右側耳殻部に掻痒感及び嗄嗽が現われるようになり，腫瘤もこの頃より特に増大して来たので，仝年3月26日当科に入院した。

現症：甲状腺右葉に一致し，超鶏卵大の腫瘤あり，表面凹凸不平，全体として硬いが，硬度は一様でない。かなりの移動性があるが，気管はこの腫瘤によりやゝ左方に圧排されている。その他全身症状は全くない。

血沈：一時間値23，二時間値50。マントー氏反応（－）。血清梅毒反応（－）。PBI. 6.8γ/dl。

血液検査：赤血球数 372万，Hb. 40%（ザーリー），白血球数 6500。

糞便には蛔虫卵のみを認め，尿には異常所見はない。胸部X線写真にも異常を認めない。

以上の所見より，右側単純性結節性甲状腺腫の術前診断の下に4月10日右側甲状腺全摘出術を施行した。

手術所見：甲状腺腫は前頸筋群と強く癒着して剝離が不能であるため，これ等筋群を腫瘍に附着させたまゝ切除し，周囲との剝離を進めたところ，右葉上方及び気管との癒着は比較的軽度で容易に右葉の全摘出を行うことが出来た。尚腫瘤の下方及び側方に夫々一個のリンパ節転移を認めた。

剔出標本肉眼的所見：腫瘤は硬く実質性で灰白色を呈し，腫瘤の中央部に小豆大の変性囊胞を認めた。囊胞の内容は一見膿汁様であつたが，細菌は塗抹，培養共に認められなかつた。

組織学的所見：腫瘍細胞は概ね輪郭明瞭な，小数の色質顆粒を含んだ明清泡沫状類円形核を有し，胞体の輪郭は明瞭でない。なお僅かながら核分裂像も認められる。かゝる細胞が殆んど髄様に，大小の胞巣状構造を示しながら増殖している。なお層状構造はあまり明瞭でないが，胞巣の中心部ほど細胞は変性性で，時には所謂癌真珠に似た角化様像をも認め，扁平上皮癌に相当する所見である。(写真3，4，5)

考　按

発生頻度：甲状腺に原発する扁平上皮癌は，1867年 Lücke[1]により報告されて以来，Kaufmann[2]，Braun[3]，Wolfenden[4]，Schmidtmann[5]，Roeder[6]，Smith & Pool[7]，堺[8]，隈[9]，高原[10]，Ross[11]，Halpert & Thuss, Jr.[12]，山本[13]，市原[14]等により逐次報告されて来たが，本症は甚だ稀な疾患とされている。隈等[15]は過去25年間に手術した悪性甲状腺腫269例中扁平上皮癌は1例のみであつたとし，桂等[16]は1918年より1957年迄の40年間に経験した悪性甲状腺腫142例中扁平上皮癌は1例にすぎなかつたと報告している。丸田外科教室に於ては1953年4月より1958年8月迄に手術した悪性甲状腺腫は59例でこの中扁平上皮癌は2例である。

鑑別診断：甲状腺組織に扁平上皮癌の像を認めた場合，それが原発性であるか否かの鑑別には充分慎重でなければならない。Erhart[17]も述べているように，食道癌が甲状腺組織に浸潤することは稀ではなく，又堺[8]，Ross[11]，市原[14]等の報告例では甲状腺の扁平上皮癌が気道及び声帯に腫瘍性に浸潤しているので，かゝる場合には食道癌や喉頭癌との鑑別が必要である。又 Th. Kocher[18]は甲状腺の扁平上皮癌は皮膚の発赤，浸潤，皮膚破裂，胸鎖乳突筋，その他軟部組織への浸潤を来しやすいと述べているから，皮膚癌との鑑別もゆるがせに出来ない。さらに鰓溝性癌との鑑別の困難な場合もありうることが想像される。余の症例はその既往歴，現病歴，現症，手術所見，組織学的所見等より明らかに甲状腺に原発した扁平上皮癌である。

組織発生：甲状腺に存在する扁平上皮の起源に関する説は，濾泡上皮の化生によるとするもの及び胎生期の遺残物或は迷芽より生ずるというものに大別される。

Jaffe[19]は濾泡上皮が扁平上皮に変化した所見を有する3例の硬化性甲状腺腫，扁平上皮の島を有する甲状腺に発生した転移性膿瘍の1例及び濾胞上皮が扁平上皮に移行しつゝある像を示す扁平上皮癌の1例を報告し，上皮化生は通常その上皮が機能的変化を要求される場合にそれに対する反応として現われると想像されており，甲状腺に於てもかゝる場合には濾泡上皮が扁平上皮へ化生しても不思議はないと述べている。要するに上皮化生説は単純性甲状腺腫，リーデル氏甲状腺腫，橋本氏甲状腺腫，亜急性甲状腺炎及び急性甲状腺炎等の病的状態にある甲状腺に時として扁平上皮細胞を認めることを根拠としているものである。

一方扁平上皮細胞の起源を甲状舌管に求める学者もあり，例えば Th. Kocher[18]は原発性甲状腺扁平上皮癌が左側に多いことを認め，これは甲状腺錐体突起が左側に偏在することが多い事実とよく一致すると述べている。しかしながら余の症例は2例とも右側腺葉に発生したものである。又 Schmidtmann[20]は10才の少年の甲状腺扁平上皮癌を報告し，その起源は鰓弓であると考えている。最近 Goldberg[21]は内壁が重層扁平上皮によつて覆われた甲状腺囊腫の2例を報告し，甲状腺扁平上皮癌の起源が甲状舌管にあるとすれば，錐体突起に多く認められてよい筈であるが，現在迄報告された扁平上皮癌はすべて甲状腺の左右いずれかの腺葉に存在し，錐体突起に発生した症例は1例も報告されていないこと，また発生途上に於て鰓弓は甲状腺と接触しないことなどより，甲状舌管及び鰓弓にその起源を求めることには無理があるとしている。更に限外鰓弓体を起源とする扁平上皮により覆われた囊腫が多くの哺乳動物の甲状腺にしばしば発見されること，又胎児に於ても胎生の1乃至2ヵ月迄は限外鰓弓体を形成している細胞が甲状腺中に認められ，後期に於ても扁平上皮に覆われた囊腫を認めたという報告のあること，左側限外鰓弓体は右側に比して発育がよく甲状腺扁平上皮癌が左側に多いことゝよく一致する等の理由から甲状腺の扁平上皮の起源を限外鰓弓体に求めたいと主張している。

胎生期の遺残物或は迷芽にその起源を求めようとする人々が上皮化生説に反対する根拠は，変性，炎症等の病的状態にある甲状腺はしばしば認められるが，それに対して扁平上皮細胞の発見頻度は極めて稀であつて，しかも化生を来すべき原因が全く認められない例

写真 1.

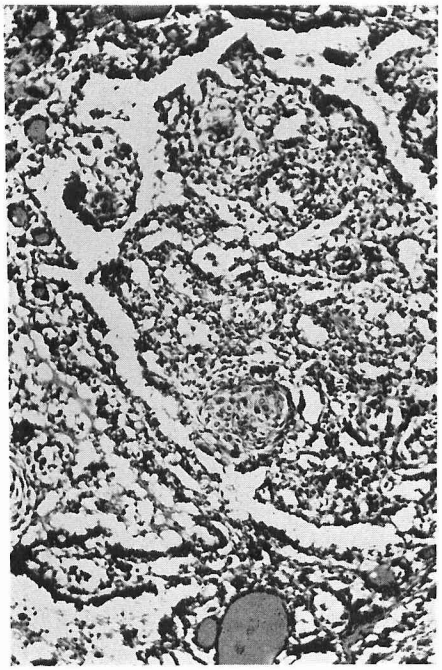

症例 Ⅰ,　100×（H-E. 染色）

写真 2.

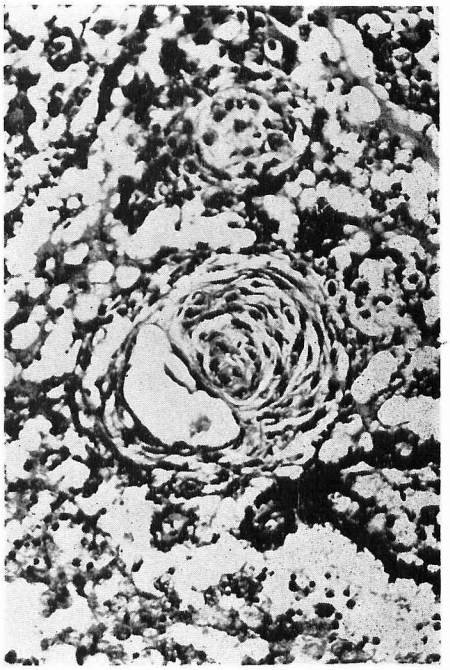

症例 Ⅰ,　200×（H-E. 染色）

写真 3.

症例 Ⅱ,　100×（H-E. 染色）

写真 4.

症例 Ⅱ,　200×（H-E. 染色）

写真 5.

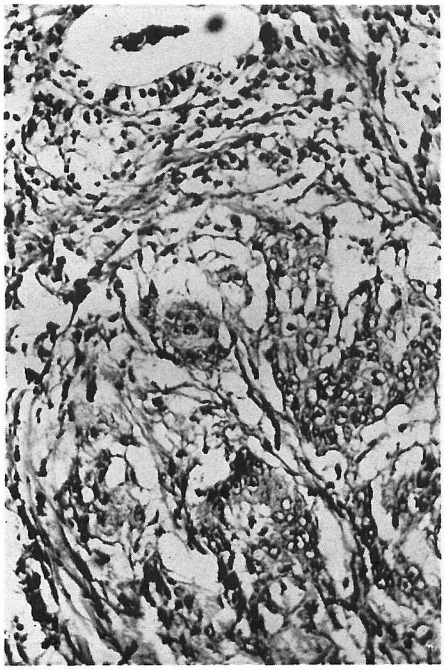

症例 Ⅱ,　　200×（H-E．染色）

も報告されている事実にある。

以上の如く甲状腺の扁平上皮の組織発生はいまだ不明であつて，これの解明にはなお検討を重ねることが必要であろう。

結　辞

余は甲状腺扁平上皮癌の2例について報告し，特にその発生頻度，鑑別診断，組織発生等について文献的考察を試みた。

組織学的所見について御教示を頂いた病理学教室矢川助教授に深謝致します。

文　献

①Lücke, A.: Archiv. f. klin. Chir., 8; 88, 1867. ②Kaufmann, C.: Deutsch. Ztschr. f. Chir., 14;25, 1880. ③Braun, H.: Archiv. f. klin. Chir., 28; 303, 1882－1883. ④Wolfenden, R N.: Jour. Laryngol., 4; 50, 1890. ⑤Schmidtmann, M.: Virchows Archiv., 226; 100, 1919. ⑥Roeder, C. A.: Ann. Surg, 73; 23, 1921. ⑦Smith, L. W.: Am. J. Cancer, 20; 1, 1934. ⑧堺：北越医誌., 50年; 10, 1271, 1935. ⑨隈：兵庫医学, 4; 1, 78, 1938. ⑩高原：耳喉科., 12; 4, 307, 1939. ⑪Ross, R. C.: Arch. Path., 44; 192, 1947. ⑫Halpert, B. et al: Surg., 28; 1043, 1950. ⑬山本：日内泌誌., 29; 7, 199, 1953. ⑭市原：耳喉科., 28; 6, 434, 1956. ⑮隈：日外会誌., 59; 2, 319, 1958. ⑯桂等：最新医学, 13; 10, 79, 1958. ⑰Erhart, O.: Bruns' Beitrage z. klin. Chir., 35; 343, 1902. ⑱Kocher, Th.: Deutsch. Ztschr. f. Chir., 91; 197, 1908. ⑲Jaffe, R. H.: Archiv. Path., 23; 821, 1937. ⑳Schmidtmann, M.: Virchows Archiv., 226; 100, 1919. ㉑Goldberg, H. M.: Brit. J. Surg., 43; 182, 565, 1956.