腸肉腫の2例

昭和34年1月13日受付

信州大学医学部丸田外科教室
佐野悦司　野村俊六郎

Two Cases of Intestinal Sarcoma

Etsushi Sano and Shunrokuro Nomura
Department of Surgery, Faculty of Medicine, Shinshu University
(Director: Prof. K. Maruta)

腸肉腫は比較的稀なもので，さきに当教室に於て徐[1]が腸線維芽肉腫の1例を報告しているが，その後余等は更に腸細網肉腫並びに腸リンパ肉腫の2例を経験したので報告する。

症例

症例 1．米山某，56才，女性。

現症歴：昭和29年5月耳鼻科にて，舌根部の拇指頭大の細網肉腫の剔出術をうけ，以後レ線治療のため入院していたが，同年6月17日午後9時頃から俄かに心窩部痛を訴え悪心を伴つたので，某医より内服薬の投与を受け一時軽快した。翌日午前1時頃より同様の心窩部痛及び嘔吐があり鎮痛剤の投与により治癒したが，午前4時頃再び心窩部に激痛を覚え，同部及び臍の右側に圧痛があつた。よつて某医より虫垂炎を疑われ当科へ紹介された。

入院時所見：昭和29年6月17日入院。体格やゝ小，顔貌正常，栄養状態良好で，脈膊は整，緊張良，舌は湿潤し薄い白苔を被り，咽頭には発赤はない。体表面のリンパ節は触れない。腹部は平坦，腸雑音は亢進していない。心窩部及び廻盲部に圧痛あり，筋性防禦も認められるが，腫瘤は触れない。赤血球386万，Hb 85%，白血球は13500で好中球88%，リンパ球17%，単球1%で，好酸球はない。尿には蛋白（+），ウロビリノーゲン（+），便には潜血反応（+）である。虫垂炎の診断にて同日直ちに手術を施行した。

手術時所見：腹直筋外縁切開にて開腹したが，虫垂は正常である。大網は下方に延びてその先端は廻腸末端と癒着し，これを剔離すると廻腸末端に手拳大の腫瘤が認められた。この近くの腸間膜にも小鶏卵大及び拇指頭大の腫瘤が認められたので，これ等を含めて廻盲部を切除し，上行結腸と廻腸とを端側縫合し，術を終えた。

剔出標本肉眼的所見：腫瘤は写真1の如く廻腸末端に存在し，弾性硬にして表面平滑，手拳大で，これを開いてみると腫瘍は腸管腔内に膨隆し，その中央には潰瘍を形成している。転移部腫瘤の断面は，実質性で弾性硬である。

組織学的所見：Peyer板は強く肥大して表層粘膜を圧排し，腸内腔に隆起している。リンパ装置の固有構造は全く消失し，やゝ大きな類円形細胞の瀰漫性増殖によつて置換されている。細胞体は突起を以て相互に連なるものが多く，概ね成熟型の網状型細胞肉腫の像を呈している。核分裂像もかなり多い。巨細胞は認められない。Stroma としての結合織がやゝ強く増殖している所では，好酸球が散見される。鍍銀染色に於ても同様の所見がみられ，微細な銀線維の形成が腫瘍細胞間に軽度に認められる（写真2）。

術後：経過は良好で同年7月6日退院するも，翌昭和30年3月頃より腹部全体に鈍痛，悪心，右腰痛等を訴え，臍を中心として超手拳大，表面凹凸，移動性の乏しい腫瘤が現われたので，放射線治療を受けたが，同年11月死亡した。

症例 2．田中某，51才，男性。

現症歴：昭和31年6月28日誘因と思われるものがなく，朝から腹部全体に疼痛あり，某医より鎮痛剤の注射を受けたが軽快せず，午後になると腹痛は増強し，下腹部に鶏卵大の腫瘤のあるのを指摘された。翌29日同様の腹痛が現われたが，この間発熱，嘔吐，下痢等はなかつた。某病院に入院し，膀胱鏡検査，腎造影，直腸鏡検査等を受けたが，異常はないと云われた。

入院時所見：昭和31年7月23日入院。体格中等。顔貌正常，栄養状態正常，脈膊は整，緊張良，舌には薄い白苔を被り，黄疸，浮腫は認められない。体表面のリンパ節腫脹はない。下腹部のほゞ中央に鶏卵大の腫瘤あり。表面平滑，弾性硬にして境界比較的鮮明，移動性あり，軽度の圧痛を自覚する。赤血球398万，Hb 81%，白血球6300，好中球75%，リンパ球19%，単球3%，好塩基球3%，好酸球はない。

手術時所見：以上により腹部腫瘤の診断のもとに，同年8月1日開腹手術を施行した。廻腸末端部より約

20cm 口側に鵝卵大の腫瘤が認められ，これは直腸膀胱窩にて直腸と密に癒着し，この附近の腸間膜にもリンパ節転移と思われる鵝卵大の腫瘤が認められたので，これ等を含めて廻腸の約 60cm を切除し，端々吻合を行つて術を終えた。

剔出標本肉眼的所見：腫瘤は写真 3 の如く弾性硬にして鵝卵大，割面は実質性で灰白色，表面は被膜にて被われ，腫瘤の一部は腸管腔内に膨隆している。この附近の腸間膜にも半球状鵝卵大の腫瘤があり，弾性硬にして表面は平滑である。割面は実質性で灰白色，被膜にて被われている。

組織学的所見：瀰漫性のリンパ球乃至リンパ球様細胞の増殖からなる成熟小型リンパ球と，クロマチン含有量の比較的少い，所謂リンパ芽球の両者が腫瘍細胞を形成しているが，間質は乏しく，主として小血管からなる。これ等細胞の好銀線維形成は殆んど見られない。又腫瘍細胞は中等度の多形性を有し，瀰漫性増殖を示しているが，濾胞は形成していない。腸壁に近いところでは腫瘍細胞は筋層間質内に浸潤し，一部は漿膜にまで及んでいる。又腸間膜の腫瘍の表面の比較的厚い結合織被膜の中にも細胞浸潤が見られる。細網肉腫に比し，細胞核が全体的に小さく，胞体に乏しく，好銀線維が少いのでリンパ肉腫と診断する。核分裂像は少いが，稀に Sternberg 型巨細胞がみられる（写真 4）。

術後：時々不定の腹痛，下痢があり，バリウム透視で，下行結腸とS字状結腸との境界に陰影缺損を認め，この附近に圧痛があつたが，これ等の症状軽快せぬまゝに10月 2 日退院した。退院後の生死は不明である。

考　按

腸肉腫は比較的稀な疾患で，Staemmler②は剖検例45,000例中，腸癌は約 1 %であるのに対して腸肉腫33例（0.06%），Smoler③は 13,036例中13例（0.09%）と報告し，又大藤④は小腸腫瘍 291 の剖検例中 1 例の肉腫を見たと述べており，その発生は甚だ少く，Staemmler②は臨床的には腸癌の約$^{1}/_{100}$，病理解剖学的には$^{1}/_{16}$であると報じている。

発生部位としては腸癌が大腸に好発するに反し，腸肉腫は小腸に原発するものが多い。大腸に対する小腸の発生頻度をみれば，Staemmler②は70.5%，Simon⑤は65%，荻原⑥は74.7%，大藤④は73.7%，佐藤⑦は65%と述べ，小腸肉腫の発生部位別頻度は，廻腸，

写真 1.

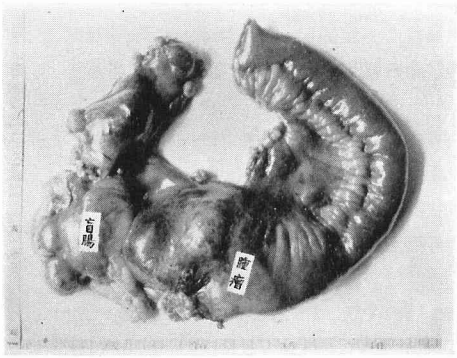

写真 3.

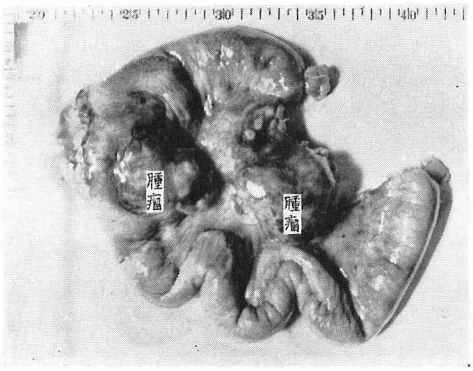

写真 2.

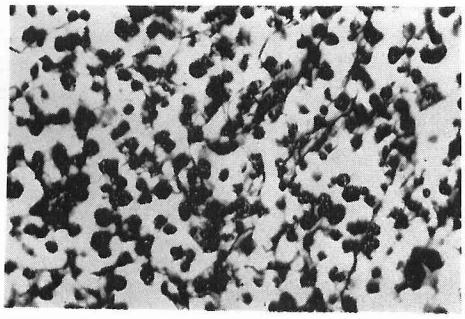

写真 4.

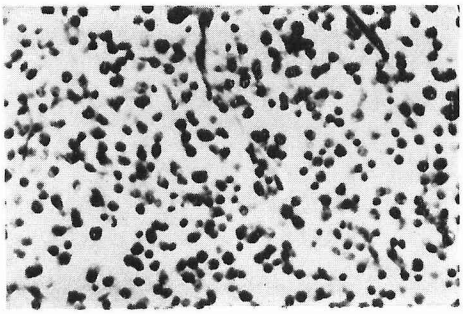

空腸，十二指腸の順序である②④⑧。

年令は Staemmler②によれば30才台に多く，20才台，40才台がこれにつぎ，本邦でも大藤④は30才台に多いと報告し，腸癌と異り青壮年期に多くみられることは，全身各部に於ける肉腫と同様である。性別では女性より男性に多く，男性の罹患率は Rademacher⑧によれば60%，Staemmler②によれば65%と云い，大藤④は57例中50例が男性に発生したと述べている。

病理学的事項：Rademacher⑧は腸肉腫の $^2/_3$ は粘膜下組織より発生すると述べ，大藤④も粘膜下組織より発生するものが著しく多いことを認め，荻原⑥も43例中粘膜下組織より発生せるもの34例を報告している。粘膜下組織に原発するものは筋肉層に浸潤し易いが，粘膜及び漿膜は長い間浸潤をまぬかれ，従つて粘膜面に潰瘍を形成したり或は周囲臓器と癒着することは少く，この点癌腫と異つている。Staemmler②は腸肉腫を隆起性肉腫と浸潤性肉腫とに分類し，前者には線維肉腫，紡錘形細胞肉腫が多く，後者には円形細胞肉腫，リンパ肉腫が多いという。

組織学的には円形細胞肉腫，紡錘形細胞肉腫，線維肉腫，リンパ肉腫，多形細胞肉腫，黒色肉腫等が見られているが，これ等の中では円形細胞肉腫が最も多く，次いでリンパ肉腫が多い。Staemmler②は腸肉腫152例中61例（40%）の円形細胞肉腫を認め，大藤④は58例中32例（55%）は円形細胞肉腫，16例はリンパ肉腫で，両者合せて83%を占めると述べ，Loria⑨は円形細胞肉腫及びリンパ肉腫は全体の78%を占めると述べている。

余等の症例1は細網肉腫であるが，細網肉腫は，欧米では Oberling⑩，本邦では赤崎等⑪の研究があり，著明な貪喰能を有する格子状線維及び組織球形成への分化能力ある所謂細網細胞の悪性腫瘍化したものと定義されている。これは特にリンパ性組織に発生し易いが，中でも頸部リンパ節，扁桃腺及びその附近が好発部位で，稀に胃，小腸，肝，膵に発生する。腸管に発生する細網肉腫の記載は稀で，本邦では昭和12年坂梨⑫の報告以来，その数僅か20例前後に過ぎない⑦⑬～⑳。然しリンパ性細網肉腫は系統的に多発する傾向があるので，症例1の如く，舌根部，腸管のいずれを原発巣とし，いずれを転移巣とするかは困難である。

腸肉腫は主としてリンパ節転移を行い，血行性転移は少い。一般に最初は腸間膜リンパ節に転移し，次いで後腹膜，隣接臓器等へリンパ流を通じて転移するのが通例である。

症状及び経過：発生部位，発育の状況などによつて異るが，特有の症状を缺く場合が多い。腸肉腫は腫瘤を形成し，成長が早いにもかゝわらず，癒着することが少く，従つて可動性であることがすくなくない。内方へ発育する場合には，腸の狭窄症状，腸重積，下血等によつて，比較的早期に発見されることもあるが，外方へ発育する場合には，巨大な腫瘤を触知して始めて気付くことが多い。その他の症状として，腹部膨満，腸管蠕動不穏，発作性の仙痛様疼痛を伴う持続性の下腹部痛等の他に，便秘と下痢を繰り返すこともある。癌腫より経過が早く，急速な衰弱と著明な貧血による悪液質が現われるが，血液像には特有の所見はない。リンパ肉腫，円形細胞肉腫，細網肉腫等は発育も転移も早いが，それに比して筋肉腫は発育も転移もやゝ遅いが，発病一年以内に死亡することが多く，手術によつて腫瘍を剔出し得ても術後2年以内に再発することが多い。

診断：悪性腫瘍であるとの診断は容易であるが，腸肉腫であることを術前に診断することは困難で，確定診断は組織学的診断によるのみである。腸管に発生せる肉腫と診断するためには，次の諸疾患と鑑別する必要がある。即ち腸癌，腸結核，慢性虫垂炎，腸閉塞，腸重積，後腹膜腫瘤，卵巣嚢腫，腸間膜腫瘍等である。

治療：一般悪性腫瘍と同様に，早期発見，早期根治手術以外に方法はなく，放射線或は制癌剤による治療も未だその効果を期待出来ない現状である。

結　語

余等は腸管に発生せる細網肉腫及びリンパ肉腫の2例を経験したので，その概要を報告し，併せてその発生の状況，病理学的事項並びに臨床的事項について文献的考察を行つた。

参考文献

①徐：信州医誌，1：216，1952.　②Staemmler：N. D. Chir.，33a：285，1924.　③Smoler：荻原より引用，日消化会誌，45：7，1947.　④大藤：日外会誌，36：620，1935.　⑤Simon：N. D. Chir.，43：371，1928.　⑥荻原：日消化会誌，45：7，1947.　⑦佐藤：外科，17：822，1955.　⑧Rademacher：大藤より引用，日外会誌，36：620，1935.　⑨Loria：大藤より引用，日外会誌，36，620，1935.　⑩Oberling：赤崎より引用，最新医学，7：406，1952.　⑪赤崎：最新医学，7：406，1952.　⑫坂梨：癌，31：96，1937.　⑬真鍋：臨外，6：380，1951.　⑭宮田：外科，16：822，1954.　⑮箕浦：日外会誌，55：216，1954.　⑯田村：日医大誌，19：140，1952.　⑰花谷：日外会誌，56：114，1955.　⑱池田：外科，15：884，1953.　⑲本間：東北医誌，45：102，1950.　⑳間馬：東北医誌，49：174，1954.