職業的慢性レ線障碍の一例

昭和29年2月25日受付

信州大学医学部放射線医学教室（主任　金田弘教授）

唐　木　靖　雄

A Case of Professional Chronic X-Ray Cancer

Yasuo Karaki

Department of Radiology, Faculty of Medicine, Shinshu University.
(Director: Prof. H. Kaneda)

The author observed a case of high grade chronic X-ray injury of a X-ray technician of 77 years old, who had been engage in this profession during 29 years from 1915 to 1944. After 14 years from his installation X-ray dermatitis began in the back of both hands and the instep of right foot; after 28 years X-ray ulcers occurred in both hands; 10 years after the ulcer formation grew the skin cancer, and the left hand was amputated at the carpal joint. Now a probable metastasis is palpable in the lymph gland of the axilla. In radiograph, on pulmonary metastasis can be found; dones, especially those under the ulcerated skin, are in the state of atrophy. The blood is also invaded; red cell count is in the level of 3 million, hemoglobin content is between 60% and 75%, and the leucocytes are 6000. No symptom suggesting the gonad disorders is recognizable.

§緒　言

欧米に於ける放射線障碍の調査は1936 Hans mayerにより行われ，その著書Ehrenbuchには129名の放射線障碍による死亡者が記載されて居り，而もその大部分の人々はレ線癌により死亡している。我国に於けるレ線障碍の調査は，昭和25年（1950）後藤五郎教授により初めて行われ，第9回日本医学放射線学会総会の宿題として「職業的慢性レ線障害に就いて」と題し報告された。この報告によれば，物故者20名中慢性皮膚炎又は皮膚癌によるもの14名，血液障碍によるもの6名，又生存者中々等度の皮膚障碍を来たしているもの27名，レ線潰瘍及び癌は4名であつて，血液障碍は放射線業務に従事しているエキスパートの殆んど總てに認められると云う恐るべき結果が報告されている。この調査は我国のこの方面の最も詳細にして広範囲の而も唯一の報告ではあるが，本例の平谷三造氏は後藤の報告には漏れていたものである。当時信州大学には放射線科の講座が完備して居らず，この意義ある調査に対し協力が無かつたことも一因と考えられる。この症例は両側手指の皮膚障碍が極めて高度であり，組織学的にも癌と確認され，終に腕関節より切断するの止むなきに至つたので，レ線による皮膚障碍が漸く減少した我国に於て貴重なる一例と考えるので玆にその経過を詳細に記載する。

尚昭和26年6月以後の経過は著者が観察したが，それ以前の症状経過は主として患者の記憶によるものであることを特に附記する。

§症例並びに経過

患者は明治10年6月17日生。本年77才の男子である。現在は日本赤十字社諏訪病院に嘱託として，レ線業務に従事することなく勤務している。

放射線を取扱い初めたのは大正4年，陸軍々医学校に於いてゞあつて，後に日赤諏訪病院に転勤し，所謂操作技術者としてレ線装置を扱い，昭和19年12月31日皮膚障碍増悪のためレ線診療業務を中止するに至つた。この間レ線取扱い年数は29年である。

扱つたレ線装置については表1に記載したが，防X線管球は昭和15年以後に初めて使用して居り，それ以前は裸管球であつて，その他のレ線防禦設備も必ずしも完全であつたとは云えないが，防禦用手袋，前掛は作業能率が落ちるので用いないことが多く，撮影に際し自ら爆射圏内に入り，患者の固定のため両手を使用し，固定台の下に毎回右足を出す癖があり，このため主として両手，右足脊にレ線による皮膚障碍を来たしたものである。尚ラヂウムを使用した経験はないと云う。当時診療X線技師は該病院にては平谷氏一人であつて，技師の多数を雇しない地方病院としては交代，休暇も難しく，本人の犠牲的或は職務に対する熱

表 1　X-線　装　置

	会社名 装置名	管球 形式	名称	容量	防禦	使用電圧	使用電流	加熱防禦	ケーブル	用途及一日平均	増感紙	感光剤	一般防禦
				kw		kv	mA						
大 4	シーメンス（感応コイル式）	ガス	ミューラーE	4	ナシ	60—70	30	水冷	ハダカ線	撮 10 透 若干 表治10—15	ナシ	イルフオルドスペシヤル（普通乾板）	ナシ
大 6	ワプラーイデアールキング（機械整流）	ガス			含鉛ガラスグロツケ	80	50	水冷	ハダカ線	仝上	片面	アメリカクレマー（メレイ乾板）	ナシ
大 10	仝上	ガス			仝上	仝上	仝上	水冷	仝上	仝上	仝上	仝上	ナシ
		クーリツヂ			仝上	仝上	仝上	空冷	仝上	仝上	仝上	仝上	ナシ
大 15												片面フイルム	
昭 4	ワプラーイデアールキング	クーリツヂ		6	仝上	80	50	空冷	仝上	診断 10	仝上	仝上	一部ニ3mmノ鉛隔壁，1mmノ鉛衝立
	シーメンススタビリボルトV型（半波整流）	クーリツヂ			仝上	170	2—3	空冷	ハダカ線同様	深治 10			
昭 10											両面	両面フイルム	
昭 15	シーメンススタビリボルV型	クーリツヂ			防X	170	2—3	油冷改造	防電撃	深治 10			
	島津 桂 500mA	クーリツヂ	シーレツクス SR	10	防X	60—80	3—200	空冷	防電撃	診断 10	両面	両面フイルム	
	島津 30mA（ポータブル）	クーリツヂ	SDO	2	防X	60—70	20	油冷	防電撃	診断 稀	仝上	仝上	

感からこのおそるべき障碍を惹起したものと云うことが出来るが，何よりも本人の放射線障碍に対する無智識，不注意を指摘せざるを得ない。

障碍の症状経過について

i) 皮膚肉眼的所見

障碍は昭和4年（取扱開始より14年）に先つ左中指，薬指の爪に始り，間もなく右示指の爪に及び，爪は肥厚し爪床より浮き上つて遊離し，茶褐色を帯びた縦走する溝形成を認めた。数ヶ月後には全指の爪に全般の溝形成を来たし，ついで前記3本の指の爪は暗色を呈して来た。その頃より両側手指，手背，前腕，足背顔面等の皮膚に乾燥，萎縮を認め，左中指，薬指の爪根附近に角化を来たし，漸次全指に及び，爪根附近の褐色々素斑が散在し，一部には爪根部大の疣贅を形成した。この当時は疼痛は勿論，瘙痒，感覚異常，運動障碍等の自覚症は全然なかつた。

昭和10年頃（取扱開始より20年）には皮膚はその数を増すと共に，漸次増大し小指頭大のものあり，表面灰白色にして粗糙，健康部との境界は明瞭なるも，不規則なる辺縁を示し，且全指に散在性に腫瘤を生じ，殊に指先部及び指関節伸展部に著明にして多少の疼

表 2　　障　　碍

年度 昭	西暦 19	取扱始ヨリ年	皮膚 肉眼的所見 部位	皮膚 肉眼的所見 所見	皮膚 組織学的所見 部位	皮膚 組織学的所見 所見	X-写真 部位	X-写真 所見	処置	放射採泉ニヨルト否トニ拘ラズソノ他，疾病
4 5	29 30	14 15	左中，薬指，右示指 全指，手脊，足脊，顔	爪，遊離，溝，暗色 乾燥，萎縮，角化 疣贅，斑点						
10	35	20	全指	皸裂（軽度疼痛）						
12	37	22								歯齦出血，口腔粘膜血腫
18 19	43 44	28 29	左中，薬指右示指	潰瘍（疼痛）						
19.12.31	44	29							X-線取扱止	
19 25	44 50	29 35	左中，薬指，小指 右示，中指，右足脊	潰瘍					潰瘍面ニハリバ軟膏 V-B_1 2mg 週2回注射	気管支喘息 坐骨神経痛 緑内障 ↓
25.	50	35								
26.春	51	36								
26	51	36	全上 手指	潰瘍 （シビレ感）			手，足	骨萎縮	潰瘍面ニペニシリン軟膏	
28. 2.12	53	38					胸部	正常		
28. 2.23	53	38			左拇指	角質増殖				
28. 4. 7	53	38					手，足	骨萎縮		
28. 8. 5	53	38	全上	潰瘍（疼痛激シ）	左中指 左薬指	癌 乳嘴腫	左手	骨萎縮	左手切断	不眠 左前膊ヨリ左肩ニカケテ神経痛 ↓
28.II. 8	53	38	左腋窩	淋巴腺腫脹						

痛があつた。

昭和18年(取扱開始より28年)には左中指，薬指の爪根部に存在した小指頭大疣贅が自然に脱落し，その後に潰瘍を形成するに至つた。大きさは小指頭大，略，円形の比較的浅いもので，痂皮することなく，又周囲の堤状隆起は認められなかつたが疼痛は強かつた。

このため昭和19年3月31日をもつてレ線の取扱を中止したがその後も皮膚の障碍は漸次悪化し，両側手指は著しく削瘦し，一部はミイラを思はせるものがあり，皮膚萎縮は極めて高度で各所に角化を認め，大豆大より小指頭大の灰白色の疣贅が散在し，手指の屈曲運動も漸次障碍され，左中指，薬指，小指，右示指の運動障害が著明で，殆んど強直位をとり，強いて屈曲させると，電撃様疼痛が肘部，腋窩に迄及ぶ。尚左中指，薬指小指先端及右示指部に色素脱出し，やゝ淡紅白色を呈する部があるが境界不明瞭にして，周囲に移行し，又その周囲に特に色素沈着が多いと云う様な事も認められず，又その部に感覚異常が特に著るしい事もなかつた。

潰瘍はすべて疣贅脱落の後に生じて来たが，初め左中指，薬指の第3節のみに認められたが，其の後相ついで散在する疣贅が脱落すると共に多くは潰瘍を形成するに至り，昭和26年（取扱開始より36年）には潰瘍は左中指第2，3節，薬指第1節，小指第1節，右示指第2，3節，中指第1節，及び右足脊中央に認められ，何れも疼痛著るしく，初期に於いて浅い潰瘍も漸次深部に浸蝕し，且極めて除々にではあるが蚕蝕性に拡大し，隣接する潰瘍と互に融合する傾向あり，殊に左中指，薬指，小指のそれは小指頭大乃至は指頭大に及び不整なる堤状隆起著るしく，潰瘍底は深いが一様の深さを示さず，凹凸あり痂皮著明にして，中には周囲より寧ろ肉芽が高く隆起している部分もあり，基底に浸潤性硬結あり，周囲並に基底組織との癒着強く，一部は壊死，軟化の傾向あるも，大部は比較的清浄の肉芽にて覆われ，出血性なるも被苔を認めず，分泌も中等度にして悪臭はないが，左中指と薬指のものは癌変性を疑はしめるに充分であつた。然し腋窩淋巴腺の腫脹を触れず，胸部レ線所見にも転移を考えしめる陰影はなかつた。

これらの皮膚の障碍は悪化えの一除を辿り，殊に左手指と右足脊の潰瘍は比較的急速に拡大し，左手指の方は指頭大より拇指頭大で，右足脊は直径約4cm位になつた。尚この頃より疼痛と共に手指のしびれ感強く，触感は減退し，亦物体を把握するのが極めて困難で，又目的物に直ちに指が達せず，一旦中途にて止り，而る後除々に物体に触れる或は持つ様になつて来た。而し一般状態は比較的良好にして，食思正常にして悪液質等は認められない。

而して潰瘍部の疼痛はいよいよ激しく，ために時には不眠を来たしたるをもつて，終に昭和28年8月5日（取扱開始より38年）に左手関節にて切断するの止むなきに至つた。切断後各部位より切片を採り，組織学的検査を行い，左中指に癌の発生を証するに至つた。この時を癌発生の時期とすれば，潰瘍発現より，10年を経過していることになる。

切断後も前膊より左肩にかけて神経痛様疼痛著るしく，切断端に鈍痛，圧痛がある。

昭和28年11月8日に左腋窩に指頭大淋巴腺腫脹を触知し，硬くして圧痛あり，癌の転移と推測されるも，本人が手術を肯じないので，経過を観察中である。癌発見よりすれば3ヶ月である。

ii) 組織学的所見

昭和28年2月23日，左拇指第2節より採りたる切片によれば，表皮は部分的に増殖肥厚し，深層部の上皮細胞は著明な周核明庭を形成しているものが多い。表皮の増殖肥厚の著明なる部に於て，特に強い角質の増量と，ケラトヒアリン顆粒を有する細胞の増加が見られる。而し癌性変化を考えせしめるものはない。表皮下層は一般的に浮腫が強く，著しい淋巴管の拡張が見られる。

昭和28年8月5日，切断の際の切片によると左薬指第2節潰瘍部にては，全体的に乳嚢腫様の像が尚強いが，その一端は細胞巣も不規則に変化し，細胞も定形的な有棘細胞とは異つて，胞体は大きく，核も淡明となり，不規則な配列を呈し，所々に巨細胞をも交え，漸次明瞭な癌化の像を呈している。その様な部に於ては，核分裂像もやゝ明著で，所々に角化像も混在している。表皮下の結合織乃至基質には，プラスマ細胞，淋巴球を主とする細胞浸潤があり，血管周囲にやゝ強い傾向を認める。

左中指第2節潰瘍部にては，種々な方向に配列せる細胞巣よりなる腫瘍組織は，定形的な表皮癌の像を呈し，一個の細胞巣の中に数個の癌真珠を有するものも多数に存在する。癌細胞はかなり多形性を示し，略々定形的な有棘細胞の如きものから，漸次細長化し，繊維上皮化したもの，或はこれらが細網状に結合しているもの，或は胞体境界が不明瞭に肥大したもの等種々な像を示している。表層の一部は潰瘍化し更に表層のみならず，癌真珠周辺の細胞も崩壊しつゝあるところがある。基質は軽度に浮腫状で，やゝ充血様の血管の周囲に少数の淋巴球，プラスマ細胞の浸潤が認められる。

iii) 皮膚のレプリカ所見

レプリカは津屋の方法により行つた。

皮溝は屈曲し，太さ区々にして，皮丘は四角形，小皮丘は丸味を帯び，大小種々にして，汗腺口，毛髪等

左　顔

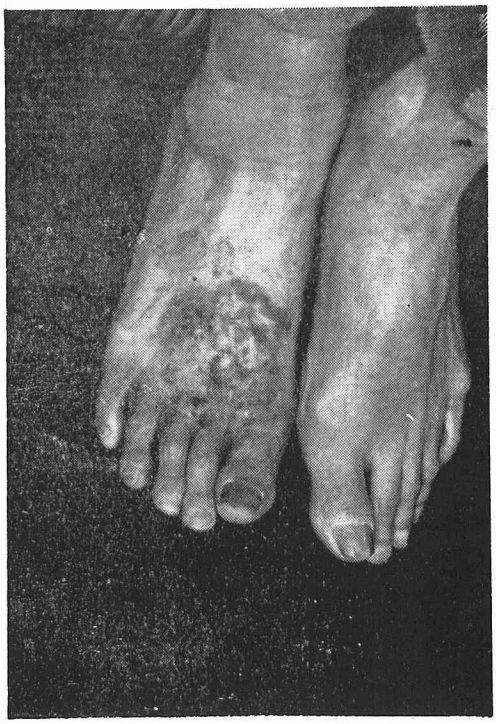

両　足

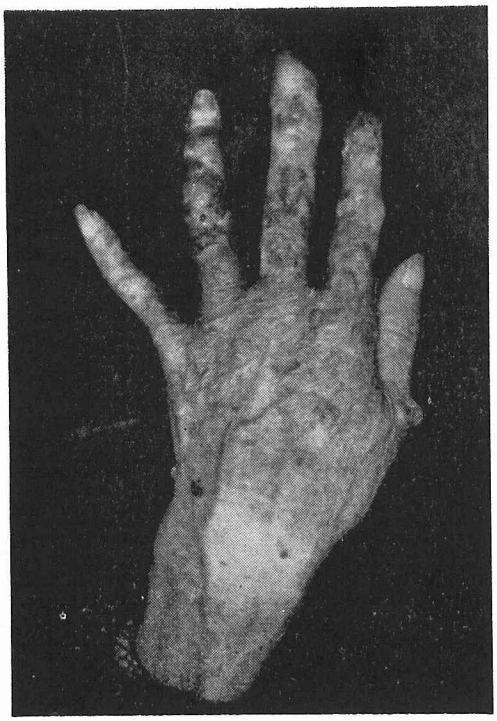

左手脊

右手脊

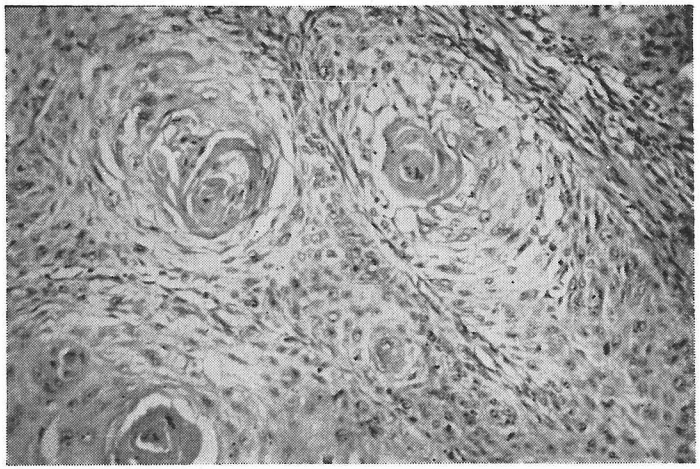

左中指組織像弱拡大

右手脊レプリカ像

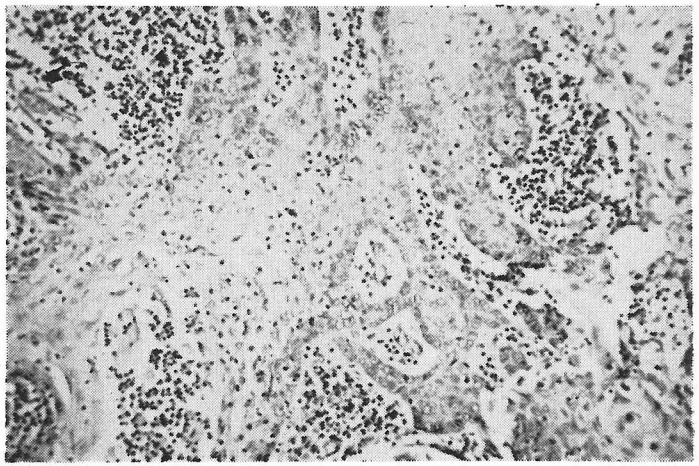

左薬指組織象弱拡大

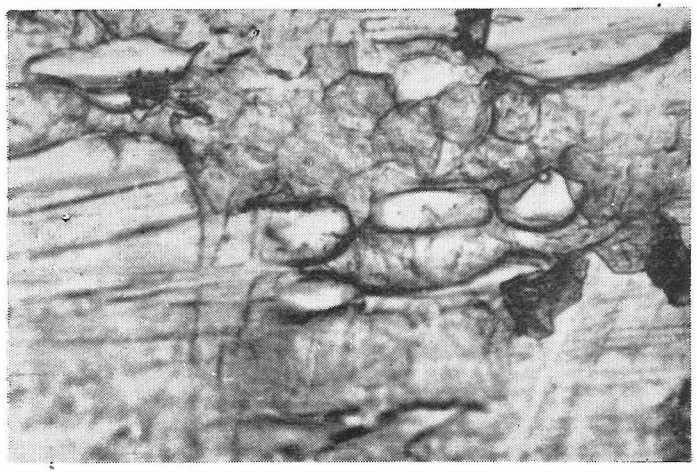

左足脊レプリカ像

は何れも少数である。總じて規則性なく，各部位により相当の相違あり，明らかに萎縮像と認められる。

iv) X線所見

昭和28年2月12日及び4月7日撮影のX線写真によると，両手掌骨，指骨，就中左第3，4指右第2指の骨萎縮著明にして，左第3指骨は左に，右第2指骨は右に屈曲す。脛骨も又萎縮を認め，殊に右足に於て著しい。何れも潰瘍部に相当する骨に於て，顕著である。この様な所見は老人性の萎縮を考慮しても，レ線による高度の骨萎縮を否定することは出来ない。

昭和28年8月5日の左手のX線写真では，前回と比較し，特に骨萎縮の増強は認められない。

胸部には特別の所見を認めない。

v) 血液所見

昭和25年9月以前の血液所見は不明である。それ以後の所見は第3表に示した如くである。

表 3　血　液

年月日		25.9.	26.9.27		27.12.20		28.7.28		28.11.8	
白血球数		4.000	6.400		7.200		7.000		6.200	
赤血球数 14^4		350	385		300		325		315	
血色素 %			75		65		60		70	
血色素係数			0.9		1.0		0.9		1.1	
白血球分類 %	エオヂン好性		1.5		8.0		1.0		6.0	
	塩基好性		—		—		0.5		0.5	
	中性好性後骨髄球		—		—		—		0.5	
	桿状核		0.5		1.0		0.5		0.5	
	分葉核 Ⅱ		20.0	69.5	8.5	56.0	5.5	62.5	9.0	53.5
	Ⅲ		29.5		31.0		26.0		22.0	
	Ⅳ		17.5		11.0		24.0		16.0	
	Ⅴ		2.0		4.5		6.5		5.5	
	小淋巴球		17.0	21.0	22.5	26.0	32.5	35.0	33.0	34.5
	大淋巴球		4.0		3.5		2.5		1.5	
	単核		8.0		10.0		2.5		5.5	
	プラスマ細胞		—		—		—		—	

赤血球は常に300万台を示し，血色素は60～75%であつて，貧血が認められる。然し血色素係数は正常値の範囲内にある。白血球は初めは4000であつたが，後には6000以上になり殆んど正常値を示している。その百分率は好中性は正常値，若しくは僅に下廻り，淋巴球は初め正常値の範囲にあり，後には寧ろ上廻つている。核の左方移動は認めないが，空泡形成，病的顆粒の存在はやゝ著明である。

赤沈値は昭和26年9月27日にて一時間22，二時間45。血圧は最高144，最低84を示す。

vi) 生殖機能

明治40年2月，放射線取扱前に結婚，二男二女あり（放射線取扱前に二人，取扱後に二人出産）内長男が25才にて急性気管支肺炎にて死亡せる外健在で，分娩は正常にして，畸形なく，亦智能の発育も正常と聞いている。過去現在に於て，睾丸の萎縮，性欲の異常はないと云う。

viii) 其他放射線に関係あると否とに拘らざる身体的障碍

昭和25年春，両眼共に電燈の周囲に虹輪及び蚊の飛び廻る様な暗点の存するを自覚し，多少の頭痛もあつたので，日赤諏訪病院眼科にて診療を受けし所，緑内障と診断されたが，治療を受けるに至らず軽快した。その後も引続き虹輪及暗点を自覚するが，頭痛はなく，昭和28年11月再び同病院眼科にて診断を請うも，緑内障の徴候はないと云われたという。

昭和25年12月には気管支喘息，坐骨神経痛を経過し，亦以前に比し感情的におこりつぽくなつたと云う。

尚酒，煙草類は少量たしなむ程度であり，癌腫の遺伝的素質はない。

§考　　按

この症例は診療X線技師が29年の長きに渉りレ線診療業務に従事して，両手脊，右足脊に慢性レ線皮膚炎を来たし，レ線潰瘍を生じ，これが更に悪性化し，レ線癌のために終に左手を腕関節より切断するに至つた職業的慢性レ線障碍の一例である。

後藤の報告によれば，我国に於いて職業的慢性レ線皮膚障碍を来たしたるものは，過去，現在に於いて79名，その中レ線潰瘍及び癌は18名である。又レ線業務に従事して皮膚障碍を来たす迄の期間は平均9年潰瘍を形成する迄は平均16年3ヶ月，レ線潰瘍より癌になる迄の期間は平均10年8ヶ月とされている。本症例はレ線皮膚炎を来たす迄に14年，潰瘍に至る迄には28年，潰瘍より癌と確認する迄には10年の経過がある。

今迄の多くの報告にては，レ線癌は主としてレ線潰瘍より発生して居り，レ線潰瘍は癌の前駆症状として警戒されている。レ線潰瘍はその基底に於いてレ線による結合組織殊に血管の障碍があるため，治療が極めて困難で，且つ疼痛甚しく，長期に渉り患者に耐え得ざる苦痛を与えるものである。而も姑息的なる対症療法を行いつゝ荏苒日を空しくする中に，終にレ線癌となり，転移を来たし，生命を危くすることになる。従つて潰瘍を形成したる時は，早期に切断す可きであると云われている。

レ線潰瘍にはラドン＝ザルベが効果的であるとされているが，金田がペニシリンザルベを使用して創面の治療と疼痛の緩解を来たした2例を経験しているので，この症例にもこれの使用を奨め，効果があつた様である。

本症例にては潰瘍の總てが疣贅又は乳嘴腫が外的刺戟により離断したる後に，その部に潰瘍を形成している。慢性レ線障碍による潰瘍の多くはこの様な経過を取るものゝ如くであるが，角化肥厚し，萎縮，乾燥した皮膚はその弾性を失つて軽度の外的刺戟によつても，容易に潰瘍を生じ得る場合もあろうし，又疣贅が乳嘴腫になり，更に前癌えと進展し，終に癌となる場合もあり得る。当教室に於ける金田，松沢，渡辺の実験的レ線癌の研究に於いても，この事が実証されている。故に潰瘍形成のみでなく，乳嘴腫も又その予後に対し警戒すべきであろう。

職業的レ線障碍は血液，皮膚，並びに生殖腺に於ける障碍に大別される。この中血液の障碍が最も広範囲を占めている。従つて健康管理の面よりは，日本医学放射線学会放射線災害予防及保障委員会にて決定した「放射線災害の基準」があり，血液に関しては

1. 末梢血液1竓中に赤血球数が常時男子に於ては450万以下，女子に於ては400万以下となつた場合には，之を警戒帯とする。男子に於いて400万以下，女子に於いて350万以下となつた場合を疾病とし，療養せしめる。

2. 末梢血液1竓中に白血球が常時5000以下となつた場合を警戒帯とし，注意勧告する。又4000以下となつた場合は疾病と認める。

とある。

この症例にては赤血球数は300万台にあり，要療養の範囲にあり，血色素も又60～75％で明らかに貧血が認められるが，白血球数は4000より6000以上に迄回復した。放射線による血液障碍の目安を白血球数よりも寧ろ赤血球数に置くべきであるとする後藤教授の説は，この症例にも当塡る。

惟うに本症例は，1）放射線取扱上の不注意，2）装置，設備の不完全，3）健康管理の励行が殆んど行われて居らなかつた等の悪条件が重なつて，終にこの様な悲惨なる結果を来たしたものである。

§結　　語

77才の診療X線技師に発生せる高度の職業的慢性レ線障碍の一例について報告した。

1）レ線業務に従事せる年数は大正4年より昭和19年に至る29年間である。

2）レ線障碍は両手脊，右足脊の皮膚に主として認められる。

3）レ線業務に従事すること14年にしてレ線皮膚炎を来たし，28年にして潰瘍を，潰瘍形成より10年にしてレ線皮膚癌を組織学的に証した。

4）左手は手関節より切断したが，手術後左腋窩に淋巴腺転移を疑はしめるものを触知する。現在肺転移は認めない。

5）障碍部の骨には萎縮が認められ，殊に潰瘍の存する部に於て著明である。

6）これ等の皮膚の障碍はレ線業務を中止して後も急速に悪化した。

7）血液にも障碍が認められ，赤血球数は300万台，血色素は60～75％であつて貧血を呈し，要療養の範囲にある。白血球数は6000を算し特に減少を認めない。約3年に渉る経過を見れば赤血球は回復して居らないが，白血球は寧ろ僅かに好転の傾向にある。