

原 著

保存的治療で治癒せしめえた胆石症遺残結石の1例

広瀬 義明 勝見 聡也 佐藤 忠比古  
国立郡山病院外科

A CASE REPORT OF POSTOPERATIVE REST-GALLSTONE  
DISSOLVED BY CONSERVATIVE THERAPY

Yoshiaki HIROSE, Sooya KATSUMI and Tadahiko SATOO  
Department of Surgery, Kooriyama National Hospital

Key words: 胆石症遺残結石 (rest-gallstone), ヘキサメタリン酸ソーダ (hexa-metha phosphosodium),  
T字管 (T-tube)

緒 言

胆石症の外科治療にあたっては出血, 胆道損傷, 結石のとり残しなどに留意しているが, なお再手術を行なわざるを得ない場合も稀でない。我々の症例も術後総胆管遺残結石が証明され, 再手術を考慮しながらも, 一応保存的に胆道洗浄を繰返し行った結果, 非手術的に治癒させた症例を経験したので報告する。

症 例

53才主婦, 肥満体, 既往歴に特記すべき疾患はない。

現病歴: 昭和49年2月いわゆる胃痙攣様の仙痛発作があり, 他病院で1ヶ月の入院治療をうけた。この際, 発熱も黄疸もなく軽快したが, 同年4月下旬より食後の右季肋部痛が現われ, 来院した。

現症: 顔貌や苦悶状, 発熱及び黄疸なく, 腹部所見では右季肋部に鶏卵大の腫瘤を触れ, 圧痛及び軽度の筋性防禦を認め, 急性胆嚢炎として入院した。

経過: 保存的療法により急性胆嚢炎の症状は軽快し, 1週間後にDICを行った結果, 総胆管結石及び胆嚢結石が証明され, 総胆管拡張も認められ(図1), 手術を行なった。右上腹部経腹直筋切開により開腹し, 胆嚢を摘出, 総胆管切開結石摘出後, T字管ドレナージを施行した。結石は帽針頭大から小指頭大で, いずれも茶褐色で接合面を有する混合石であり, 総胆管内に57個, 胆嚢内には195個あった(図2)。術中,

生理的食塩水で十分に胆道洗浄を行ない, 十二指腸への注入にも抵抗がなかったが, 総胆管結石が多数存在していたこと及び総胆管の拡張が認められたのでT字管を留置した。なお, 術中胆道造影を試みたが, T字管内の空気の除去がうまく行かないために造影を断念した。

術後6病日, T字管より栗粒大の黒色結石1こが排出された。T字管より胆汁の流出は良好で, 1日250~500ccに及び, 肉眼的には淡黄褐色透明であった。そこで術後8病日にT字管を遮断すると約3時間で右季肋部に膨満, 感不快感が出現した。その後も, 小さい黒色結石が排泄され, 術後2週間経過してT字管を遮断しても再び右季肋部の不快感が出現した。これまで小結石が計7こ排出されたこと及びT字管を遮断すると胆道の閉塞症状が現われることから遺残結石が疑われた。そのため術後3週にT字管より造影を行なってみると, 総胆管乳頭部近くに0.6×0.8cm大の陰影欠損を認め体位の変換によってこれが少し移動することを認め, 遺残結石が明らかとなった(図3, 4)。しかし, 患者の不満と危惧は大きく, 術者としても再手術を早急に行なうことは不可能と考えた。そこで最近, 遺残結石症に対して結石溶解液<sup>1)</sup>による治療が行なわれ好成绩をあげていることに注目し, 5%ヘキサメタリン酸ソーダ200ccによる点滴洗浄を開始した。点滴洗浄12日目に今まで続いていた右季肋部の不快感が急激に消失した。点滴洗浄を2週間続けたのち造影を行ない, 総胆管乳頭部の遺残結石が消失したのを確認

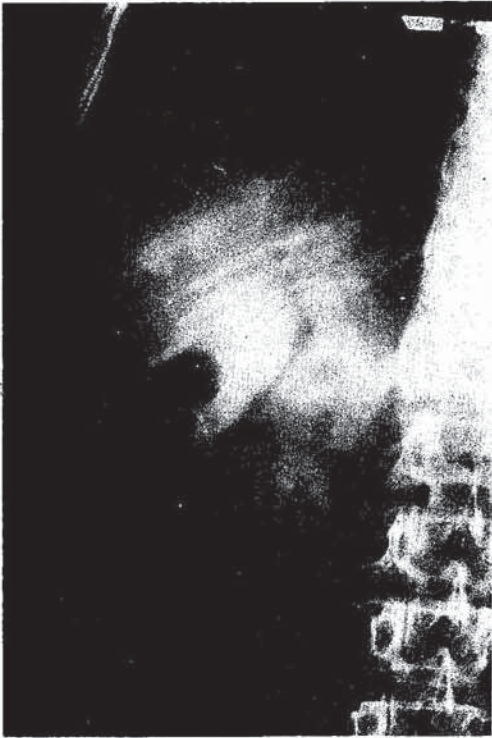

図1 術前 DIC  
胆嚢結石と拡張した総胆管に結石が認められる。

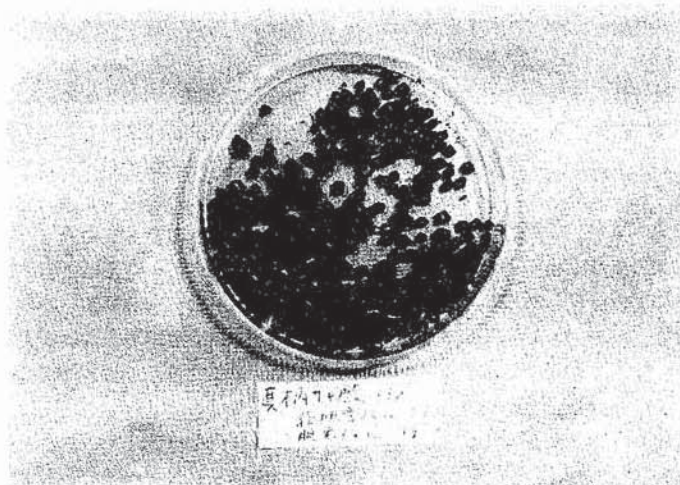


図2 結石は帽針頭大から小指頭大で、いずれも茶褐色で接合面を有する混合石である。

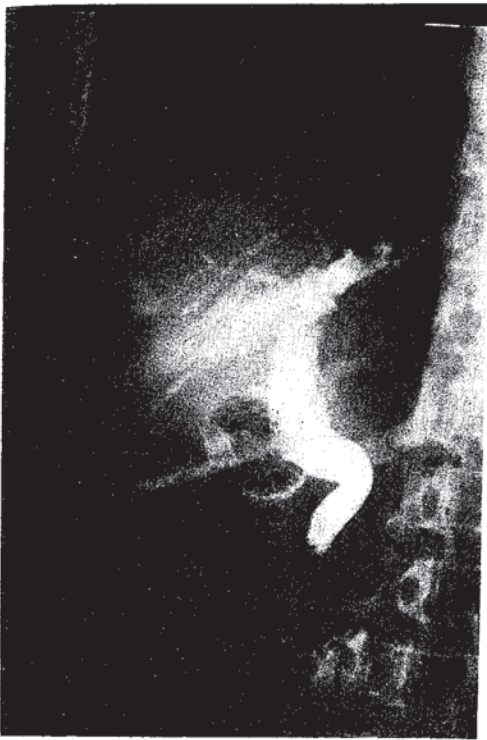


図3 術後3週胆管造影  
乳頭部近くに0.6×0.8cm大の陰影欠損像。

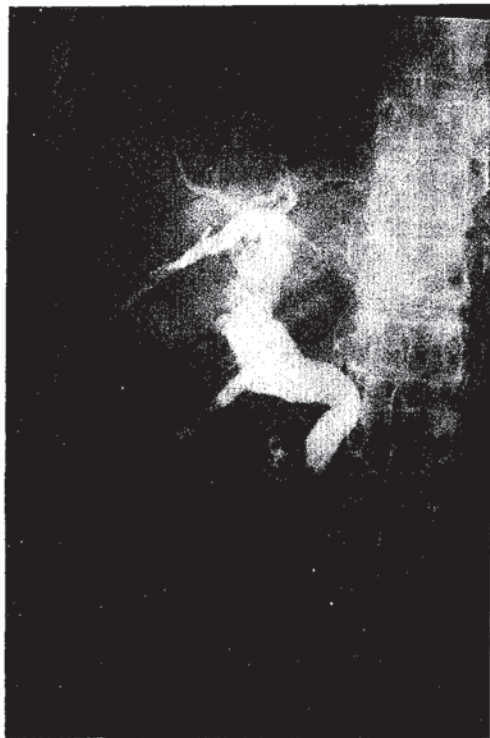

図4 術後3週胆管造影  
体位の変換により陰影欠損像が少し移動する。

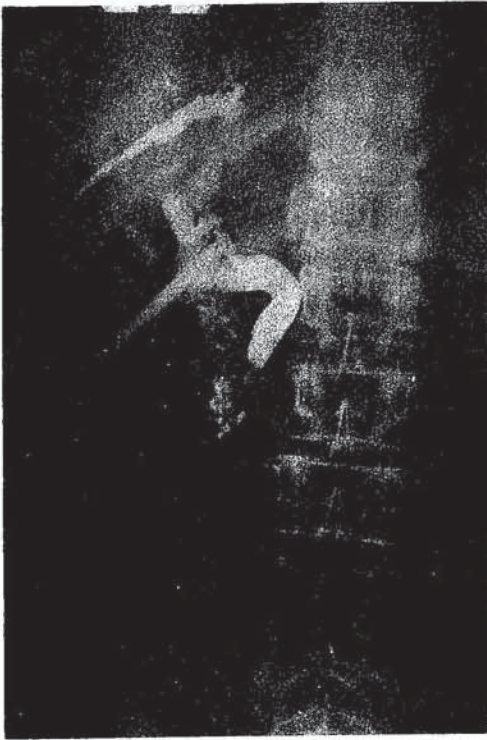

図5 14回洗浄後  
結石消失

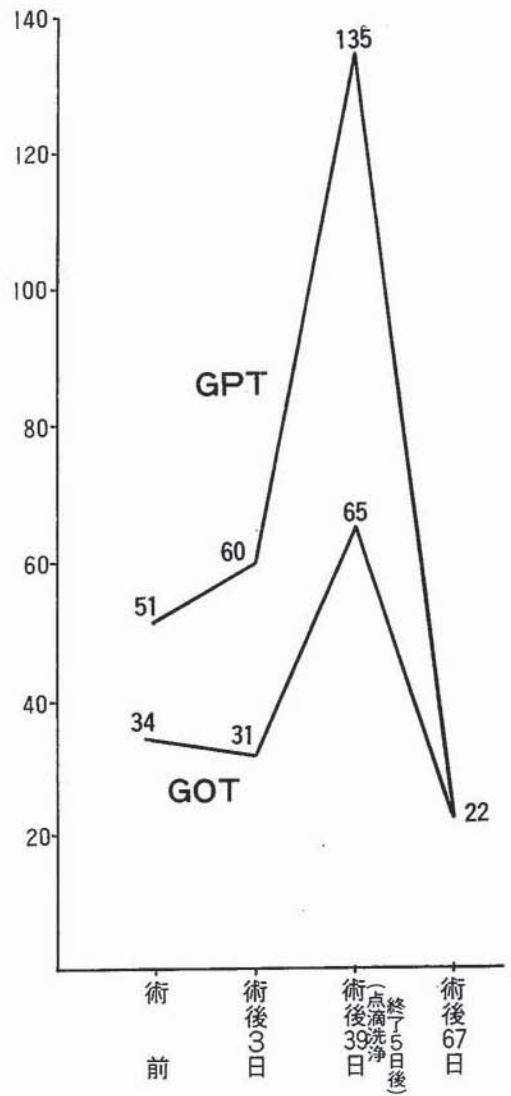


図6 GOT, GPTの変動



## 保存的治療で治癒せしめえた胆石症遺残結石の1例

した(図5)。更に1週間後の再造影により結石陰影は認められないのでT字管を抜去した。瘻孔は間もなく自然に閉鎖し、術後8週目に全治退院した。

なお手術時の麻酔は気管内挿管の下にフローセンを使用した。肝機能検査では GOT, GPT の変動をみると、5%ヘキサメタリン酸ソーダ点滴洗浄後に異常高値を示し、その1ヶ月後には正常に復していることが判明した(図6)。

### 考案ならびにむすび

胆道系の再手術がどのくらいの頻度で行なわれたが手元の文献を調べてみると、綿貫<sup>2)</sup>によれば胆石症、胆嚢炎の総手術729例中70例で、肝内結石が25例(34.3%)と最も多く、次いで総胆管結石22例(31.4%)であってこれら結石の遺残又は再発に対する再手術例が大半を占め、術後癒着性胆道狭窄5例(7%)、癒着障害5例(7%)、その他となっている。また香月<sup>3)</sup>によれば胆道疾患に延べ584の手術が行なわれ、再手術は73例でこのうち21例中9例(42.8%)は明らかな遺残結石、他の12例(57.2%)は再発胆石と推定し、胆石の遺残が高率であると述べている。

胆石の種類や存在場所と胆石手術後の経過との関係については亀田<sup>4)</sup>は従来いわれているように、胆管に存在するビ系石は術後の後遺症を伴い易く、胆嚢にのみ存在するコ系石では比較的少ないと述べている。更に綿貫<sup>2)</sup>によれば、術後の成績が不満足な症例では胆管拡張の著しいものが多く、このような胆管拡張例は総胆管末端の病変が術後に遺残することも考えなくてはならないと主張している。乳頭部狭窄に対しては香月<sup>3)</sup>も同意見で、胆石の遺残と再発とはその治療方針が本質的に異なることを強調し、乳頭部狭窄に合併するビ系石を遺残と誤認して乳頭部狭窄を放置すると後日ビ系石の再発を来すと警告して乳頭切開が必要であることを示唆している。

Hicken et al.<sup>5)</sup>によれば術中胆道造影を行なわなかった時期の胆石遺残率は19%であったが、術中胆道造影を行うようになって11%に減少し、さらに閉腹前に胆道造影を追加するようになって胆石遺残率は4%に減少したと報告し、その有用性を強調したが、今や術中胆道造影は不可欠の診断技術となっている。また最近では胆道圧測定も有意義と考えられている。

遺残結石に対する治療法として、1) T字管を介して胆石溶解液を注入する方法、2) カテーテルを用いて機械的に結石を摘出する方法、3) 再手術、4) 症状が出現

するまで放置する方法の4通りがあり、なんらかの方法で結石を除去することが望ましい<sup>6)</sup>。本例は胆嚢摘出および胆管結石摘出を行なったのちT字管を抜去する前の比較的早期に遺残結石を発見し、5%ヘキサメタリン酸ソーダによる点滴洗浄をT字管を介して行って治癒した症例で、結石溶解液による遺残結石の治療が期待できることを報告した。

(本論の要旨は昭和49年10月日本臨床外科医学会で追加発表した。)

### 文 献

- 1) 西村正也：遺残胆石症。日本臨床外科医学会雑誌，35：1，7-15，1974
- 2) 綿貫重雄：胆道手術の後遺症。外科治療，17：4，438-444，1967
- 3) 香月武人：胆石症再手術からみた落とし穴。臨床外科，27：8，1107-1117，1972
- 4) 亀田治男：胆石手術後の愁訴。外科治療，21：1，17-26，1969
- 5) Hicken, N. F. & Mc Allister, A. J. : Operative cholangiography as an aid in reducing the incidence of "overlooked" common duct stones : A study of 1,293 choledocholithotomies. Surgery, 55 : 753-758, 1964
- 6) 八木博司，植田英彦：治療に難渋した胆石症例について。外科，37：7，707-712，1975

(50. 8. 8 受稿)