

左上肢からの Jacksonian march で発症した 限局性肥厚性硬膜炎の 1 例

阿部隆太^{1)*} 吉田拓弘¹⁾ 中川道隆¹⁾
田澤浩一¹⁾ 柿澤幸成²⁾ 池田修一¹⁾

1) 信州大学医学部附属病院脳神経内科, リウマチ・膠原病内科
2) 信州大学医学部脳神経外科学講座

A Case with Localized Pachymeningitis Manifesting as Jacksonian March Epilepsy in the Left Arm

Ryu-ta ABE¹⁾, Takuhiro YOSHIDA¹⁾, Michitaka NAKAGAWA¹⁾
Ko-ichi TAZAWA¹⁾, Yukinari KAKISAWA²⁾ and Shu-ichi IKEDA¹⁾

1) *Department of Medicine (Neurology & Rheumatology), Shinshu University School of Medicine*
2) *Department of Neurosurgery, Shinshu University School of Medicine*

We report a 38-year-old man who showed Jacksonian march epilepsy from the left arm at first, the cause of which was hypertrophic cranial pachymeningitis localized to the right parietal area. There were some abnormal laboratory findings including positive PR-3 ANCA and a slightly elevated level of IgG4 in serum. Brain biopsy disclosed thickened meningeal tissues with heavy infiltration of mononuclear cells, but the vast majority of them lacked IgG4 immunoreactivity. There was no granuloma formation. Histopathological findings with chronic inflammation and positive PR-3 ANCA in serum indicated that localized hypertrophic pachymeningitis was caused by granulomatosis with polyangiitis (GPA). Since two cycles of steroid pulse therapy did not result in complete remission of the patient's neurological disorder, methotrexate was added to oral administration of prednisolone. MRI at 40 days after this treatment revealed disappearance of thickened meninges with local edema of the involved cortex, and the patient then returned to his previous work. The localized form of hypertrophic cranial pachymeningitis might be one manifestation of GPA occurring only at the dura, and the combination of methotrexate and prednisolone was considered to be useful for the treatment of this intractable meningitis. *Shinshu Med J 62 : 99–104, 2014*

(Received for publication August 6, 2013 ; accepted in revised form January 7, 2014)

Key words: hypertrophic pachymeningitis, ANCA-associated vasculitis,
Granulomatosis with polyangiitis, PR3-ANCA, methotrexate
肥厚性硬膜炎, ANCA 関連血管炎, 多発血管炎性肉芽腫症, PR3-ANCA, メソトレキサート

I はじめに

肥厚性硬膜炎は硬膜の炎症と線維性肥厚を背景とし、頭痛・脳神経麻痺・痙攣発作などの症状¹⁾で発症し、

頭部 MRI 検査で硬膜肥厚²⁾を認めることで診断される。原因としては特発性、感染性、腫瘍性などが知られているが、近年、自己免疫性疾患の関与³⁾が注目されている。今回我々は特発性と診断したが硬膜病変初発の多発血管炎性肉芽腫症 (Granulomatosis with polyangiitis ; GPA, (Wegener 肉芽腫症)) の可能性も考えられた限局性肥厚性硬膜炎の 1 例を経験したので、その治療薬の選択を含めて報告する。

* 別紙請求先：阿部 隆太 〒390-8621
松本市旭 3-1-1 信州大学医学部附属病院脳神経内科,
リウマチ・膠原病内科
E-mail : panch0501@shinshu-u.ac.jp

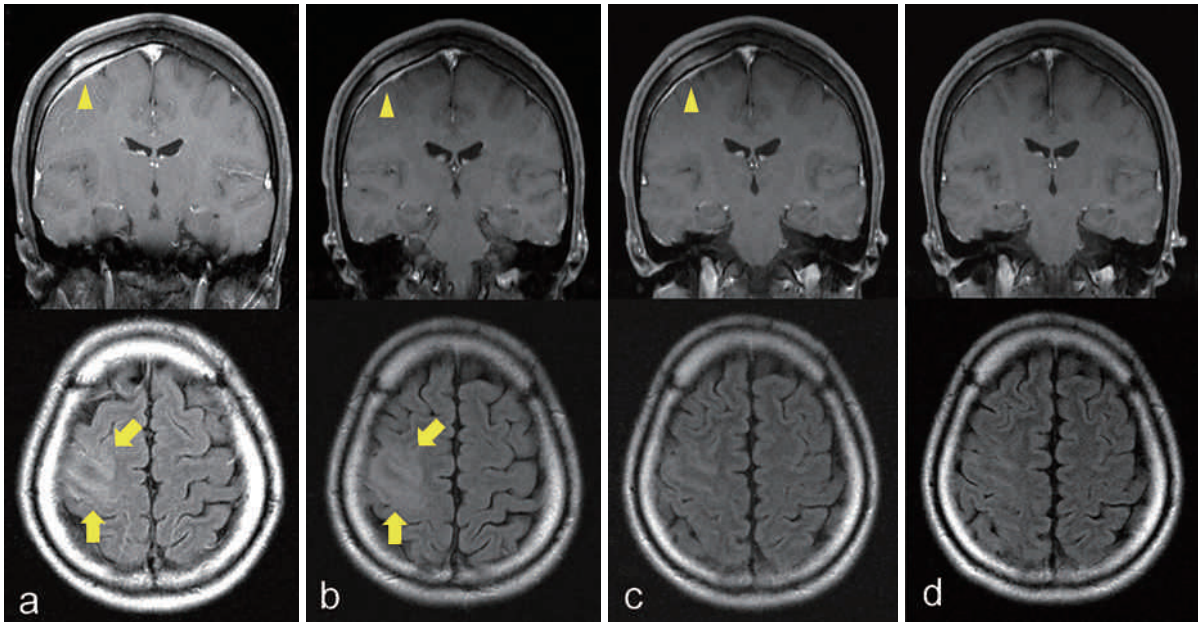


図1 脳画像所見の推移

頭部造影 MRI (Flair 画像) の経時的変化を示す。

- a : 症状発現後 2 日目に他院で撮影された像である。右大脳硬膜が大脳鎌に近接した部位で限局性に肥厚しており (矢頭), 同硬膜に接する右前頭葉の中心前回領域を含む大脳皮質に浮腫性変化がみられる (矢印)。
- b : ステロイド・パルス療法開始後 5 日目の所見であるが, a と同様の変化がみられる。
- c : ステロイド・パルス療法 2 コールに続いて経口 PSL と MTX 投与を行った 2 週間後である。硬膜肥厚と大脳皮質の浮腫性病変の改善がみられる。
- d : 入院 40 日目では両病変はほぼ完全に消失している。

II 症例報告

症例は 38 歳, 男性, 精密機械製造業。主訴は左手から出現し, 顔面, 最終的には全身へ拡がる痙攣。家族歴と既往歴に特記すべきことなし。明らかな頭部打撲の既往なし。当院へ紹介される 18 日前に左手の強直後に意識消失を来して, 前医へ救急搬送されたが, 自然軽快したため帰宅した。しかし症状が再発し, その 2 日後には左上肢から全般化するてんかん発作として入院加療となった。種々な抗てんかん薬を投与するも痙攣発作は治まらず, また頭部 CT/MRI で右前頭・頭頂葉に限局性の硬膜肥厚 (図 1 a) と右頭頂葉皮質の浮腫性病変がみられたため, 当科へ紹介入院となった。

入院時現症は身長 173 cm, 体重 60.1 kg, 血圧 97/56 mmHg, 脈拍 91/分, 体温 36.4°C, その他一般身体所見に異常なし。発作間欠期の神経学的所見では意識レベルは E4V5M6, 脳神経領域では左顔面筋の軽い麻痺があり, 四肢では左上腕以下の筋に徒手筋力テストで 2/5 程度の筋力低下がみられた。また左口唇周囲と左第 1, 2 指先端にしびれ感を認めた。発作時には, 左上肢に 2 Hz 程度の限局性の強直間代性痙攣が

出現し, この発作が左顔面から左下肢, 全身へと拡大し, 同時に両眼球が右に偏位して, 最後は両肘屈曲, 両下肢伸展位となり, 1 分間ほど持続して自然に軽快する様子を呈した。入院時検査所見では検尿, 血算, 腎機能, 肝機能には異常がなかったが, 血清 CRP 4.55 mg/dl, IgG 1,206 mg/dl, IgG4 131 mg/dl (正常 < 105 mg/dl), angiotension converting enzyme (ACE) 9.5 U/l (正常 < 25 U/l), adenocine diaminase activity (ADA) 27.5 U/l (正常 < 21.1 U/l), soluble IL-2 receptor (sIL-2R) 1,220 U/ml (正常 < 421 U/ml), クオンティフェロン陰性であり, 自己抗体の検索では抗核抗体 × 40, 抗 ds-DNA 抗体 1.1 IU/ml, PR-3 ANCA 3.6 U/ml (< 3.5), MPO-ANCA < 1.3 U/ml (< 4.5) であった。また髄液検査では外観は無色透明, 混濁 (-), 初圧 145 mmH₂O, 細胞数 2/μl, 蛋白 33 mg/dl, 糖 55 mg/dl, IgG 3.5 mg/dl, 一般細菌と抗酸菌の培養は陰性であった。全身造影 CT ではリンパ節腫脹, 肺病変を含めて有意な臓器病変はみられなかった。また鼻腔を含めた上気道に異常所見を認めなかった。肥厚性硬膜炎と診断し, 治療は直ちにメチルプレドニゾロン (mPSL) のパルス療

限局性肥厚性硬膜炎

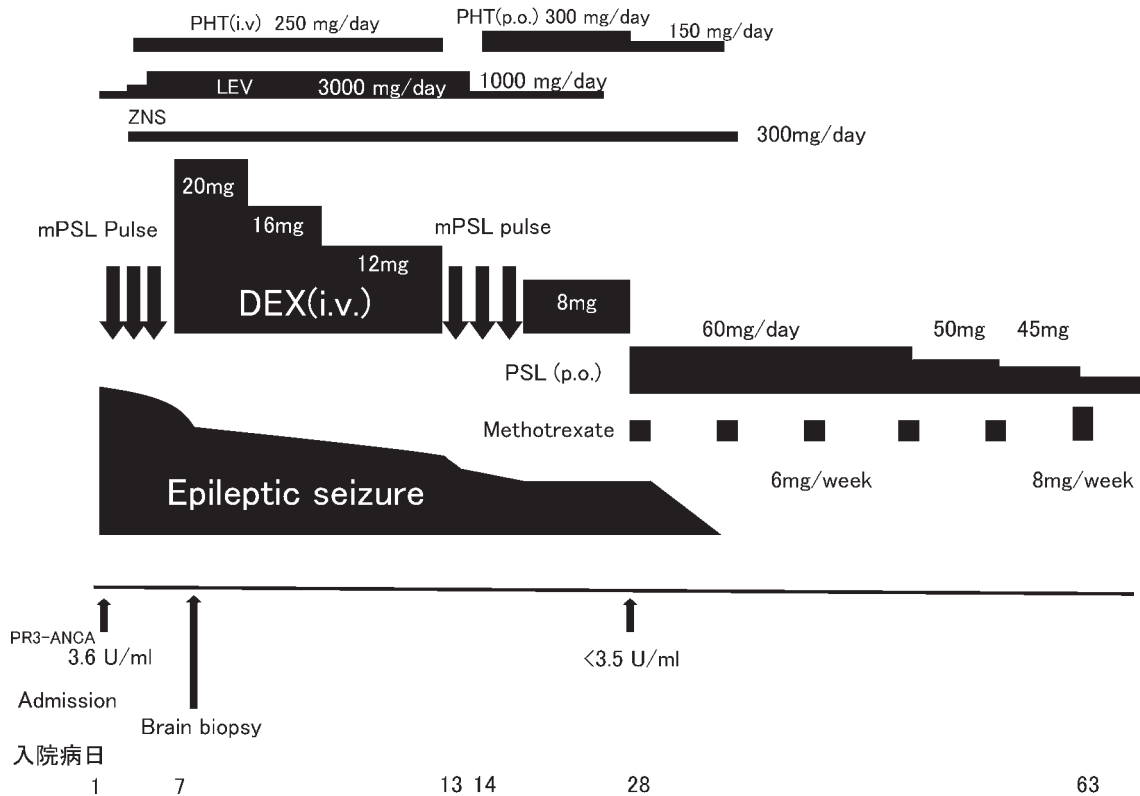


図2 臨床および治療経過

第1病日よりメチルプレドニゾロン (mPSL) のパルス療法 (1g/日×3日間) を開始し、第4病日より後療法としてデキサメサゾン (Dex) 20 mg/日を開始して3日ごとに4 mgの減量を行った。また第4病日にレベチラセタム (LEV) 2,000 mg/日、ゾニサミド (ZNS) 300 mg/日の経口投与とフェニトイン (PHT) 250 mg/日の静脈内投与を併用し、LEVは3,000 mg/日まで増量した。第5病日の頭部MRI所見で改善がみられず、第7病日に右頭頂部より硬膜生検を施行した。痙攣発作の頻度は減少したが、完全に抑えることができず、第13病日からステロイド・パルス療法を再度施行した。ステロイド抵抗性の特発性肥厚性硬膜炎や、稀ではあるがGPAの硬膜病変初発を疑い第16病日に経口プレドニゾロン (PSL) 60 mg/日にメソトレキサート (MTX) 6 mg/週の併用を開始し、痙攣発作は消失した。MTXは8 mg/週まで増量した後にPSLを漸減した。

法 (1g/日×3日間) (図2) を開始し、4日目より後療法としてデキサメサゾン (Dex) 20 mg/日静脈内投与を開始して3日ごとに4 mgの減量を行った。また抗痙攣薬としてレベチラセタム (LEV) 2,000 mg/日、ゾニサミド (ZNS) 300 mg/日の経口投与にフェニトイン (PHT) 250 mg/日の静脈内投与を併用した。第5病日の頭部MRI所見では、硬膜肥厚は前医と同様であり、改善がみられず、発作も改善しなかったため、第7病日に肥厚性硬膜炎の診断目的に右頭頂部より硬膜生検を施行した (図1 b)。HE染色では硬膜の肥厚と全層にわたる炎症細胞浸潤を認めたが (図3 a, b)、壊死性血管炎・肉芽腫形成などの血管炎に特徴的な所見はなく、また骨組織にも異常はなかった。免疫組織化学的染色では浸潤細胞の大部分がCD3陽性であり (CD3+ >> CD20+) (図3 c)、T細

胞主体の非特異的な細胞浸潤であった。またIgG4陽性細胞はごく少数認められるのみであった。ステロイド・抗痙攣薬治療によりCRP 0.05 mg/dl, IgG4 117 mg/dl, PR-3 ANCA <3.5 U/mlと改善し、痙攣発作の頻度は減少したが、完全に抑えることができなかったため、第13病日からステロイド・パルス療法 (1g/日×3日間) (図2) を再度行った。脳生検所見と血清PR-3 ANCA陽性を加味して、ステロイド抵抗性の特発性肥厚性硬膜炎や硬膜病変初発のGPAを疑い第16病日に後療法の経口プレドニゾロン (PSL) 60 mg/日に加えて、メソトレキサート (MTX) 6 mg/週の併用を開始した。MTXは8 mg/週まで増量してPSLを漸減した。MTX併用開始後は肥厚した硬膜は徐々に改善し (図1 c)、第40病日に施行した頭部造影MRIでは硬膜肥厚と大脳皮質の浮腫性変化は完全に

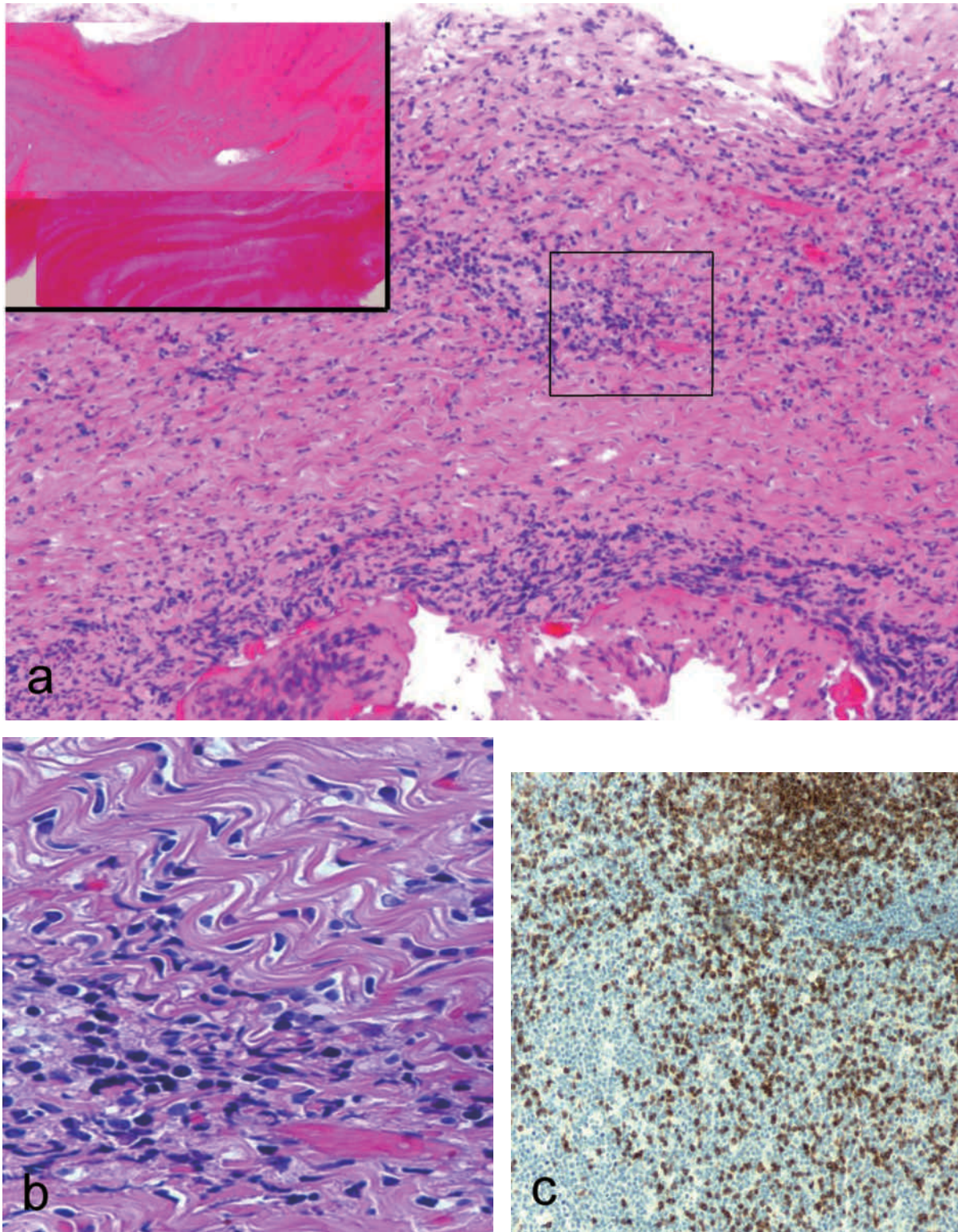


図3 硬膜生検組織像

- a : 低倍では硬膜の線維性肥厚と円形細胞浸潤が目立つ。挿入図は骨生検像である。異常所見はみられない (H&E×40)。
b : a の枠で囲んだ領域の拡大像である。浸潤細胞はリンパ球であり、形質細胞はみられない (H&E×40)。
c : リンパ球表面抗原の免疫染色では浸潤細胞の大部分がCD3陽性であった (Immunoperoxidase staining×200)。

消失していた (図 1 d)。その後 PSL 30 mg/日まで漸減後に自宅退院し、MTX は投与 1 年後に終了した。治療開始後 2 年を経た現在 PSL 8 mg/日まで減量しているが、病変の再発はなく、職場への復帰を果たしている。

III 考 察

本症例では脳画像検査で硬膜の限局性肥厚を認め、また血液検査にて sIL-2R 1,220 U/ml, ADA 27.5 U/l, IgG4 131 mg/dl, PR-3 ANCA 3.6 U/ml の異常値を認めた。前二者から悪性リンパ腫、結核に伴う肥厚性硬膜炎も疑ったが、硬膜生検では硬膜と脳実質との癒着はみられず、病理組織像からも両者は否定された。一方、近年 IgG4 関連疾患の一症状としての肥厚性硬膜炎が報告されており⁵⁾⁶⁾、本例の血清 IgG4 も正常上限より軽度高値であった。しかし生検硬膜において浸潤している単核球の大部分は抗 IgG4 抗体に対して免疫反応性を示さず、IgG4 関連疾患包括診断基準 2011⁷⁾ に該当しなかった。また本症例では上気道や肺・腎病変を経過中に認めず、GPA 厚生省難治性血管炎診断基準 1998 年修正版⁸⁾ にも該当せず、特発性限局性肥厚性硬膜炎と診断した。しかし PR3-ANCA 軽度陽性であった点⁹⁾、生検硬膜の組織像は円形細胞の高度な浸潤と線維性肥厚が目立ち、慢性炎症を示唆するものであった点、ステロイド抵抗性かつ MTX 反応性の経過であった点も踏まえ、硬膜病変初発 GPA の報告も散見される¹⁰⁾ ことから GPA の可能性も考慮した。

GPA は微小血管炎を伴う肉芽腫性炎症性病変が全身に多発する病態であり¹¹⁾、上気道と肺、腎臓が標的臓器となりやすい。一方で神経症状を伴うことも知られており¹²⁾、Di Comite ら¹⁰⁾ は硬膜・軟膜病変を伴う GPA 37 例のうち 13 例で硬膜炎症状が先行し、この 13 例中 3 例では経過中に上気道と肺、腎臓に病変を伴わず硬膜病変のみで経過したと報告している。またこれら 37 例中 30 例では腎病変を伴わず、1 臓器に限局した病変を呈する症例が多かったと述べており、更にこうした症例では血清 PR-3 ANCA の陽性率が比較的低いことも強調している¹⁰⁾。本邦では耳症状で初発し、当初 PR3-ANCA 陰性であったが経過中に肥厚性硬膜炎を合併し、PR3-ANCA が陽転化した症例¹³⁾ も報

告されている。本症例は GPA に特徴的な上気道病変や腎障害を伴っておらず、痙攣で初発して PR3-ANCA が弱陽性で、脳脊髄液所見が正常であった点は Di Comite らが報告した硬膜炎症状が先行した GPA 症例¹²⁾ によく類似していた。しかし病理組織学的確定診断に至らなかったため、治療は当初、特発性肥厚性硬膜炎に準じて副腎皮質ステロイドを主体に使用した。

Bosman ら¹⁴⁾ の総説では特発性肥厚性硬膜炎の治療の主体は副腎皮質ステロイドであり、免疫抑制剤としてはサイクロフォスファイド、MTX、アザチオプリン等の併用が推奨されている。本治療法は GPA に対する治療指針¹⁵⁾ と多くの共通点があり、MTX 使用例では比較的良好な成績が得られている。本報告症例は二度のステロイドパルス療法で痙攣発作が寛解しなかったステロイド治療抵抗性であり、また若年であり、御夫婦に強い育児希望があることよりサイクロフォスファイドを回避し、3 カ月間以上の休薬により妊孕性を維持可能な MTX を併用免疫抑制剤として採用した。肥厚性硬膜炎は通常、治療抵抗性で再発率の高い疾患であるが、本症例では PSL と MTX により臨床的寛解が 2 年間得られており、本療法はステロイド抵抗性の特発性肥厚性硬膜炎に対して積極的に試みる価値があると考えられた。今後 PSL 漸減中に硬膜病変の再燃の有無の経過観察はもちろんのこと、上気道や肺、腎臓に GPA 病変の新たな出現がないか否か、定期的な全身評価も含めた経過観察が必須と考える。

IV ま と め

左上肢からの Jacksonian march で発症した限局性肥厚性硬膜炎の 1 例を報告した。肥厚性硬膜炎は原因不明と言われていたが、最近では IgG4、GPA など原因が分かってきて、原因に対する治療が可能となりつつある。肥厚性硬膜炎を伴う GPA の症例報告は散見され、臓器病変としては上下気道限局型に目立ち、PR3-ANCA 陰性あるいは軽度上昇の症例が多く、本症例では硬膜病変のみの経過で上下気道限局型にも該当しなかったが PR3-ANCA 軽度上昇という共通点もみられ注目値する。

本報告の要旨は第 200 回日本神経学会関東・甲信越地方会 (2012 年 3 月 3 日、東京) において発表した。

文 献

- 1) Brass SD, Durand ML, Stone JH, Chen JW, Stone JR : Case records of the Massachusetts General Hospital. Case 36-2008. A 59-year-old man with chronic daily headache. *N Engl J Med* 359 : 2267-2278, 2008
- 2) Friedman DP, Flanders AE : Enhanced MR imaging of hypertrophic pachymeningitis. *Am J Roentgenol* 169 : 1425-1428, 1997
- 3) 松井 聖, 佐野 統 : 肥厚性硬膜炎. *リウマチ科* 40 : 488-493, 2008
- 4) 武村民子 : 肉芽腫性肺疾患—サルコイドーシス, 好酸球性肉芽腫症, Wegener 肉芽腫症, Churg-Strauss 症候群—. *呼吸* 17 : 320-325, 1998
- 5) Chan SK, Cheuk W, Chan KT, Chan JK : IgG4-related sclerosing pachymeningitis. A previously unrecognized form of central nervous system involvement in IgG4-related sclerosing Disease. *Am J Surg Pathol* 33 : 1249-1252, 2009
- 6) Lindstrom KM, Cousar JB, Lopes MB : IgG4-related meningeal disease : clinico-pathological features and proposal for diagnostic criteria. *Acta Neuropathol* 120 : 765-776, 2010
- 7) 「IgG4 関連全身硬化性疾患の診断法の確立と治療方法の開発に関する研究」班「新規疾患 IgG4 関連多臓器リンパ増殖性疾患 (IgG4+MOLPS) の確立のための研究」班 : IgG4 関連疾患包括診断基準 2011. *日内会誌* 101 : 795-804, 2012
- 8) Wegener 肉芽腫症の診断基準 (厚生労働省班), 1998
- 9) Rao JK, Weinberger M, Oddone EZ, Allen NB, Landsman P, Feussner JR : The role of antineutrophil cytoplasmic antibody (c-ANCA) testing in the diagnosis of Wegener granulomatosis. A literature review and meta-analysis. *Ann Intern Med* 123 : 925-932, 1995
- 10) Di Comite G, Bozzolo EP, Praderio L, Tresoldi M, Sabbadini MG : Meningeal involvement in Wegener's granulomatosis is associated with localized disease. *Clin Exp Rheumatol* 24 (2 Suppl 41) : S60-64, 2006
- 11) 山野嘉久, 尾崎承一 : Wegener 肉芽腫症. *総合臨牀* 56 (増刊) : 1529-1535, 2007
- 12) Nishino H, Rubino FA, DeRemee RA, Swanson JW, Parisi JE : Neurological involvement in Wegener's granulomatosis : an analysis of 324 consecutive patients at the Mayo Clinic. *Ann Neurol* 33 : 4-9, 1993
- 13) 深美 悟, 春名眞一, 平林秀樹, 月館利治, 岡田真由美, 金谷洋明 : 耳症状で初発し肥厚性硬膜炎を合併した Wegener 肉芽腫症疑い例. *Otol Jpn* 20 : 173-179, 2010
- 14) Bosman T, Simonin C, Launay D, Caron S, Destee A, Defebvre L : Idiopathic hypertrophic cranial pachymeningitis treated by oral methotrexate. *Rheumatol Int* 28 : 713-718, 2008
- 15) Wegener 肉芽腫症の治療指針 (厚生省難治性血管炎調査班), 1996

(H 25. 8. 6 受稿 ; H 26. 1. 7 受理)