

左室収縮時間計測に関する検討 —頸動脈波と胸骨上窩拍動図との比較—

下 里 文 子*
大久保 信 一**

緒 言

左室収縮時間 (systolic time intervals, STI) 測定は、左室機能を表わす指標の一つとして今日広く用いられているが、その計測には一般に頸動脈波 (CAP), 心電図 (ECG), 心音図 (PCG) の同時記録が用いられている^{1)~3)}。しかし CAP の立ち上がり点 (upstroke, US) や切痕 (dicrotic notch, DN) が不明瞭で、左室収縮時間計測に不適当な場合が時にあり、このような場合に胸骨上窩拍動図 (suprasternal impulsogram, SSG⁴⁾) を記録すると明瞭な US, DN が認められることがしばしば経験される。今回両者についてその波形の異同と STI 計測上の差異を検討する目的で、健常若年者50例について SSG, CAP, ECG, PCG の同時記録を行い、若干の知見を得たので報告する。

対 象

自覚症状、理学的所見、ECG, PCG, 胸部X線写真に異常のない者50例で、男10例、女40例、年齢は19~27才、平均21才である。

方 法

トランスジューサはフクダ電子の TY-303, 記録器は Siemens-Elema 社の Mingograf 61 を用い、SSG, CAP, ECG, PCG を100mm/sec の紙送り速度で同時記録した。被検者の体位は背臥位とし、5~10分間の安静後、胸骨上窩の拍動に触れる位置にトランスジューサを密着させ (図1), 安静呼吸位で呼吸を停止させて記録した。なお計測に際しては、少なくとも連続5心拍を平均して求めた。

結 果

対象50例全例で SSG が記録可能であった。SSG は基本的には CAP と同様収縮期陽性

* 信州大学医療技術短期大学部衛生技術学科

** 信州大学医学部第一内科学教室

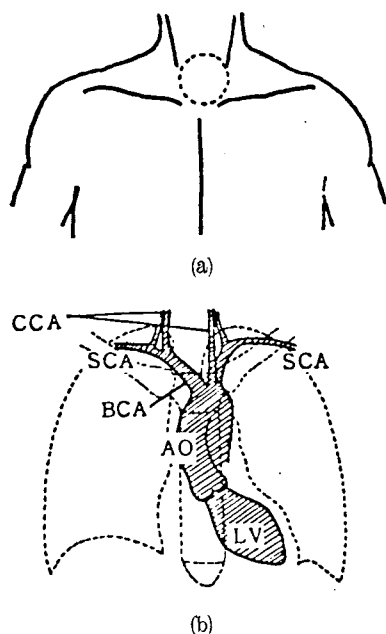


図1 胸骨上窩拍動図の記録部位(a)および
頸部の動脈走行(b)

LV : Left ventricle (左心室)
AO : Aorta (大動脈)
BCA : Brachiocephalic artery (腕頭動脈)
SCA : Subclavian artery (鎖骨下動脈)
CCA : Common carotid artery (総頸動脈)

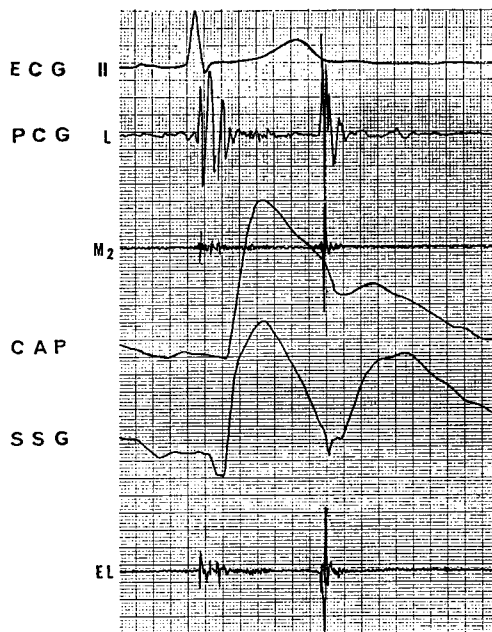


図2 胸骨上窩拍動図と頸動脈波の同時記録

ECG : Electrocardiogram (心電図)
PCG : Phonocardiogram (心音図) (L :
Low, M₂ : Middle, EL : Ear-like)
CAP : Carotid arterial pulse (頸動脈波)
SSG : Suprasternal impulsogram (胸骨
上窩拍動図)

波を示し、大動脈切痕を形成した後、重複波を経て次第に下降するというパターンを呈する。しかし詳細に観察すると両者の間にはいくつかの相違点が認められるので、以下それらについて述べる(図2)。

- 1) 立ち上がり点 (upstroke, US) : SSG では46例 (92%), CAP では40例 (80%) で明瞭な US が認められた。
- 2) 衝撃波および潮浪波 (percussion wave, PW and tidal wave, TW) : SSG では CAP に比べ、PW がやや尖鋭に記録される傾向がみられた。SSG では22例(44%), CAP では46例 (92%) でTW が認められた。
- 3) 大動脈切痕 (dicotic notch, DN) : SSG では41例 (82%), CAP では38例 (76%) で明瞭な DN が記録された。
- 4) 重複波 (dicotic wave, DW) : SSG では CAP に比べ DW の波高が大であった。DW と PW の波高の比 (DW/PW) は SSG で平均0.81, CAP で平均0.56であった。SSG では DW/PW が1以上のものが12例あった。
- 5) US, DN とともに明瞭で STI 計測に適している波形は SSG で40例 (80%), CAP で30例 (60%) であった。
- 6) 脈波伝達時間 : SSG, CAP の第II音大動脈弁成分から大動脈切痕までの時間間隔(II_A

表1 SSG, CAP 同時記録による波形の比較 n=50

	明瞭な US	明瞭な DN	STI 計測に適した波形	脈波伝達時間 (ms)
SSG	46 (92%)	41 (82%)	40 (80%)	25
CAP	40 (80%)	38 (76%)	30 (60%)	45

-DN) により求めた脈波伝達時間は、それぞれ10~38msec (平均25msec), 30~50msec (平均45msec)で、両者の差は平均20msecであった(表1)。

なお記録時に圧迫部位の不快感を訴えたものが26例(52%)あったが、いずれも軽度であり、検査を中断する必要はなかった。

考 察

CAP は左室収縮時間測定、第II音大動脈弁成分の同定、大動脈弁疾患の補助診断に用いられている⁵⁾。記録には一般に右頸動脈が使われるが、その理由として心臓からの距離が左頸動脈より短いこと、また上行大動脈の走向のほぼ延長線上に位置しているため圧波

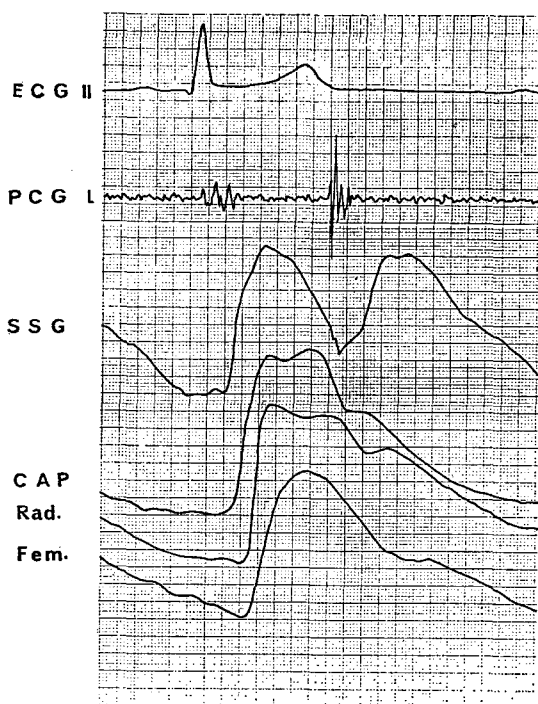


図3 末梢動脈拍動の比較

Rad.: Radial arterial pulse tracing (橈骨動脈波)
Fem.: Femoral arterial pulse tracing (大腿動脈波)

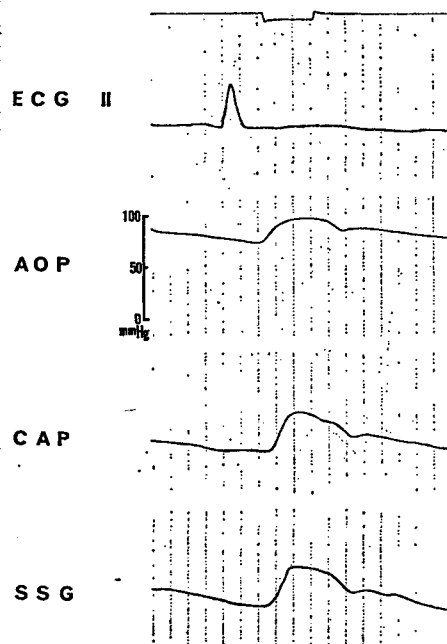


図4 大動脈圧波形と胸骨上窩拍動図、頸動脈波の同時記録

AOP: Aortic pressure (大動脈圧波)

形の歪みが少ないことなどによると思われる。しかし胸骨上窩拍動は CAP 記録部位よりも心臓に近く、心臓と測定部位との間に介在する動脈の物理学的性質にもとづく波形の歪みはさらに小さくなるものと思われる。

図3に CAP, SSG, 橈骨動脈派 (Rad.), 大腿動脈波 (Fem.) の同時記録を示す。左室からの距離が大きくなるにつれ、脈波伝達時間が大となり、かつ US, DN が不明瞭となる。今回の SSG と CAP の同時記録の結果では、脈波伝達時間は SSGのほうが 20msec 短かった。SSGは腕頭動脈起始部の拍動が軟部組織を経て皮膚に伝達されたものと考えられ、CAP 記録部位よりも上行大動脈に近いため、その波形は上行大動脈圧波形に近似するものと思われる。

左心カテーテル検査中に、大動脈圧曲線 (AOP), SSG, CAP を同時記録したものを図4に示す。CAP よりも SSG のほうが脈波伝達時間が 10msec 短い。以上のことより STI の計測に関する限り、明瞭な US と DN が得やすい SSG は、CAP よりもむしろ優れていると思われる。

なお SSG の dicrotic wave の波高が大となる原因に関しては、現時点では不明であるが、腕頭静脈の V波が混入している可能性も否定できないと思われる。

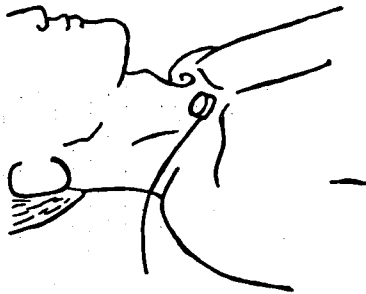


図5 胸骨上窩拍動図記録時のトランスジューサのあて方

SSG の記録に際しては被検者には枕をあてがわず、前頸部が伸展するような体位をとらせ、トランスジューサを被検者の長軸方向に対して30~40度下方に向けて、やや強めに圧迫を加えると、明瞭な波形が得られた(図5)。

今回の50例のうち、波形が STI 計測に不適當であった10例には、やせていてトランスジューサの密着が困難であったものや、前頸部の筋肉の発達が著しく、胸骨上窩拍動が触れにくかったものが含まれていた。

結 語

- 1 50例全例で SSG が記録可能であった。
- 2 SSG は立ち上がり点、大動脈切痕ともに明瞭であった。
- 3 SSG の脈波伝達時間は平均25msecで、CAP の平均 45msec に比べ平均 20msec 短かった。
- 4 STI の計測に関する限り、SSG のほうが CAP よりも正確であると考えられる。

文 献

- 1) Lewis, R. P., Rittgers, S. E., Forester, W. F. and Boudoulas, H. : A critical review of the systolic time intervals. *Circulation*, 56 : 146, 1977.

- 2) Weissler, A. M., Peeler, R. G. and Rochill, W. H. Jr. : Relationships between left ventricular ejection time, stroke volume and heart rate in normal individuals and patients with cardiovascular disease. *Amer. Heart J.*, 62 :367, 1961.
- 3) Weissler, A. M., Harris, W. S. and Schoenfeld, C. D. : Systolic time intervals in heart failure in man. *Circulation*, 37 :149, 1968.
- 4) Luisada, A. A. and Feigen, L. P. : Technical progress in phonocardiography and pulse tracings. *Acta Cardiol. (Brux)* 28 :392, 1973.
- 5) 沢山俊民 : 心臓の診かたと心機図, pp.149-178. 金芳堂, 京都, 1976.

(1980年9月30日 受付)