脳下垂体の移植に就て

栗林　保人*　　吉野　重丈*
（信州大学助手　医学部）

I　序　　論

脳下垂体は各種の内分泌腺を統括するものとして其の研究は近来益々盛んであるが，これと平行して尿崩症，侏儒，脱毛症などの間脳性疾患に対して移植術が行はれ，従来のホルモンに優る効果ありとされて居る。

眼科領域では Viallefont は脳下垂体と網膜との関係を論じ，特に眼科に於ける難問題たる網膜色素変性なる病気が屢々脳下垂体性の症状を合併すること（Lawrence Biedl 症候群）に着目し，かくの如き3症例に脳下垂体抽出液を注射して有効であつたと報告して居る。

一方に網膜色素移動と脳下垂体との関連に就ては岡本の蟇に就ての基礎的実験報告あり，秋田は蝦，蟹などに於て，脳下垂体に相当する眼柄の切断が皮膚色素移動に及ぼす影響を実験して居る。

網膜色素変性は教科書的には劣性遺伝による先天性の生機消耗症であつて治療の方法なしとせられて居るのであるが，これに対してX線間脳照射，頸動脈毬摘出或いは照射，頸部交感神経手術，眼内圧減圧手術など色々な試みが行はれて居るが其の効果に就ては全般的に見て悲観的であると言はねばならない。然るに戦後ペニシリンによる制腐措置の発達に伴い，古くから多くの人の頭の中にあつた脳下垂体を以てする臓器療法の考えが一斉に抬頭し1951年の第55回日本眼科学会総集会は脳下垂体移植問題が賑やかに取上げられ，栗林も討論に参加した。

我々は以前から網膜色素変性に対して脳下垂体前葉ホルモンと称せられるプレホルモンを使用して効果を観察して居たのであるが結局見るべき効果なしと断定し1950—51の2年に亘つて先づ基礎実験として蟇（Bufo vulgaris）に就て脳下垂体と網膜色素移動との関係を実験し，一方には網膜色素変性及び其他の患者に対して，牛の新鮮な脳下垂体を摘出移植して，その効果を観察したので茲にその一部分を発表する。

II　動　物　実　験

第1節　概　　論

或種の動物特に蛙などでは眼の暗順応状態と明順応状態とによつて網膜に著明な形態学的変化が認められ，明順応状態の蛙（これを明蛙と略す）では網膜上皮細胞の色素は移動して外境界膜附近にまで及び，同時に視細胞たる桿状体は延長し錐状体は短縮する。これと反対に暗蛙では色素は色素上皮細胞に局限され，桿状体は短縮し錐状体は延長する。この現象を一般に網膜色素移動と称し，光線その他の要素が如何に網膜に影響する

* 信州大学医学部眼科学教室：主　任　　加　藤　教　授

かを判定する有力な手掛りとなつて居るのである。我々の得た定型的な明蛙，暗蛙の模型的組織像を図に示す。(附図参照)

既に1937年前記岡本は蟇に就て脳下垂体摘出が網膜色素移動に及ぼす影響に就て実験し，脳下垂体前葉ホルモンの欠落は皮膚色素及び網膜色素に対して殆んど影響を与えず，後葉ホルモンの欠落により皮膚色素は暗所でも明位を取るが網膜色素は依然として外界の明暗によく反応して影響が見られない，即ち脳下垂体の前葉も後葉もその摘出は網膜色素に対して影響を与えないと報告して居る。

我々はこの実験成績に多少の疑問を持つて次の様な追試を行つたのである。

第2節　実験方法

実験動物として用いたものは主として大きな蟇であるが他に多数の「とのさまがえる」も使用した。以下これを蛙と呼ぶことにする。蛙の脳下垂体摘出方法としては特に当大学生理学教室鈴木講師の工夫による簡便正確な方法を習熟応用した。即ち板片に蛙を固定しゴム紐と小鉤を利用して蛙の口腔を充分に開いて固定出来る様にする。口蓋粘膜を約2糎切開し頭蓋底を露出する。血管の損傷を避けつつ頭蓋底を約5粍の正方形に窓を開けると其処に脳下垂体の全貌が明かに見られる。摘出の際前葉はその部分のみ正確にピンセットで除去することが出来るが後葉は粥状の部分を掻把して除去するのであるから不正確なるを免がれない。

摘出後1週間を経て晴天の明窓に面し2時間以上曝露したものを明蛙とし，絶対暗室に12時間以上置いたものを暗蛙とした。尚脳下垂体摘出前に1眼を摘出して対照とし又全然脳下垂体に処置を加えないものも対照として同様の操作の下に観察した。10%フォルモール固定。パラフィン包埋。H，E，染色。固定中も暗蛙の場合は暗室中に置いたことは勿論である。

第3節　実験成績

a)　脳下垂体前葉を摘出した場合

皮膚の色は日光に当てると対照動物に比較して著明に黒くなる。網膜色素移動は次の様に不純な態度を示す。

明　蛙 ⟶ {明　位　2 / 不完全明位　3}

暗　蛙 ⟶ {暗　位　1 / 不完全暗位　4}

b)　後葉を摘出した場合

この場合には皮膚の色素変化は著明でない。網膜色素移動は

明　蛙 ⟶ 明　位　2

暗　蛙 ⟶ {暗　位　2 / 不完全暗位　4}

c)　脳下垂体全部を摘出した場合

皮膚色素変化は前葉摘出の場合と同様に日光に当てると著明に黒くなり，網膜色素移動の状態は

明　蛙 ⟶ {明　位　2 / 不完全明位　4}

暗　蛙 ⟶ {不完全明位　4
　　{不完全暗位　4

この実験成績を見ると前述の岡本の成績と一致して居ないし何等一意的な結論を下すことが出来ない。更に我々は確実な実験を繰返す予定であるが，ともかく脳下垂体の一部或いは全部の摘出が皮膚色素移動のみならず網膜の色素移動にも影響を与えるものであることを確かめ得た。茲に注意すべき要素として第1にメラノホーレンホルモンに関係すると言はれる脳下垂体中葉が蛙では解剖学的に証明出来ないこと，従つて中葉のみの欠落症状を観察出来なかつたことであり，第2には摘出手術後の生存期間及び明乃至暗順応の時間的関係を更に明細に追及する必要があるかと思はれる。事実脳下垂体全摘出後数日にして既に10月末であるに拘らず多量の産卵を見た例があり，手術的刺戟により欠落症状に先行する一過性刺戟状態も考えられるのである。前葉或いは全摘出後に起る著明な皮膚変化は皮膚メラノホーレンの拡散に対して脳下垂体（前葉又は中葉）が抑制的調整作用を有するものがこの作用欠落により明所で極度の拡散を示すものと解せられる。

蟇は非常に生活力が強く眼球摘出，脳下垂体摘出後も長期間生存に堪えるが普通の「とのさまがえる」は脳下垂体摘出後精々2週間しか生存せず，1眼の眼球摘出が行つてあると7日間生存させることも困難である。

III　臨　床　経　験

第1節　脳下垂体の移植方法

a）牛の脳下垂体を新鮮摘出そのまま筋膜下に移植する方法

最初の頃には屠殺場から牛の頭を貰つて来て鋸で引割つて居たのであるがこれは過重の労働である。屠殺人夫を適当に指導すれば一撃の下に所要の脳下垂体を露出して呉れるからこの点便利になつた。摘出した脳下垂体は10万単位ペニシリン10cc溶液の中に入れて持ち返り，これを大腿筋膜下に入れ筋膜縫合と皮膚縫合を行う。大腿筋膜下なら拇指頭大の牛脳下垂体も数個は容易に入るのであるが通常は2個を移植する。移植材料が多少汚染されて居ると思はれる時は

10%沃度丁幾　　1～2分間
2%ハイポ　アルコール ⟶ 純アルコール
リンゲルI ⟶ リンゲルII

の操作を行つて清浄にする。脳下垂体を細挫すると内部の乳状物質が失はれて効果が減少すると考えられるので普通は表層の被膜のみを除去して球状のものを移植して居る。移植部位は軽く膨隆して居る場合あり，又全然平滑な場合あり，時として7～10日後抜糸した後に手術創哆開して化膿に類した所見を呈する場合もあるが真正の化膿は全然経験しなかつた。稀には移植部位を中心として手掌大に及ぶ皮膚炎を見たが，かくの如き過敏現象は2回目の移植では初回より高度に現はれた。

b）脳下垂体の乳濁液を筋肉内注射する方法

前法は外来患者に施行困難であり7～10日間安静を要する欠点があるので我々の教室で本法を初めて試みたものである。即ち前記の如く沃度丁幾，ハイポ酒精，リンゲルを

通した脳下垂体を細挫しホモゲナイザーにかけて磨砕して乳濁液を作り，これにペニシリン5万単位リンゲル2cc溶液を混和し，太い注射針を以て筋内注射をするのである。この場合の残渣は意外に小量であり注射後の効果は前法と比較して殆んど差異を見ない。

c)　中教授の所謂プロセリン

前記2法共に材料の保存期間の短いことが欠点であり，中教授は脳下垂体を長期保存に堪える如く製品化しプロセリンと命名し，その効果は新鮮材料と同じであると言う。本製品の製法は明かでないが，我々も脳下垂体をアセトンにより乾燥し粉末となし之にペニシリン粉末を加えて保存の利く材料を作り度いと考えて実験中である。

上述の如き方法はいづれも原始的なものであり更に研究が進めば真の有効成分が抽出せられ化学的に合成される段階に進まねばならぬのであるが現在の段階では脳下垂体のどの部分が有効であるかさえ的確に分つては居ない状態であり，従来市販の脳下垂体ホルモンとは明かに異つて居る。移植された材料が筋肉内で長期間に亘つて内分泌腺としての作用を営むのではないか（当大学外科では移植後1カ月して依然として原形を保つて居た1例が認められて居る）と考える人もあるが中教授は移植された脳下垂体は徐々に吸収され，蛋白質と結合したホルモンが作用するものであると説いて居り，我々もこの説に賛する。

第2節　実験症例

A)　網膜色素変性に対する効果（第1表）

第1表　網膜色素変性に対する効果

症例番号	年齢	性	術前視力	療法	術後視力	視野	光覚
1	27	♀	V.d＝0.1 (0.3) V.s＝0.15 (0.3)	移植 1回 Emulsion 1回	V.d＝0.15 (0.4) V.s＝0.2 (0.5)	拡大	増進
2	26	♂	V.d＝0.02 (0.1) V.s＝0.03 (0.5)	移植 1回	V.d＝0.05 (0.3) V.s＝0.07 (0.5)	比較暗点消失	増進著明
3	42	♂	V.d＝0.05 (0.2) V.s＝0.15 (0.3)	移植 1回	V.d＝0.1 (0.2) V.s＝0.15 (0.4)	稍〻良	稍〻良
4	29	♂	V.d＝0.04 V.s＝0.03	移植 1回	V.d＝0.08 V.s＝0.06	拡大	増進
5	20	♂	V.d＝0.06 V.s＝0.15	移植 1回	V.d＝0.1 V.s＝0.2	〃	〃
6	17	♂	V.d＝0.1 (0.3) V.s＝0.1 (0.3)	移植 2回	V.d＝0.1 (0.4) V.s＝0.1 (0.4)	〃	〃
7	45	♂	光覚	移植 1回	眼前手動	測定不能	
8	20	♂	V.d＝0.8 V.s＝0.5	移植 1回	V.d＝0.9 (1.0) V.s＝0.9 (1.2)	正常となる	正常
9	29	♂	V.d＝0.08 (0.15) V.s＝0.15	移植 1回 Emulsion 2回	V.d＝0.3 (0.4) V.s＝0.3 (0.5)	拡大著明	増進著明
10	34	♂	V.d＝0.08 (0.3) V.s＝0.08 (0.3)	移植 2回	V.d＝0.1 (0.3) V.s＝0.07 (0.3)	稍〻良	稍〻良

前述した如く本病は未だその本態も不明であり，遺伝的素因に基く網膜のAbiotrophieと解せられる所の進行性変化であるから，変性病変の著明となつたものに対しては殆んど手の施し様のないことは自明の理である。而してかくの如き慢性進行性変性病に対す

網膜色素移動模写図

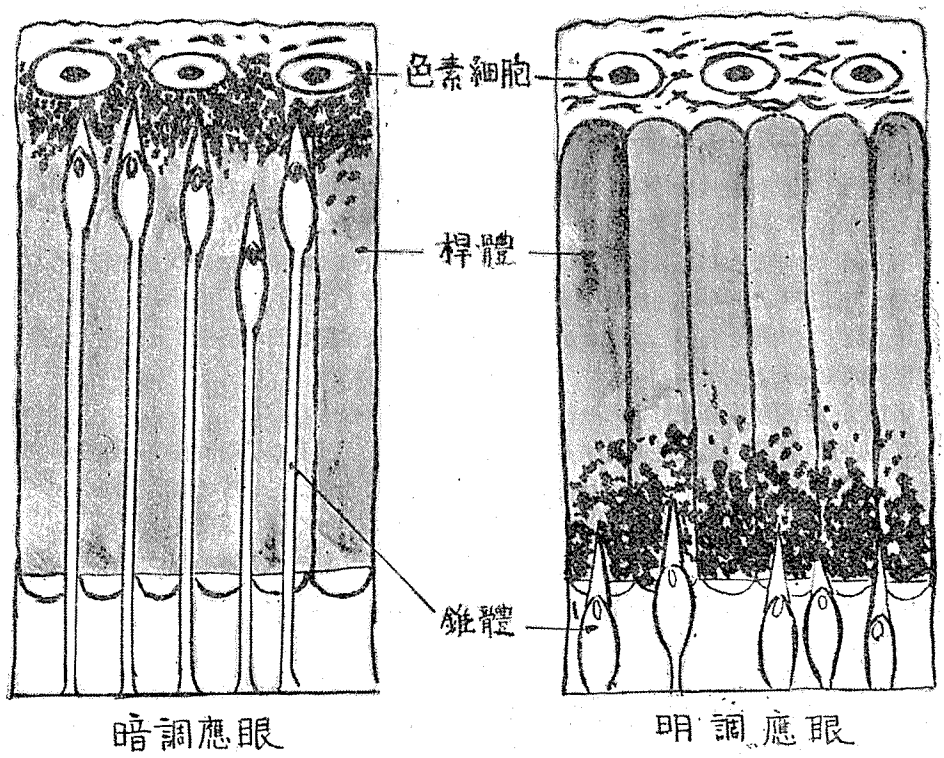

る特殊療法の効果を判定することは又極めて困難なことであり，患者個人により病症の進行度も区々であるから，従来唱導された各種の特殊療法に就ても或人は著効ありと称し又或人は無効なりと判定する如き結果を示して居るのは或ひは当然であるかも知れない。

従来のX線照射療法はその効果の点に就て対立意見が強かつたのであるが，この脳下垂体移植療法の場合には期せずして全国各大学で一斉にこれを行ひ，その末梢的手技に到つては多少の差異があるにしても，ともかく一応は効果ありと意見の一致を見て居る点に於て或程度の客観性が是認される。

臓器療法として Johnes が本病の3例に甲状腺エキスを用ひて軽快を見たと言ふ先駆的報告あり，甲状腺も亦網膜代謝を昂進させると考えて青木は（脳下垂体全葉十甲状腺）を移植するのが最良であると言つて居る。我々も例外的には（脳下垂体十副腎皮質）を移植して見たが玆には混乱を避ける為に論及しない。

第1例　初回手術は上腕皮下脂肪内に移植を試みたが完全に失敗し移植片は抜糸と共に漸次排出されてしまつた。2回目は大腿筋膜下移植，3回目は乳濁液注射で視力，視

野，光覚共に改善された。

第2例　視力よりも視野及び光覚の改善の著しかつた例である。本症例の視野には複雑な比較暗点や絶対暗点が存在して居たのであるが移植1回にして比較暗点が消失したことは興味がある。

第3例　視野20度以下に狭窄し晩期に属するもので効果認められず。

第4例　視力に比較して視野欠損の軽度であつた例で視力，視野，光覚共に多少の向上を見た。

第5　第6例　年齢に比較して視野狭窄の高度であつた例で，変性病変は必ずしも年齢とは平行しないものである。

第7例　水晶体後極白内障を合併し色素変性の末期に属するもので治療効果殆んど認められず。

第8例　2年前から夜盲に気付いたと言ふ初期のもので本療法によつて機能は殆んど正常まで回復した。早期治療の有効なことを立証する1例である。

第9例　白内障を合併して居たが移植1回，乳濁液注射2回で移植ごとに視力増進，視野拡大を見た。

第10例　視野狭窄高度で2回の移植も見るべき効果なし。

以上10例の網膜色素変性に対する経験より考えるに，第1に早期治療の必要性が強調されることで，網膜に不可逆的な変性病変が成立してしまつてからでは治療効果も期待出来ないことである。早期の症状として先づ自覚的に気付くものは夜盲であるから，この点に特に注意する必要がある。次に比較暗点の存したものが治療によつて消失したことは，かくの如き機能障碍が未だ可逆的な変化の段階に在るものであることを示して居ると考えられる点に於て興味がある。

本療法の遠隔成績に就ては未だ明かでないが一度移植により改良した状態は通常1～2個月後にもそのままの状態に停止してゐる。

或る人は本療法は「枯れるべき運命にある植木に水をやつて居る様なもの」と評して居るが，根本的な治療法の到底望み得ない今日いづれは枯れる運命にあるにせよ多少なりとも進行を食止め，一時的にせよ改良出来るとすれば大いに用ふるべき方法なりと言はねばならなぬ。治療効果は初回移植の時最も著明で回を重ねるに従つて遞減して行く傾向が見られるのは如何に説明すべきものであらうか。

B）其他の眼疾患に対する効果（第2表）

脳下垂体移植療法を適用した其他の眼疾患は，いづれも他に治療法の無い難症である。

第1例　左眼網脈絡膜萎縮。陳旧な病変で症状固定したものであつたが視力稍〻改良された。視野は変化せず。

第2例　交感性眼炎の後貽症で前例同様の萎縮に陥つて居るもの。視力も視野も殆んど治療前と同様で効果なし。

第3例　強度の更年期障碍と思はれる婦人に行つたのであるが多少の爽快感ありと言ふ以外に効果は見られず，性機能に就ても別に変つたことはない。

第4例　緑内障性視束萎縮

第5例　シモンズ氏病（脳下垂体の内分泌異常による悪液質）。本例に対しては内科でもホルモン剤を使用して居るのであるが移植療法は極めて効果的であつたと思はれる。

第6例　再発性前房蓄膿性葡萄膜炎。この病気は原因も治療法も未だよく分らぬ難治のもので，移植後患者は非常に気分が良いと言つて居たが1個月半を経て再発を見た。

第7例　高度近視

第8例　黄斑部変性

いづれも自覚的には患者は調子が良いと言ふが視力，視野等は良くなつて居ない。

第2表　其他の眼疾患に対する効果

症例番号	年令	性	診断	術前主要症状	療法	術後の効果
1	30	♂	網脈絡膜萎縮	V.d=0 V.s=0.02 症状固定す	移植 1回	V.d=0 V.s=0.04 視野全く変化なし
2	27	♂	交感性眼炎	V.d=0.04 V.s=0 症状固定す	移植 1回	V.d=0.05 V.s=0 視野全く変化なし
3	50	♀	更年期障碍眼精疲労	V.d=1.2 V.s=1.2 眼痛，疲労感あり	移植 1回	疲労感（−） 眼痛（+）
4	23	♂	緑内障性視神経萎縮	V.d=m,m V.s=0.04 眼圧37	移植 1回 Emulsion 2回	V.d=mm V.s=0.05 視野眼圧変化なし
5	16	♀	シモンズ氏病	倦怠感，食慾不振，疲労感あり	Emulsion 2回 移植 1回	殆ど正常となる（但し内科にてシナホリン使用）
6	54	♂	再発性前房蓄膿葡萄膜炎	10日〜20日の間隔で再発す	Emulsion 2回	50日間再発なし
7	35	♀	高度近視	V.d=0.5 V.s=0.1 眼精疲労あり	Emulsion 1回	V.d=0.5 V.s=0.1 眼の疲れが大分良い
8	20	♂	黄斑部変性	V.d=0.3 V.s=0.3	移植 1回	変化なし

以上8例の経験より見るとシモンズ氏病の如く明かに脳下垂体の機能異常と思はれる例では移植効果も顕著であるが，病因不明のものや陳旧な萎縮で症状固定したものには殆んど無効である。但し患者は凡てこの療法により全身の爽快感を覚えると言ふのは異種蛋白による転調作用によるものであろうか。

脳下垂体には抗インスリン作用があるので副作用として時に糖尿を認めることあり，又血液に酸嗜好細胞の増加を見ることあり，従って1回に2個以上を移植することは避けるべきであると考えられる。

Ⅳ　考　　按

上述の動物実験及び臨床経験を綜合して考えられることは脳下垂体が網膜の感光物質に対して密接な関係を有し，そのホルモンは網膜の新陳代謝を賦活する作用があるのではないかと言ふことである。

網膜色素変性に就ては従来は暗順応の障碍のみが強調されて居たのであるが，これは最近の本多の実験に示されて居る如く暗順応のみでなく明順応も亦犯されて居るもので

ある。明順応時に分解された感光物質が暗順応時に合成されると言ふ可逆変化は網膜新陳代謝の基調をなすものであり，蛙の場合にはこれが色素移動なる明かな現象によって捕促出来るのであるが，現在の組織学的検索方法を以てしては之を追跡することが不充分である。

動物実験の成績は不満足であり一意的ではないが脳下垂体の一部或ひは全部の欠落症状として網膜色素移動が明暗により完全には行はれず，不完全な中間型を示すものが非常に多いと言ふ所見は，網膜代謝の完成に脳下垂体が必須の要素であることを証明して居る。かくの如き不完全明位或ひは不完全暗位のものも更に長時間の明或ひは暗順応を行えば，或ひは完全な明，暗位となるかも知れない。要するに健全な対照に比較して代謝速度が遅延して居るとも考えられる。

この想定は未だ論拠不充分であるが臨床的経験の成績とはよく合致する。即ち網膜に変性の起る場合でも初期の機能障碍たる夜盲や更に進んだ比較暗点の程度であれば未だ網膜の感光物質は活力があり可逆性を保持して居るのであるから脳下垂体ホルモンによって之を鼓舞賦活することも可能なわけである。

この移植療法の有効成分は果して何であるかを考えると，かくの如き原始的方法では種々雑多の要素が混在して居るから明確でないが，大別して（脳下垂体ホルモン＋異種蛋白）であることは一応異論の無い所であらうが，異種蛋白が如何なる役割を果して居るものか，更に反復施行の場合の抗元抗体反応如何などの問題は未解決である。又この療法をして単に一時的の流行として終らせない為には有効成分の検索と長期保存に堪える製品の工業化が行はれなければならぬ。

壮年老年の失明者で網膜色素変性に原因するものが非常に多いことは盲人検診などの機会に常に経験する所であり，本療法の改善普及によって及ぶ限りの視力保存を計るべきであると痛感する。

V　総　　括

本論文の要旨は次の如くである。

1）基礎的動物実験として蟇に就て脳下垂体の前葉，後葉或ひは全部を摘出し，その欠落症状を網膜色素移動について検索した。その結果は孰れの部分を取ったものでも網膜色素移動の不完全型を示すものが多数認められ，脳下垂体ホルモンは網膜の新陳代謝に密接な関係ありと考えられる。摘出部分の相違による色素移動の影響は決定出来なかったが皮膚色素の変化は後葉摘出の場合最も軽度であり，前葉或ひは全部摘出の場合著明であった。

2）臨床経験として典型的な網膜色素変性の10症例に就て，牛の脳下垂体移植及びその乳濁液注射を試みた。病症の比較的早期のものでは著明な効果が見られた。

3）其他の難治な葡萄膜，視神経疾患8例にも試みたが前者程の効果は見られなかった。

4）特記すべき副作用を認めず。患者は一般に本療法施行により全身の爽快感を覚えると言ふ。

主 要 文 献

1) Johnes ; Ref., Jahresbericht Bd. 45, S. 628, 1917
2) Viallefont : Sur le rapports de l'hypophyse et de la rétine. (a propos de certaines retinites pigmentaires) (Ann. d'ocul. 1936)
3) 稲富 稔：網膜色素移動に関する実験追補（中眼，20巻，161頁，昭3）
4) 岡本 轍：蟇脳下垂体の摘出が網膜の色素移動に及ぼす影響に就て（朝鮮眼科集談会，昭11）（中眼，29巻，245頁抄，昭12）
5) 岡本 轍：脳下垂体ホルモンの蛙眼網膜色素移動に及ぼす作用（Jap. Journal of med. S. IV Pharmacology 11巻，67頁，昭13）
6) 河合栄一：内分泌腺の網膜新陳代謝に及ぼす影響（日眼，47巻，63頁，昭18）
7) 秋田正人：サワガニの眼柄抽出液の注射によるスジエビの体色変化（動物学雑誌，58巻，135頁，昭24）
8) 樋口謙太郎：皮膚と泌尿，12巻，65頁，昭25
9) 久保田 清：脳下垂体ホルモンの網膜新陳代謝に及ぼす影響（日眼，55巻，1130頁，昭26）
10) 藤永 豊：網膜色素変性症に対する臓器療法（日眼，55巻，1135頁，昭26）
11) 青木 豊：網膜色素変性に対する牛脳不垂体移植療法について（日眼，55巻，1161頁．昭26）
12) 本多英夫：網膜色素変性症の暗調応の実験（日眼，55巻，1170頁，昭26）
13) 中 脩三：脳下垂体移植注射（プロセリン）に就て（治療，33巻，801頁，昭26）

Transplantation of Bovine Pituitary Body

by

Yasuto KURIBAYASI and Sigetake YOSINO

(Ophthalmological Institute, Faculty of Medicine, Sinsyu University. Director : Prof. Dr. S. KATO)

The authors made in the first place the fundamental study over the influences of the pituitary body (removal of its pars anterior, posterior and totalis) upon the retinal pigment migration of the frogs (bufo vulgaris). The experimental results were somewhat equivocal, and the attitude of pigment migration showed generally incomplete positions in comparison with control frogs. The dark changes of frog skin were remarkable after the removal of pars anterior or totalis, but unnoticeable after removal of pars posterior. In frogs pars intermedia cannot be detected morphologically.

According to this experiment we cannot differentiate that any part of pituitary body really influences upon the retinal photo-mechanical elements, but we can suggest that the pituitary body has the intimate relationship with the retina and without its hormonal function the accomplishment of retinal metabolism must be impeded or delayed.

In the second place, we transplanted fresh enucleated bovine pituitary bodies or injected its emulsion with penicillin solution to 10 cases of typical degene-

ratio pigmentosa retinae. The clinical results met generally our expectations, and in the cases of earlier stage the effects of these treatments were more striking, and of later stage the treatment was too late to recover already destroyed retinal function.

Other ocular diseases such as sequelae of sympathetic ophthalmia, atrophia retinochorioideae, degeneratio maculae luteae, myopia of high grade, climacteric asthenopia, glaucoma and hypopyon-uveitis recidiva proved almost no effect, although all the patients expressed that they felt a certain refreshment after this treatment. One case of Simmonds' disease showed distinguished recoverment.

We conclude, therefore, that with the transplantation of bovine hypophysis the weakened but yet reversible retinal function can be revived or activated.