

## ABO 血液型不一致腎移植における移植腎放射線照射

松下大秀\* 小岩井慶一郎 角谷真澄

信州大学医学部画像医学教室

### Renal Graft Irradiation in ABO-mismatched Renal Transplantation

Hirohide MATSUSHITA, Keiichiro KOIWA and Masumi KADOYA

Department of Radiology, Shinshu University School of Medicine

In ABO-mismatched renal transplantation, acute hemolytic anemia is sometimes caused by donor-originated lymphocytes in the renal graft. We report a retrospective examination of renal graft irradiation for the prevention of acute hemolytic anemia in ABO-mismatched renal transplantation. From January 2011 to September 2012, three patients who were recipients of the ABO-mismatched renal transplantation underwent renal graft irradiation at our facility. Irradiation was started on the day after renal transplantation and lasted for three consecutive days. Conventional fractionated irradiation was performed in order to deliver a total dose of 4.5 Gy in 3 fractions. The follow-up periods were 25 months, 30 months, and 45 months, respectively. No patients developed acute hemolytic anemia. Renal function remained good in all patients, and no malignancy was detected in any patient. In conclusion, acute hemolytic anemia might be prevented by renal graft irradiation in ABO-mismatched renal transplantation. Long-term observation focused on renal function or secondary malignancy is required. *Shinshu Med J* 64 : 147–151, 2016

(Received for publication December 4, 2015 ; accepted in revised form January 20, 2016)

**Key words** : ABO-mismatched renal transplantation, renal graft irradiation, hemolytic anemia

ABO 血液型不一致腎移植, 移植腎放射線照射, 溶血性貧血

#### I はじめに

わが国では、年々腎移植の件数は増加傾向にあるが、そのほとんどが生体腎移植である<sup>1)</sup>。

生体腎移植においては、ドナーの ABO 血液型がレシピエントと一致することが理想的であるが、ABO 血液型不一致もしくは ABO 血液型不適合腎移植が行われることもある。そのうち、ABO 血液型不一致腎移植では、急性期において溶血性貧血が生じることが知られている。これは移植腎内に潜在するドナー由来のリンパ球が、移植後にレシピエントの体内環境へ侵入した際、レシピエントの赤血球抗原に対する抗体を産生する移植片対宿主反応 (GVH) であると言われている<sup>2)</sup>。時に重篤な副作用となる溶血性貧血を予

防する手段の一つとして、必須ではなくかつ報告自体も少ないものの、移植腎に放射線照射を行うことがある。

今回、当院で行われた ABO 血液型不一致腎移植における移植腎放射線照射について遡及的な検討を行ったので報告する。

#### II 対象と方法

##### A 対象

2011年1月から2012年9月までに ABO 血液型不一致腎移植における移植腎放射線照射を当院で行った3例の患者について遡及的に検討した。患者背景を表1に示す。

##### B 治療スケジュール

腎移植翌日に治療計画用 CT を撮像し、放射線治療計画を行った。同日から連続3日間、1日1回の放射線照射を行った。

\* 別刷請求先: 松下 大秀 〒390-8621  
松本市旭3-1-1 信州大学医学部画像医学教室  
E-mail: hirohide@shinshu-u.ac.jp

### C 放射線治療計画

放射線治療計画装置 Eclipse v.8.0<sup>®</sup> (Varian Medical Systems, Palo Alto, CA, USA) を用いて三次元放射線治療計画を行った。移植腎を臨床的標的体積 (CTV), CTV に 1 cm のマージンを付与したものを計画標的体積 (PTV) とした。照射野はマルチリーフコリメータを用いて形成した。この際, PTV の辺縁から照射野辺縁までの距離を 0.5 cm とした。

全例で 10 MV-X 線を用いた。1 例は直交 2 門照射法, 2 例は前後対向 2 門照射法を用いた。

処方線量は, 全例で一回線量を 1.5 Gy, 総線量を 4.5 Gy とした。2 例は照射野中心に線量評価点を定めた。1 例は照射野中心が移植腎辺縁に位置したため, 照射野中心から 3 cm 尾側の位置に線量評価点を定めた。

代表的な放射線治療計画の模式図を図 1 に示す。

表 1 患者背景

	患者 1	患者 2	患者 3
年齢・性別	20代女性	30代女性	60代男性
血液型	AB(+)	AB(+)	B(+)
ドナー	母	夫	妻
ドナーの血液型	A(+)	O(+)	O(+)

### D 評価項目

#### 1 急性期溶血性貧血発症の有無

赤血球数 (RBC)・ヘモグロビン値 (Hb)・総ビリルビン値 (T.Bil) を測定し, RBC・Hb の低下かつ基準値を超える T.Bil 上昇を認めた場合に溶血性貧血と判断した。術前・術後 1 日・2 日・3 日・1 週間・2 週間・1 カ月・3 カ月・6 カ月における値を評価した。

#### 2 移植腎機能

血中尿素窒素値 (BUN)・血清クレアチニン値 (Cre) で移植腎機能の推移を評価した。生検結果を含む臨床情報については診療記録の記述を参照した。

#### 3 悪性腫瘍発症の有無

CT 等の画像診断結果, 消化管内視鏡結果, および診療記録の記述を参照した。

なお, 本研究は患者に対する倫理的配慮をもち, ヘルシンキ宣言・イスタンブール宣言・患者プライバシー保護に関する指針を遵守の上行われた。

## III 結 果

#### 1 急性期溶血性貧血発症の有無

各測定値の推移を図 2 に示す。全例で移植後に RBC・Hb の低下を認めた。しかし全例で T.Bil の

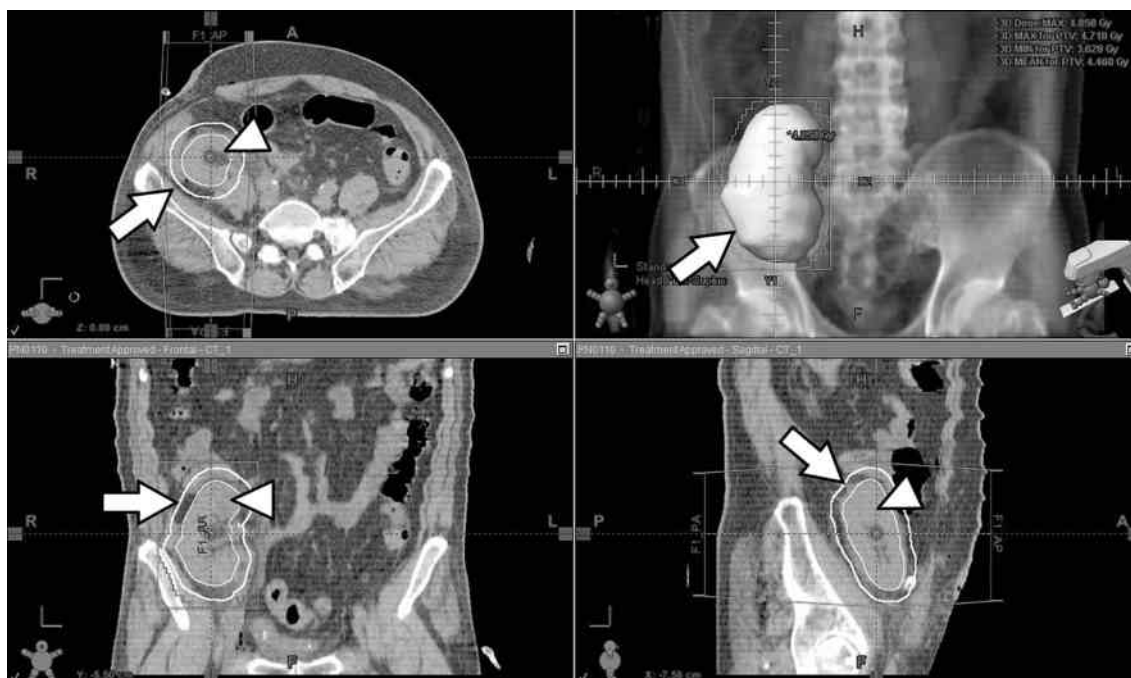


図 1 代表的な放射線治療計画の模式図

前後対向 2 門照射の例。移植腎 (矢頭) から全方向に 1 cm のマージンを付与して PTV (矢印) を作成。PTV から 0.5 cm 外側を照射野辺縁とした。

腎移植における移植腎放射線照射

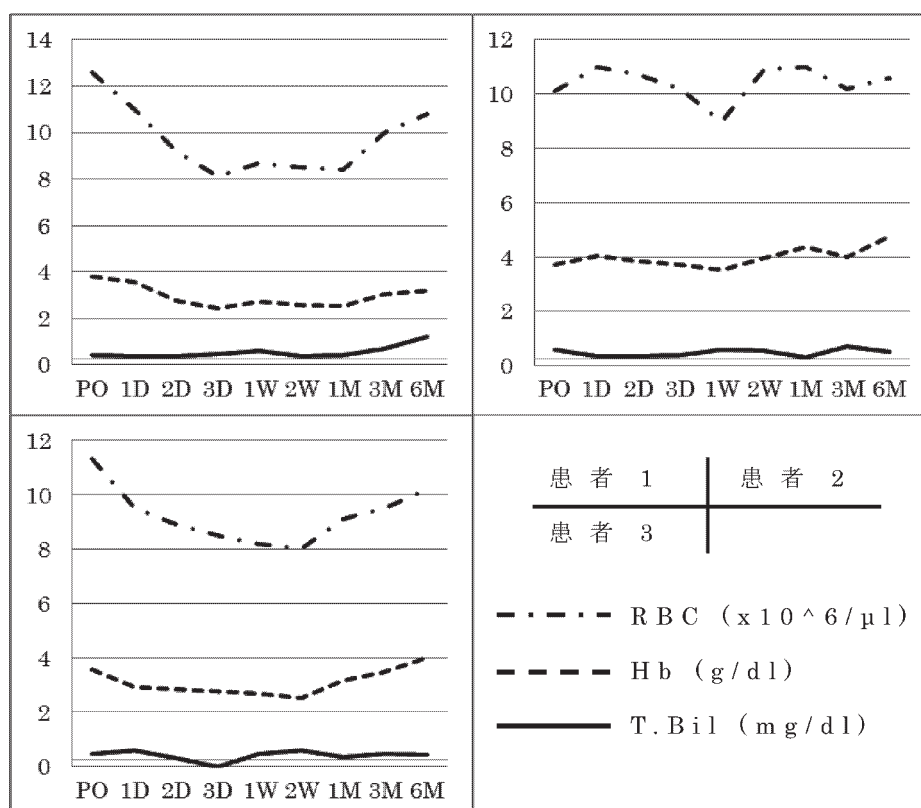


図2 RBC, Hb, T.Bilの推移

PO：術前，1D：術後1日，2D：術後2日，3D：術後3日，1W：術後1週間，2W：術後2週間，1M：術後1カ月，3M：術後3カ月，6M：術後6カ月

上昇を認めず，溶血性貧血ではないと判断した。1例はRBC・Hbの低下が6カ月後まで遷延した。他の2例では1カ月後には正常範囲まで上昇した。

2 移植腎機能

観察期間はそれぞれ移植術後45カ月，30カ月，25カ月であった。Creは2例で1.0-1.2 mg/dl，1例で1.8-2.0 mg/dlで推移した。全例で1回以上移植後腎生検を行われており，病理結果で明らかな慢性拒絶反応を認めなかった。

3 悪性腫瘍発症の有無

2と同様，観察期間はそれぞれ移植術後45カ月，30カ月，25カ月であった。全例で悪性腫瘍の発症を認めなかった。

IV 考 察

同種腎移植においてステロイドや免疫抑制剤では十分な免疫抑制を得られない患者に対し，移植腎に対する放射線照射が様々な方法で行われてきた<sup>3)4)</sup>。処方線量は報告により多少の差異はあるが，おおむね1回線量1.5-2 Gy，総線量4.5-8 Gyが用いられている。

本照射の目的は移植腎内のリンパ球を減少させてGVH反応を抑えることとなるが，前述の手段と同様の方法を用いることが可能と考えられる。というのも，リンパ球は放射線感受性がきわめて高く，低線量で間期死をきたす。リンパ球減少の閾値は0.25 Gyとされており，比較的低線量の投与によりリンパ球の十分な減少を得ることができる。また，Dawsonら<sup>5)</sup>による放射線関連腎障害に関する報告によると，放射線関連腎障害が5%の確率で生じる全腎への線量は10 Gy前後とされており，これを超える線量を投与すべきではないと考えられる。今回の検討では，全例の一回線量が1.5 Gy，総線量が4.5 Gyであったが，これは過去の報告や前述の放射線生物学的知見から見て妥当なものである。

Ishidaら<sup>2)</sup>は，ABO血液型不一致腎移植における急性期溶血性貧血の発症率は非照射群で29%であったのに対して照射群では1例もなく，また抗ABO抗体産生陽性率も非照射群で71%であったのに対して照射群で4%であったと報告している。本研究でも急性期溶血性貧血を発症した症例は皆無であり，Ishida

らの報告と矛盾しない結果であった。本研究では抗 ABO 抗体の測定を行っていないが、Ishida らの報告と同様に照射によりドナー由来のリンパ球が減少し、抗 ABO 抗体が抑制された結果、急性溶血性貧血を発症しなかったと考えられる。

移植腎に対する放射線照射はドナー由来のリンパ球がレシピエントの体内環境に侵入する前に行う必要があり、移植後可能な限り早期に行うべきである。今回の検討では、全例移植翌日に放射線照射を開始していたが、これを実現するためには施設内の移植および放射線治療にかかわる様々な部門の連携が不可欠である。

移植腎は骨盤内に移植されることが一般的である。したがって、移植腎照射を行う際に被曝しうる臓器としては腸管、膀胱、女性においては卵巣が考えられる。骨盤内悪性腫瘍に対して行う放射線治療では50から70 Gy が投与される。この際、消化管や膀胱の粘膜炎が急性期有害事象としてしばしば問題となる。しかし移植腎後の放射線照射で用いられる数 Gy 程度の線量ではこうした有害事象が生じることはない。放射線宿酔は起こり得るが、仮に生じたとしても制吐剤等の投与により十分な管理が可能と思われる。よって放射線照射を術後に行っても、本来の移植後管理を超える対応が必要となることはないと考えられる。一方、晩期においては患者が女性である場合、卵巣被曝による一時あるいは永久不妊が生じうる。放射線治療計画においては、少なくとも対側卵巣が照射野に含まれないよう配慮すべきである。

報告された国や年代によって発生部位の頻度は異なるものの、腎移植後には悪性腫瘍の発生率が上昇するといわれている<sup>6)-7)</sup>。原因としては、長期生着率が向上したことによる免疫抑制剤の長期使用・それに伴うオンコサイトウイルスの活性化などが考えられている。一方、放射線照射が悪性腫瘍の発生リスクを高めることは良く知られている。照射部位に長期間の潜伏期間を経て悪性腫瘍が発生した場合、放射線誘発悪性腫瘍

と定義される<sup>8)</sup>。移植腎の局在から、放射線誘発悪性腫瘍としては移植腎癌をはじめ、消化器癌や泌尿器・婦人科癌、骨盤部軟部腫瘍が発生し得るものと考えられる。放射線照射を行った腎移植例では、悪性腫瘍発生の有無について、より厳重な観察が求められる。今回の検討では悪性腫瘍が発生した症例はなかったが、経過観察期間が2年から4年程度であり、放射線誘発悪性腫瘍について議論できる段階ではない。本件に関してはさらなる長期的な経過観察が必要と思われる。

ABO 血液型不一致腎移植に対する報告は少ない。移植腎照射全体においても、近年では報告が減少している。免疫抑制剤・移植技術の発展や放射線照射による二次発癌の危険性が減少の原因と考えられる。しかしながら、本法は ABO 血液型不一致腎移植例において発症リスクが高い溶血性貧血を比較的安全で有効に予防し得る手段である。特に急性期溶血性貧血が致命的になりうるような併存症のある患者や高齢者では、移植腎照射を行う意義が充分にあると考えられる。移植医療スタッフのみならず、放射線治療担当者もその詳細を熟知している必要がある。

## V 結 論

ABO 血液型不一致腎移植において移植腎へ放射線照射を行った症例の遡及的検討を行った。急性期溶血性貧血を認めた症例はなく、移植後の腎機能は全例で保たれていた。悪性腫瘍の発生は認められなかったが、さらなる慎重な経過観察が必要である。

## VI 謝 辞

信州大学医学部附属病院腎臓内科の諸先生方にこの場を借りて御礼申し上げます。

## 利益相反について

本論文に関連し、開示すべき利益相反状態にある企業、組織、団体はありません。

## 文 献

- 1) 日本移植学会・日本臨床腎移植学会：腎移植臨床登録集計報告（2014）2013年実施症例の集計報告と追跡調査結果．移植 49：240-260，2014
- 2) Ishida H, Tanabe K, Tokumoto T, Shimmura H, Toma H: The evaluation of graft irradiation as a method of preventing hemolysis after ABO-mismatched renal transplantation. *Transpl Int* 15: 421-424, 2002
- 3) Nuyttens JJ, Harper J, Jenrette JM, Turrisi III AT: Outcome of radiation therapy for renal transplant rejection refractory to chemical immunosuppression. *Radiother Oncol* 74: 17-19, 2005
- 4) Fallahzadeh MK, Khan S, Zibari GB, Patil S, Singh N: Local graft irradiation for kidney allograft rejection: a

- case series and review of the literature. *Nephrourol Mon* 28 : e16262, 2014
- 5) Dawson LA, Kavanagh BD, Paulino AC, Das SK, Miften M, Li A, Pan C, Haken RKT, Schultheiss TE : Radiation-associated kidney injury. *Int J Radiat Oncol Biol Phys* 76 : S108-115, 2010
  - 6) 今西正昭, 国方聖司, 秋山隆弘, 栗田 孝 : 当科における腎移植後の悪性腫瘍7例の検討および本邦における腎移植後の悪性腫瘍の統計. *移植* 31 : 100-107, 1996
  - 7) 能勢和宏 : 腎移植後の悪性腫瘍発生について. *移植* 49 : 323-331, 2014
  - 8) Cahan WG, Woodard HQ, Higinbotham NL, Stewart FW, Coley BL : Sarcoma arising in irradiated bone : report of eleven cases. 1948. *Cancer* 82 : 8-34, 1998

(H 27. 12. 4 受稿 ; H 28. 1. 20 受理)

---