

綜 説

心臓サルコイドーシスの診断と治療

矢 崎 善 一

佐久総合病院佐久医療センター循環器内科

Diagnosis and Treatment of Cardiac Sarcoidosis

Yoshikazu YAZAKI

Division of Cardiovascular Medicine, Saku Central Hospital Advanced Care Center

Key words: cardiac sarcoidosis, epithelioid granuloma, new imaging modalities, immunosuppression, prognosis

心臓サルコイドーシス, 類上皮細胞肉芽腫, 新たな画像診断, 免疫抑制療法, 予後

はじめに

サルコイドーシス (以下サ症) は, 多臓器に非乾酪性類上皮細胞肉芽腫を形成する原因不明の全身性疾患である¹⁾。心病変について初めて記載したのは, 1927年米国の Bernstein であり²⁾, その後1970年代になり剖検例の検討からサ症の死因として心病変が最も重要であることが認識されるようになった³⁾⁴⁾。1992年に本邦で初めて心臓サルコイドーシス (以下心サ症) 診断の手引きが作成され⁵⁾, その後本症における多くの知見が得られるようになった。現在, 日本循環器学会を中心に治療も含めた診療ガイドラインとして3回目の改訂が行われている。著者はこの3回の診断や診療指針作成に加わってきたので, その経験をふまえながら本症の診断と治療の現状と問題点について概説する。

I 疫学と病因論

一般に, サ症はやや女性に多く, 好発年齢は40歳以下の成人で20歳台にピークがあるが, 日本では50歳台にもピークがあり2相性を呈する⁶⁾。サ症の有病率は人口10万人当たり白人で10.9人, 黒人で35.5人と黒人に多く, 我が国では7.5~9.3人程度⁷⁾⁸⁾, スカンジナビア半島諸国もサ症の頻度が高い⁶⁾。重症度や罹患臓

器などにも人種差があり, 一般に黒人は白人に比し重症例が多く, 日本人には心病変や眼病変が多いとされている⁷⁾。心病変のサ症における正確な頻度は不明であるが, 臨床的には5%程度, 剖検例の検討ではさらに高くなる³⁾⁴⁾。欧米では性差はなく若年者の突然死のリスクとして心サ症もあげられている⁴⁾。本邦では中高年女性に多いが, 男性に関しては好発年齢がなく若年者にもみられることに注意が必要である⁹⁾。

サ症の病因は確定されていないが, 発症率や有病率には人種差があり家族内発症もみられることから¹⁰⁾, 遺伝性素因 (疾患感受性) を有する宿主に何らかの外来抗原が免疫反応を惹起し発症してくるものと考えられる。外来抗原としては, 環境中に存在するベリリウムなどの無機物¹¹⁾から結核菌¹²⁾などの微生物が報告されている。近年, 表皮常在弱毒菌である *Propionibacterium acnes* のDNAが, PCR法によりリンパ節組織から高率に検出され, 結核菌と大きな差がみられたことから注目を集めている¹³⁾。現在, 診断や病因論的治療への臨床応用が期待されている。サルコイドーシスの発症や臓器病変と疾患感受性遺伝子に関する研究も行われている¹⁴⁾。

II 肉芽腫形成のメカニズム (図1)¹⁵⁾

なんらかの外来抗原によって誘導された type1ヘルパー T (Th1) タイプの過敏性免疫反応に起因するものであることがわかっている^{11)16)~18)}。図1に示したように, 外来抗原を貪食したマクロファージなど抗原提

別刷請求先: 矢崎 善一 〒385-0051

佐久市中込3400-28 佐久総合病院佐久医療センター
循環器内科

E-mail: yoshiy@athena.ocn.ne.jp

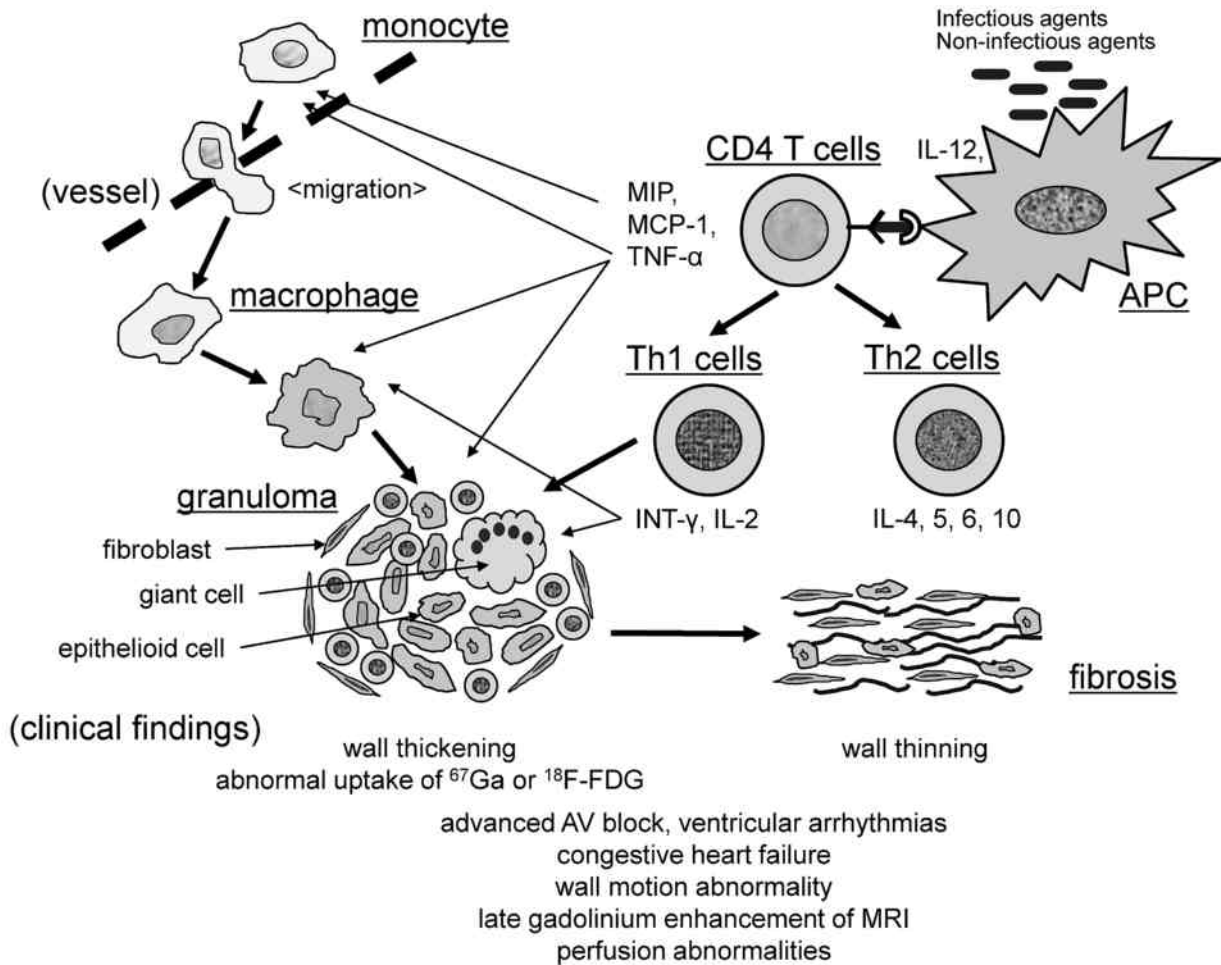


図1 サルコイドーシスにおける肉芽腫形成のメカニズム (文献15より改変引用)

示細胞との結合により活性化されたTリンパ球が、Th1細胞へと分化し、単球・マクロファージの遊走・活性化・分化に働くIL-2やINF- γ に代表されるTh1サイトカインが産生され、単球・マクロファージやリンパ球の集積により肉芽腫が形成される。肉芽腫形成が持続すると、type2ヘルパーT (Th2) 細胞による免疫反応へとシフトがみられ、IL-10やTGF- β などの炎症抑制と線維増殖に働くサイトカインが放出されることにより、肉芽腫性病変の線維化が進展する。心臓においても同様の機序が引き起こされ、様々な臨床症状や画像所見に反映される¹⁵⁾。

III 心電図および心エコーの特徴と臨床像の多様性 (図2)¹⁹⁾

心サ症は、サ症経過観察中に心電図異常でみつける軽症例から、初発時すでに心不全を呈し致死性不整脈で突然死をきたすような重症例まで、非常に幅広い臨床像を呈する⁹⁾¹⁹⁾。さらに、類上皮細胞肉芽腫のみならず、

リンパ球浸潤、高度な線維化病変、血管病変など多彩な病理組織が同一症例に混在しており、心エコーなどで冠動脈疾患によらない局所壁運動異常や壁厚異常などが多発する。我々は多数例の長期経過観察に基づき、心サ症の臨床像を病期や病型分類した (図2)。

1) 不整脈伝導障害型：完全房室ブロックや心室性不整脈のみが問題となり心機能が比較的保たれているタイプ。サ症経過観察中に伝導障害 (右脚ブロック、2枝ブロック、1度房室ブロックなど) や心室性期外収縮がみられることがある。心電図変化が真に心サ症によるものか各種画像モダリティを用いて検討が必要である。

2) 心筋梗塞類似型：心電図で異常Q波や、心エコーで心筋梗塞類似の局所壁運動異常と壁菲薄化を示すことがある。局所的心室瘤を形成することもあり²⁰⁾、同部は心筋血流シンチグラフィで欠損像を呈する。

3) 心筋症型：活動性炎症が存在する部位では局所壁

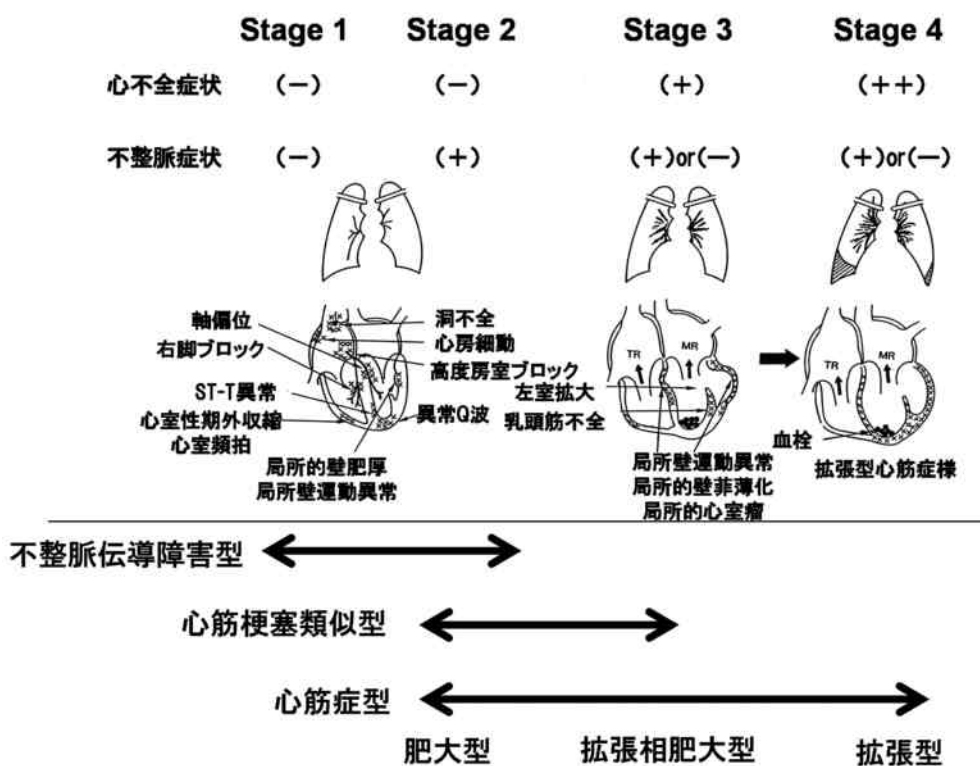


図2 心臓サルコイドーシスの臨床像 (文献19より改変引用)

Stage 1: 心不全症状も不整脈症状もなく、心電図異常、軽度の壁運動異常、局所壁厚異常のみの症例。
 Stage 2: 心不全症状はないが、高度房室ブロックや心室性不整脈による不整脈が問題となる。
 Stage 3: 不整脈のいかんにかかわらず、心不全症状が出現。
 Stage 4: 心不全が治療抵抗性となり入退院を繰り返す。

肥厚がみられ、肥大型心筋症様病態を呈する²¹⁾。線維化が進行すると心室壁は菲薄化する。心室中隔基部菲薄化は心サ症に比較的特異的な所見であり¹⁹⁾、通常、心筋梗塞にはみられない。壁肥厚と菲薄化が混在し、拡張相肥大型心筋症様病態を呈する症例も多い。拡張型心筋症様病態に進展し、高度な僧帽弁閉鎖不全症を合併すると心不全のコントロールに難渋する²²⁾。

心エコーはこれらの病型や病期分類を検討するのに有用である。様々な心エコー所見の特徴を図3に示した。

心電図は心サ症診断の糸口として重要であり、その特徴は、2束ブロックや高度房室ブロックなどの伝導障害の頻度が高いことである。自験例連続50例の内訳は完全房室ブロック18例、2枝ブロック13例、心室頻拍10例、異常Q波3例などであった。

IV 新たな画像モダリティの有用性と問題点

A 心臓 MRI

ガドリニウムによる造影を行うと心筋性状を非侵襲

的に評価可能となり、心筋疾患の鑑別、リスクの層別化などに有用である。遅延造影所見 (late gadolinium enhancement: LGE) は心筋の線維化などの組織所見を反映し、心疾患により貫壁性、心内膜側、心筋中層、心外膜側など LGE のパターンが異なる²³⁾。心サ症ではすべてのパターンがみられ同じ症例に様々なパターンの混在することも多いが、心外膜側を中心とした LGE が比較的特徴的で、基部より中隔側に頻度が高いといわれている²⁴⁾。炎症が主体の部分は境界不明瞭な LGE が認められ、線維化主体の部位では境界明瞭な LGE となる。伝導障害など心サ症に特徴的な心電図異常がみられないうちから陽性となることがある (図4)。ステロイド治療後に LGE が完全に消失することは稀であり、心サ症患者においても LGE と予後の関連が明らかになった²⁵⁾。T2強調画像によって炎症性疾患の心筋浮腫が観察可能であり²⁶⁾、本症における活動性病変の評価や治療効果判定への有用性が示唆されるがしばしば画像判定が難しい。最近、心筋 mapping 法を用いた定量評価の試みがなされるよう

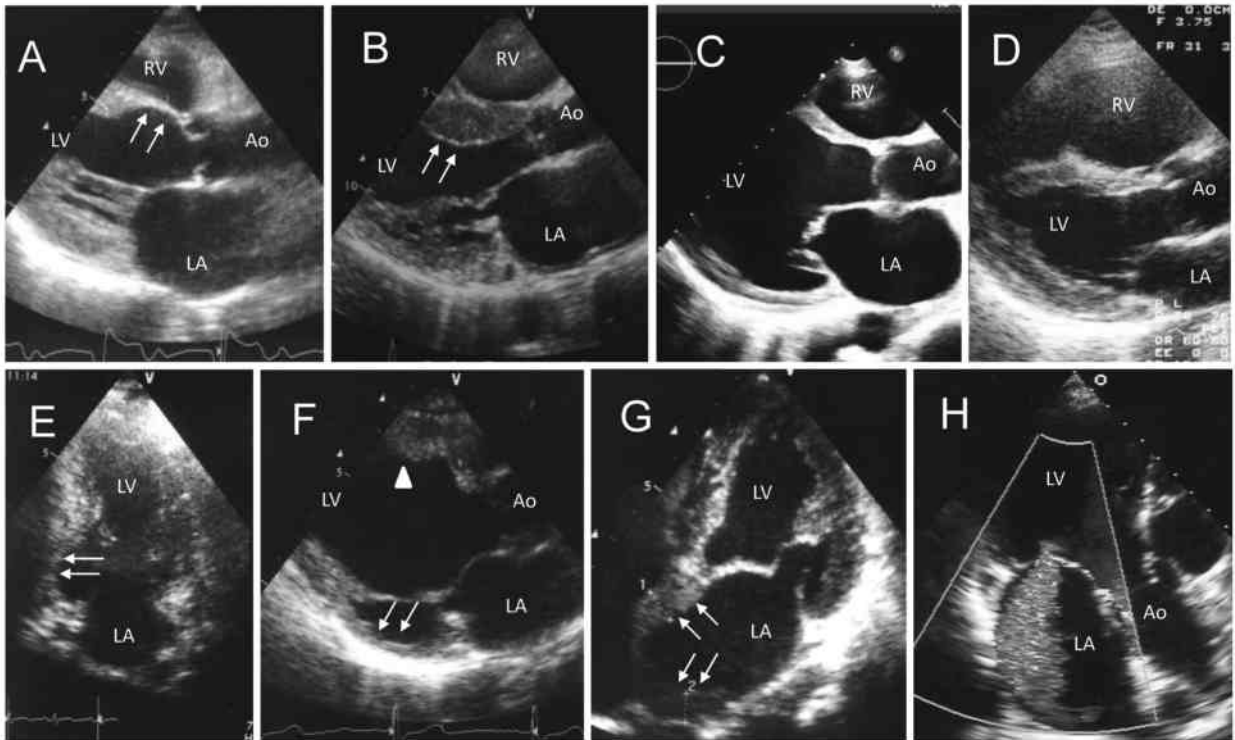


図3 心エコー図所見

炎症が強い領域は壁肥厚を，線維化の強い領域は壁菲薄化を呈する。

A：心室中隔基部菲薄化（矢印），B：心室中隔基部肥厚（矢印），C：拡張型心筋症様，D：不整脈原性右室心筋症様，E：後壁の心筋梗塞様，F：拡張相肥大型心筋症様，後壁の菲薄化（矢印）と心室中隔の肥厚（▲），G：心房壁の肥厚（矢印），H：僧帽弁閉鎖不全

Ao：aorta，LA：left atrium，LV：left ventricle，RV：right ventricle

になり²⁷⁾，LGEやT2強調画像で困難な瀰漫性の心筋障害，軽度の線維化や浮腫などの評価に期待がもたれる。近年，MRI対応のペースメーカーや植込み型除細動器（ICD）が導入され，本症におけるMRIの重要性はさらに高まると考えられる。

B ¹⁸F-FDG (Fluorine-18 fluorodeoxy glucose)

PET：⁶⁷Ga と対比しながら

以前より本症の炎症活動性の評価には⁶⁷Gaシンチグラフィが用いられてきた。心臓に異常集積が認められた場合の特異性は高いが感度の低いことが問題となっていた。⁶⁷Ga ⁶⁷Ga SPECTをCTとfusionさせることにより診断の精度があがることが報告されている²⁸⁾。近年，¹⁸F-FDG PETの早期診断，活動性評価，治療効果判定などへの有用性が報告されている^{29)–33)}。2012年4月より本邦でも心サ症に保険収載され，全国各施設での症例が蓄積される中で問題点が指摘された。まず，正常な心筋細胞にも糖代謝が存在するため，生理的集積を完全に除外できないことであり，撮像前の絶食時間なども各施設で統一されていなかった。さら

なる問題点は，¹⁸F-FDGの異常所見が報告者により様々で統一されていなかったことにある。心筋血流のトレーサーである¹³N-NH₃（アンモニア）やタリウムなどのSPECTを同時に施行し血流低下部位への¹⁸F-FDGの集積を陽性とする報告²⁹⁾，心筋局所の集積を定量化してstandardized uptake value (SUV)を求める報告³⁰⁾，¹⁸F-FDGの集積のパターンで局所的集積 (focal) あるいはびまん性軽度集積の中の局所的集積 (focal on diffuse) を陽性とする報告³¹⁾などがある。日本心臓核医学学会ではこれらの問題を解決するため，2013年7月に「心サルコイドーシスに対するFDG-PET検査の手引き」が作成された³⁴⁾。この中では，生理的集積を抑制するために，絶食時間は12時間以上，前日の夕食は低タンパク食（5g未満）とする，ヘパリン投与については現時点で確立されていない，などが盛り込まれた。現在は18時間以上の絶食は望ましいとされるが³⁵⁾，重症糖尿病の方にはこのような長時間の絶食は容易ではない。集積異常の判読は局所的集積を重視し，定量評価では最大のSUV

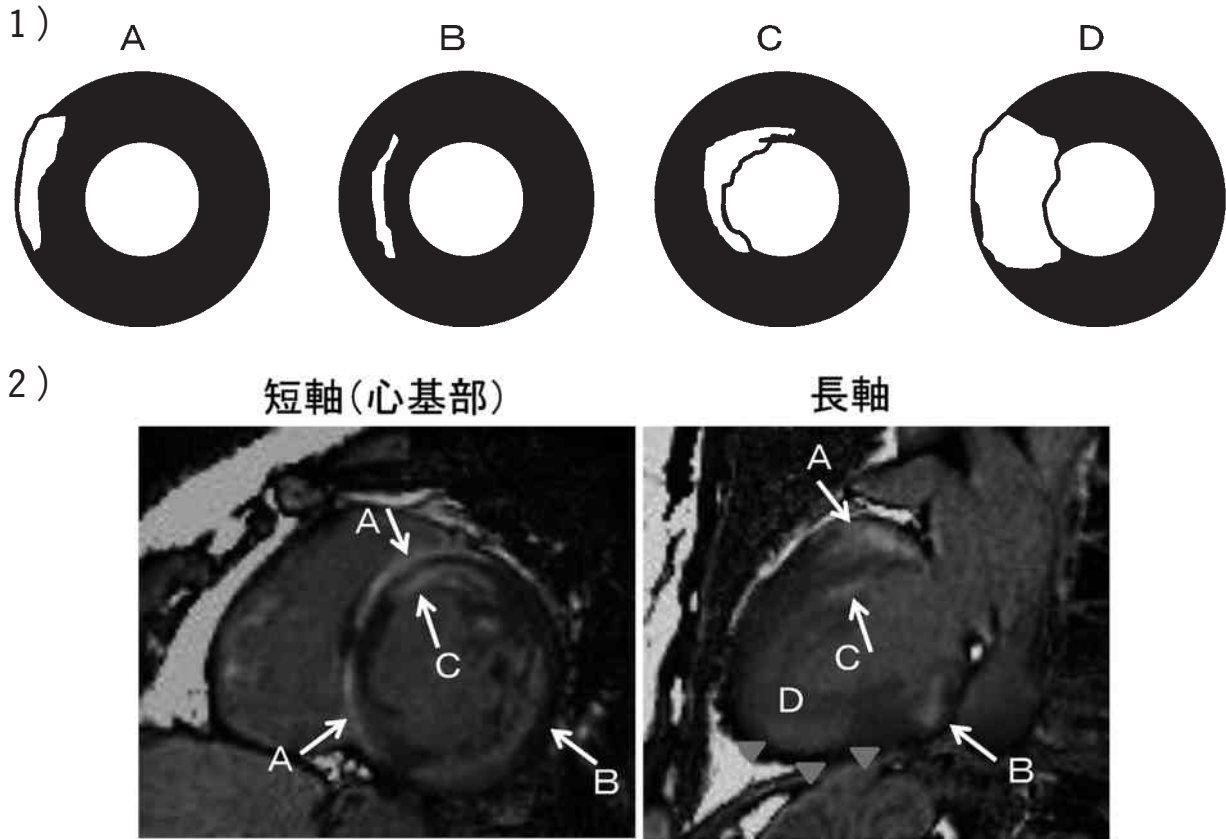


図4 心臓造影 MRI による遅延造影所見

- 1) 遅延造影のパターン
A：心外膜側，B：心筋中層，C：心内膜側，D：貫壁性
- 2) 肺サルコイドーシスで経過観察中，心電図は著変ないが心エコーで左室駆出率がやや低下してきたとして循環器内科紹介。心臓造影 MRI を施行した。心基部側には全周性に様々なパターンの遅延造影所見がみられる。矢印(→)で示した遅延造影は境界明瞭濃く線維化が強いと思われる。三角(▼)で示した部分は淡く境界は不明瞭で強い炎症の部分を示しているものと考えられる。

値が4.0以上を一つの基準としている。さらに、血流 SPECT 像と対比することが推奨されている。Inglese ら³⁶⁾は心疾患のない血液病患者に日を変えて¹⁸F-FDG PET を撮像すると、血糖値は一定にもかかわらず毎回集積程度が異なることを報告した。この生理的集積は心基部よりに強く、心サ症の好発部位であることから異常集積かどうか判断に迷うこともある³⁷⁾。乳頭筋や心房細動症例の右房などにも生理的集積が起こりやすいことにも注意する(図5)。心筋細胞には糖輸送体 (glucose transporter: GLUT)-4 が存在し、血中インスリン濃度が増加すると¹⁸F-FDG の心筋細胞内への取り込みも増加するとされる³⁸⁾。一方、炎症細胞には GLUT-1 あるいは-3 が存在し、これらを通して¹⁸F-FDG が細胞内に取り込まれる。長時間の絶食と前日の炭水化物制限食が GLUT-4 を介した¹⁸F-

FDG の心筋細胞内への取り込みを抑制する。プレドニン開始後数カ月すると⁶⁷Ga の異常集積は完全に消失するが、¹⁸F-FDG の場合は異常集積が残存し、治療開始後早期にはむしろ集積が増強してみえる場合も経験する。ステロイドが GLUT-4 を介した¹⁸F-FDG の心筋細胞内への取り込みに関与している可能性を示唆する報告もある³⁹⁾。いずれにせよ、免疫抑制療法を強化するのかどうかに関わる大切な情報であることから、プレドニン投与後の適切な¹⁸F-FDG PET 評価時期について検討が必要である。

V 診断ガイドラインの変遷と欧米の考え方

1992年に平賀，関口らを中心に初めて作成された診断の手引きは⁹⁾，心臓から生検あるいは剖検で肉芽腫が得られた症例の臨床像を検討し作成された。どこかの臓器や組織で類上皮肉芽腫を証明することが必要条

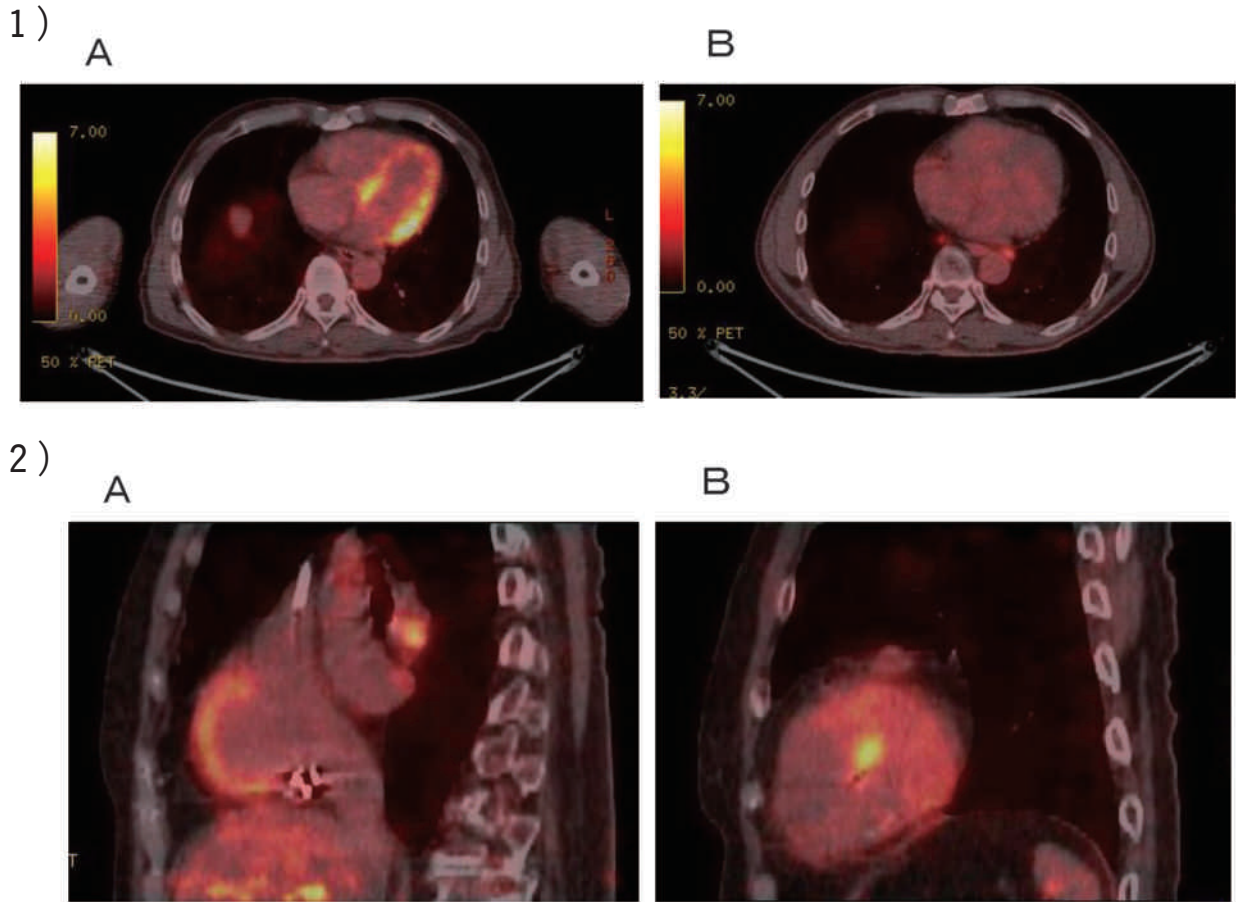


図5 ^{18}F -FDG PET による生理的集積

- 1) 肺サルコイドーシスで心電図、心エコーに異常はない。
 A：通常の癌と同じプロトコールで撮像すると、心基部より強く ^{18}F -FDG の集積がみられた。
 B：18時間の絶食と前日の炭水化物制限食で再検したところ心臓への集積は消失。
- 2) 永続性心房細動の症例
 A：右房壁への集積 B：乳頭筋への集積

件であったため、心サ症に特徴的な臨床所見が複数認められても心サ症と診断できなかった。さらに、心電図所見にST-T変化や左室肥大など非特異的な徴候が盛り込まれていたため、サ症に合併した高血圧性心臓病や肥大型心筋症が心サ症と診断されてしまうなど、特異性にも問題が指摘された。2006年に森本らを中心に改訂された診断の手引きでは⁴⁰⁾、病理組織学的なしばりを廃止し、心サ症に高頻度または特異的に認められる所見を主徴候として重みづけをし、造影MRIの遅延造影所見を副徴候として盛り込んだ。 ^{18}F -FDG PETやMRIなど画像診断の進歩を受けて現在3回目の改訂中であるが、日本循環器学会を中心に治療も含めた診療ガイドラインとして近日中に正式に発表される。この作成過程で、2014年10月に厚生労働省から告示された難病の患者に対する医療等に関する法律に

より、難病は56疾患から300疾患を超え重症度分類を加味した認定基準が義務付けられた。そのため診断の手引きだけが重症度分類とともに日本サルコイドーシス学会との協力で2015年に作成された⁴¹⁾。表1に示したように、遅延造影所見が副徴候から主徴候に格上され、2012年に保険収載された ^{18}F -FDG PETが主徴候として採用された。心サ症と診断されステロイド治療が行われれば、重症度はⅢ以上となり助成対象となる。

最近、欧米でもWASOG (World Association for Sarcoidosis and Other Granulomatous Disorders)⁴²⁾やHRS (Heart Rhythm Society)⁴³⁾などからstatementとして述べられている。これらの中では、診断のためにはどこかの臓器や組織で類上皮肉芽腫を証明することが前提条件となっており、MRIや ^{18}F -FDG PETなどの画像ガイド下やElectro-anatomical

表1 サルコイドーシスの診断と心臓病変を強く示唆する所見⁴⁰⁾

A：診断基準

【組織診断群】全身のいずれかの臓器で壊死を伴わない類上皮細胞肉芽腫が陽性であり、かつ、既知の原因の肉芽腫および局所サルコイド反応を除外できているもの。ただし、特徴的な検査所見および全身の臓器病変を十分検討することが必要である。

【臨床診断群】類上皮細胞肉芽腫病変は証明されていないが、呼吸器、眼、心臓の3臓器中の2臓器以上において本症を強く示唆する臨床所見を認め、かつ、特徴的な検査所見の5項目中2項目以上が陽性のもの。

*特徴的な検査所見：1) 両側肺門リンパ節腫脹 2) 血清アンジオテンシン変換酵素 (ACE) 活性高値または血清リゾチーム値高値 3) 血清可溶性インターロイキン-2受容体 (sIL-2R) 高値 4) Gallium-67 citrate シンチグラムまたは fluorine-18 fluorodeoxyglucose PET における著明な集積所見 5) 気管支肺泡洗浄検査でリンパ球比率上昇, CD4/CD8比が3.5を超える上昇

B：心臓病変を強く示唆する臨床所見

主徴候：(a) 高度房室ブロック (完全房室ブロックを含む) または持続性心室頻拍 (b) 心室中隔基部の菲薄化または心室壁の形態異常 (心室瘤, 心室中隔基部以外の菲薄化, 心室壁肥厚) (c) 左室収縮不全 (左室駆出率50%未満) または局所的心室壁運動異常 (d) Gallium-67 citrate シンチグラムまたは fluorine-18 fluorodeoxyglucose PET での心臓への異常集積 (e) Gadolinium 造影 MRI における心筋の遅延造影所見

副徴候：(a) 心電図で心室性不整脈 (非持続性心室頻拍, 多源性あるいは頻発する心室期外収縮), 脚ブロック, 軸偏位, 異常Q波のいずれかの所見 (b) 心筋血流シンチグラムにおける局所欠損 (c) 心内膜心筋生検：単核細胞浸潤および中等度以上の心筋間質の線維化

* 1) 主徴候5項目中2項目以上が陽性の場合, または 2) 主徴候5項目中1項目が陽性で, 副徴候3項目中2項目以上が陽性の場合には心臓病変を強く示唆する臨床所見とする。

付記：1) 虚血性心疾患と鑑別が必要な場合は, 冠動脈検査 (冠動脈造影, 冠動脈CTあるいは心臓MRI) を施行する。2) 心臓以外の臓器でサルコイドーシスと診断後, 数年を経て心臓病変が明らかになる場合がある。そのため定期的に心電図, 心エコー検査を行い, 経過を観察する必要がある。3) 心臓限局性サルコイドーシスが存在する。4) 乾酪壊死を伴わない類上皮細胞肉芽腫が, 心内膜心筋生検で観察される症例は必ずしも多くない。従って, 複数のサンプルを採取することが望ましい。5) Fluorine-18 fluorodeoxyglucose PET は, 非特異的 (生理的) に心筋に集積することがあるので撮像条件に注意が必要である。

Voltage Mapping を用いた心内膜心筋生検など, その陽性率を向上させる試みが行われている。一方, 本邦では臨床診断も許容される方向へと診断の手引きが改訂されてきたが, 皮肉なことに1992年に作成された診断の手引き⁵⁾は HRS でも引用されており, 長らく本症診断のためのゴールドスタンダードとして評価されていた。

VI 心臓限局性サルコイドーシス (isolated cardiac sarcoidosis)

心サ症と診断される過程には, ①他臓器 (肺, 皮膚, 眼など) でサ症と診断されている症例の経過観察

中に心サ症と診断される場合と②心病変 (原因不明の心不全, 心筋症, 不整脈など) を初発とし検索してゆく中でサ症の診断に至る場合とがある¹⁹⁾。②の場合は, 肺, 眼, 皮膚など全身的検索を行い, かつサ症に特徴的な検査所見を検討し, サ症の診断をつけることが重要で, 前斜角筋などのリンパ節生検も考慮すべきである。中高年女性の完全房室ブロック, 心室中隔基部の菲薄化, 壁菲薄化と肥厚の混在や局所的な心室瘤, ⁶⁷Ga や¹⁸F-FDG の心筋への異常集積など, 心臓については特徴的な所見が幾つかそろっているにもかかわらず, 心臓以外の病変を十分検索してもサ症が捉えられず確定診断に至らない心臓限局性サルコイドーシ

スと思われる症例をしばしば経験していた⁴⁴⁾。サ症の諸臓器における病変の発現には時間的空間的多様性があるためと考えられる。IsobeとTezuka⁴⁵⁾は1) 病変が心臓に初発し、まだ他臓器に波及していない場合、2) 真に心臓のみに発症する病型の存在、および3) 心臓以外に病変があっても炎症の程度が軽く臨床的に検出できない場合などの可能性をあげている。この、心臓限局性サルコイドーシスに対する考え方も欧米と本邦では大きく異なっている。Kandolinら⁴⁶⁾は心内膜心筋生検で肉芽腫の得られた症例のみならず、縦隔リンパ節から肉芽腫が確認された症例も心臓限局性サルコイドーシスとして報告しているが、本邦ではリンパ節も1臓器と考えることからこれらは本邦の定義にはあてはまらない。Tezukaら⁴⁷⁾は2006年の診断基準を用い、眼科的、皮膚科的検索や胸部CT、全身Gaシンチあるいは¹⁸F-FDG PETなどを検討し臨床的に心臓限局性サルコイドーシスを診断、心外病変を有する症例と臨床的特徴に差異はなかったと報告した。心内膜心筋生検などで心筋より肉芽腫が捉えられた場合は巨細胞性心筋炎との鑑別が問題となる⁴⁸⁾。本邦では、臨床的に心臓限局性サルコイドーシスと診断可能な診断指針が検討中であるが、拡張型心筋症や拡張相肥大大型心筋症との鑑別のため、現時点では心臓への⁶⁷Gaあるいは¹⁸F-FDGの異常集積が必須と考えられる。この場合も慢性心筋炎との鑑別は難しい。

Ⅶ 治療の原則と課題

2003年に心サ症に対する治療指針が作成された⁴⁹⁾。薬物治療の基本は、副腎皮質ステロイドホルモンを中心とした免疫抑制薬による炎症の抑制であり、高度房室ブロック、心室性不整脈、心機能低下症例などがステロイドの適応となる。高度房室ブロックや致死的心室性不整脈に対するペースメーカー治療や心不全に対する薬物治療が必要になる症例も多い。

A 免疫抑制療法

炎症の抑制を目的に行われるfirst-lineの免疫抑制薬としてステロイドが用いられる⁵⁰⁾。我々が行った後向きが多施設共同研究では、初期投与量30 mg/日と40 mg/日以上の高容量で予後に差はみられなかった⁹⁾。一般的に初期投与量はプレドニゾン換算で30 mg/日(0.5mg/kg/日)、または、隔日で60 mg/日(1.0 mg/kg/隔日)を4週間で開始するが、心病変の活動性が高く進行が早い症例には初期量を高く設定し、パルス療法が試みられることもある。心病変における炎

症活動性を正確に評価できる簡便なマーカーや画像診断がなかったため¹⁵⁾、ステロイドの減量方法、維持量などについても確立したプロトコールは存在せず、臨床経過を総合的に判断しながら2～4週間毎に減量し5～10 mg/日で維持している。高感度トロポニン⁵¹⁾や末梢血単球表面マーカー⁵²⁾などの有用性が¹⁸F-FDG PETとの対比において報告されているが、¹⁸F-FDG PETの異常所見について統一された見解がないなど結果に限界もある。⁶⁷Gaや¹⁸F-FDGの心筋への集積とは無関係に本症の診断が得られた場合はステロイドを開始した方がよいとする報告がある⁵³⁾。しかしながら、この報告は後向きの研究であり、プレドニンを投与されなかった症例は進行例であった可能性がある。一般に、心機能が良好な状態でステロイドが開始された症例は、心機能が低下してから開始された症例に比べ予後は良好である⁹⁾⁵⁴⁾。一方で、完全右脚ブロックなど心電図異常のみの症例や軽度の遅延造影のみみられる症例など、非常に軽微な症例にステロイドを開始すべきかどうか迷うこともあるが、我々は¹⁸F-FDGの心筋への異常集積のない症例は注意深く経過観察することにしていく。心機能の高度に低下した症例ではステロイドの効果は乏しいと考えられているが、最近のKandolinら⁵⁵⁾の報告では、むしろ心機能の低下した症例で左室駆出率の改善がみられており、低心機能の症例に対してもステロイドの投与は考慮すべきである。ステロイドを中止可能な症例も存在する可能性があるが、現時点では維持量を長期にわたって継続することが多い。

ステロイドの効果が不十分な症例やステロイドが副作用で増量できない症例に、単独あるいはステロイドとの併用で主として心外病変に様々な免疫抑制薬が用いられてきたが(表2)、心病変に対しては症例報告が散見される程度である⁵⁶⁾。日本では少量のMethotrexate(MTX)を用いることが多く、steroid sparing effectや副作用軽減に有用な可能性がある⁵⁷⁾。白血球減少、肝機能障害、間質性肺炎などの副作用に注意が必要である。投与量は本邦では週1回5～7.5 mg投与されることが多い⁵⁷⁾。心病変に対して、はじめからプレドニンとMTXを併用した方がプレドニン単独より心機能が保持されたとの報告がある⁵⁸⁾。最近、抗TNF- α 抗体Infliximab(インフリキシマブ)が心臓サルコイドーシスに対しても効果が認められたとする症例報告がある⁵⁹⁾。

B 不整脈治療

表2 サルコイドーシスで使用されたステロイド以外の免疫抑制薬と代表的文献

<u>Cyclophosphamide</u>	Chest 94 : 202-203, 1988.
<u>Cyclosporine</u>	Am J Respir Crit Care Med 156 : 1371-1376, 1997.
<u>Azathioprine</u>	Eur Respir J 14 : 1117-1122, 1999.
<u>Methotrexate</u>	Thorax 54 : 742-746, 1999.
<u>Thalidomide</u>	J Am Acad Dermatol 32 : 866-869, 1995.
<u>Chloroquine</u>	Am J Respir Crit Care Med 160 : 192-197, 1999.
<u>Pentoxifylline</u>	Am J Respir Crit Care Med 155 : 1665-1669, 1997.
<u>Mycophenolate Mofetil</u>	Respiration 86 : 376-83, 2013.
<u>Infliximab</u>	Respir Med. 2014 108 : 189-194, 2014.

* 下線は心病変に対して使用した報告も存在する薬剤

徐脈性不整脈や致死的心室性不整脈による突然死予防のためのペースメーカー治療が主体となる⁴³⁾⁵⁶⁾。心室性不整脈に対して薬物としてはアミオダロンがしばしば用いられ、カテーテルアブレーションも選択枝となりうるが、不整脈基質が多数あり成功率は必ずしも満足のゆくものではなく再発も多いため⁶⁰⁾、突然死予防には植え込み型除細動器 (Implantable cardioverter defibrillator ; ICD) が有用である⁴³⁾⁵⁶⁾⁶¹⁾。ICDの適応決定に、電気生理学的検査が有用とされる²⁴⁾。欧米では、高度房室ブロックなどでペースメーカーの適応がある場合、心サ症ではICDが許容されている⁴³⁾。しかしながら、本邦では低心機能例に対してはICDを考慮し、心機能が保たれた症例では電気生理学的検査などを施行し慎重に適応を検討する。Takayaら⁶²⁾は房室ブロックで発症した心サ症患者の致死的不整脈発生頻度は心室頻拍や心不全で発症した患者と同等であると報告しており、今後さらなる検討が必要である。

C 心不全治療

本症においても、Evidenced based medicine (EBM) に基づいた慢性心不全治療が行われる。薬物抵抗例に対して心室再同期療法 (cardiac resynchronization therapy ; CRT) やICD付きCRT-D (CRT with defibrillator) も適応となるが、心サ症は右脚ブロックの頻度が圧倒的に高く、CRT-Dの効果に関するまとまった報告はない。以前にペースメーカーを挿入され心不全症状があり低心機能の症例では、心室頻拍がなくとも、ジェネレータ交換時にCRT-Dへのアップグレードが考慮される。本症では、乳頭筋への浸潤²²⁾、tethering、左室拡大などにより僧帽弁閉鎖不全が心不全増悪因子となることがあり手術適応を検討すべきである。治療抵抗性心不全となった症例では、心外病変をチェックしたうえで心臓移植の適応も検討される

が再発の報告もある⁶³⁾。

VIII 予後の変遷

本症における予後規定因子の報告は少ない。Ardehaliら⁶⁴⁾は心筋疾患1235例の心筋生検を検討し、28例が心サ症と診断されたが、8例の肉芽腫陽性群では陰性群に比し、予後が不良である傾向を示したと報告している。このことは、急速に進行する広範な心筋病変が存在すると肉芽腫がとらえられる頻度が増すことを示唆している。本邦で1980~1990年代のステロイド治療が行われた症例の検討から、心不全の重症度、左室リモデリングの程度 (左室拡張期径)、持続性心室頻拍の存在が生命予後を規定する独立危険因子であることが明らかになった⁹⁾。この中で、左室駆出率50%以上の症例で5年生存率は89%と良好であったのに対し、50%未満の症例では59%と不良であった。この検討は、まだ本邦で十分ICDが普及していない時代の結果であり、1998年以降に診断されステロイド治療が行われた症例の予後を対比したところ、左室駆出率50%未満の症例でも87%と明らかに改善がみられている (表3)⁶⁵⁾。β遮断薬などの神経体液性因子を標的とした慢性心不全治療の確立や突然死予防におけるICDの普及、さらに免疫抑制療法の工夫 (MTXの追加投与など) などが心サ症の予後改善に関わっている可能性がある。

おわりに

心サ症の診断と治療を中心に解説した。25年以上この疾患の診療にたずさわってきたが、MRIや¹⁸F-FDG PETの心臓領域へ導入が本症の診断や治療体系を大きく変えてきた。とはいえ、これらのモダリティもオールマイティーではなく、弱点や問題点も指摘さ

表3 ステロイド治療を行った症例の生存率

1997年以前の症例 (n=75)			
	1年	3年	5年
左室駆出率 ≥50 %	95 %	92 %	89 %
左室駆出率 <50 %	86 %	71 %	59 %
全体	92 %	82 %	75 %
1998年以降の症例 (n=26)			
	1年	3年	5年
左室駆出率 ≥50 %	100 %	100 %	100 %
左室駆出率 <50 %	93 %	87 %	87 %
全体	95 %	92 %	92 %

れている。診断指針に関しては欧米と本邦では方向性が異なることを示したが、よく考えてみるとサ症の定義は病理組織学的なものであり、いくら臨床的診断を可能とした本邦の診断指針であっても病理学的診断をおろそかにしてはならない。心サ症の炎症活動性を評価可能なマーカーの確立は、免疫抑制療法の効果を最大限に、副作用を最小限にするため急務であり、病因の解明は本症の治療体系を変えるかもしれない。今後

は、日本全国の症例を前向きに登録しこれらを明らかにすべきと考える。

謝 辞

本症の診療に携わるきっかけを作っていただき、ご指導いただいた元信州大学第一内科教授関口守衛先生と、信州大学循環器内科および関連施設の諸先生方に深謝申し上げます。

文 献

- 1) Lannuzzi MC, Rybicki BA, Teirstein AS: Sarcoidosis. *N Engl J Med* 357: 2153-2165, 2007
- 2) Bernstein M, Konzlemann FW, Sidlick DW: Boeck's sarcoid report of a case with visceral involvement. *Arch Int Med* 44: 721-734, 1927
- 3) Matsui Y, Iwai K, Tachibana T, Fruie T, Shigematsu N, Izumi T, Homma AH, Mikami R, Hongo O, Hiraga Y, Yamamoto M: Clinicopathological study of fatal myocardial sarcoidosis. *Ann N Y Acad Sci* 278: 455-469, 1976
- 4) Silverman KJ, Hutchins GM, Bulkley BH: Cardiac sarcoid: a clinicopathologic study of 84 unselected patients with systemic sarcoidosis. *Circulation* 58: 1204-1211, 1978
- 5) 平賀洋明, 岩井和郎, 廣江道昭, 高田利勝, 大森文夫, 矢崎善一, 関口守衛: 心臓サルコイドーシス診断の手引き-1992-作成の経過について. 厚生省特定疾患びまん性肺疾患調査研究班平成4年度報告書. pp 23-24, 1993
- 6) Statement on sarcoidosis. Joint Statement of the American Thoracic Society (ATS), the European Respiratory Society (ERS) and the World Association of Sarcoidosis and Other Granulomatous Disorders (WASOG) adopted by the ATS Board of Directors and by the ERS Executive Committee, February 1999. *Am J Respir Crit Care Med* 160: 736-755, 1999
- 7) Iwai K, Tachibana T, Takemura T, Matsui Y, Kitaichi M, Kawabata Y: Pathological studies on sarcoidosis autopsy: I. Epidemiological features of 320 cases in Japan. *Acta Pathol Jpn* 43: 372-376, 1993
- 8) Yamaguchi T: Epidemiology and racial differences of sarcoidosis. *Respir Med* 3: 1-8, 2003
- 9) Yazaki Y, Isobe M, Hiroe M, Morimoto S, Hiramitsu S, Nakano T, Izumi T, Sekiguchi M: Prognostic determinants of long-term survival in Japanese patients with cardiac sarcoidosis treated with corticosteroids. *Am J Cardiol* 88: 1006-1010, 2001
- 10) The ACCESS Research group: Familial aggregation of sarcoidosis. a case-control etiologic study of sarcoidosis (ACCESS). *Am J Respir Crit Care Med* 164: 2085-2091, 2001

- 11) Newman LS : Metals that cause sarcoidosis. *Semin Respir Infect* 13 : 212-220, 1998
- 12) Hance AJ : The role of mycobacteria in the pathogenesis of sarcoidosis. *Semin Respir Infect* 13 : 197-205, 1998
- 13) Ishige I, Usui Y, Takemura T, Eishi Y : Quantitative PCR of mycobacterial and propionibacterial DNA in lymph nodes of Japanese patients with sarcoidosis. *Lancet* 354 : 120-123, 1999
- 14) Rybicki BA, Sinha R, Iyengar S, Gray-McGuire C, Elston RC, Iannuzzi MC : Genetic linkage analysis of sarcoidosis phenotypes : the Sarcoidosis Genetic Analysis (SAGA) study. *Genes Immun* 8 : 379-386, 2007
- 15) Yazaki Y : How should we evaluate the activity of myocardial inflammation and guide corticosteroid treatment in patients with cardiac sarcoidosis? *Circ J* 79 : 1450-1452, 2015
- 16) Agostini C, Adami F, Semenzato G : New pathogenetic insights into the sarcoid granuloma. *Curr Opin Rheumatol* 12 : 71-76, 2000
- 17) Zissel G, Prasse A, Müller-Quernheim J : Sarcoidosis -- immunopathogenetic concepts. *Semin Respir Crit Care Med* 28 : 3-14, 2007
- 18) Prasse A, Pechkovsky DV, Toews GB, Jungraithmayr W, Kollert F, Goldmann T, Vollmer E, Quernheim JM, Zissel G : A vicious circle of alveolar macrophages and fibroblasts perpetuates pulmonary fibrosis via CCL18. *Am J Respir Crit Care Med* 173 : 781-792, 2006
- 19) 矢崎善一 : マルチモダリティ時代の心サルコイドーシス診断. *心臓* 47 : 1046-1049, 2015
- 20) Yazaki Y, Isobe M, Hiramitsu S, Morimoto S, Hiroe M, Omichi O, Nakano T, Saeki M, Izumi T, Sekiguchi M : Comparison of clinical features and prognosis of cardiac sarcoidosis and idiopathic dilated cardiomyopathy. *Am J Cardiol* 82 : 537-541, 1998
- 21) Yazaki Y, Isobe M, Hayasaka M, Tanaka M, Fujii T, Sekiguchi M : Cardiac sarcoidosis mimicking hypertrophic cardiomyopathy : clinical utility of radionuclide imaging for differential diagnosis. *Jpn Circ J* 62 : 465-468, 1998
- 22) Desai MY, Fallert MA : Rapidly progressing congestive heart failure due to cardiac sarcoidosis involving papillary muscles : a case report and brief review of the literature. *Cardiol Rev* 11 : 163-168, 2003
- 23) Sueyoshi E, Sakamoto I, Uetani M : Myocardial delayed contrast-enhanced MRI : relationships between various enhancing patterns and myocardial diseases. *Br J Radiol* 82 : 691, 2009
- 24) Smedema JP, Snoep G, van Kroonenburgh MP, van Geuns RJ, Dassen WR, Gorgels AP, Crijns HJ : Evaluation of the accuracy of gadolinium-enhanced cardiovascular resonance in the diagnosis of cardiac sarcoidosis. Evaluation of the accuracy of gadolinium-enhanced cardiovascular magnetic resonance in the diagnosis of cardiac sarcoidosis. *J Am Coll Cardiol* 45 : 1683-1690, 2005
- 25) Patel MR, Cawley PJ, Heitner JF, Klem L, Parker MA, Jaroudi WA, Meine TJ, White JB, Elliott MD, Kim HW, Judd RM, Kim RJ : Detection of Myocardial Damage in Patients with Sarcoidosis. *Circulation* 120 : 1969-1977, 2009
- 26) Klamer CM : The role of CMR in cardiomyopathies. *J Nucl Med* 56 : 39S-45S, 2015
- 27) Clowser ED, Ono C, Tran T, He X, Raman SV : Improved detection of cardiac sarcoidosis using magnetic resonance with myocardial T2 mapping. *Am J Respir Crit Care Med* 189 : 109-112, 2014
- 28) Momose M, Kadoya M, Koshikawa M, Matsushita T, Yamada A : Usefulness of 67Ga SPECT and integrated low-dose CT scanning (SPECT/CT) in the diagnosis of cardiac sarcoidosis. *Ann Nucl Med* 21 : 545-551, 2007
- 29) Yamagishi H, Shirai N, Takagi M, Yoshiyama M, Akioka K, Takeuchi K, Yoshikawa J : Identification of cardiac sarcoidosis with (13)N-NH(3)/(18)F-FDG PET. *J Nucl Med* 44 : 1030-1036, 2003
- 30) Okumura W, Iwasaki T, Toyama T, Iso T, Arai M, Oriuchi N, Endo K, Yokoyama T, Suzuki T, Kurabayashi M : Usefulness of fasting ¹⁸F-FDG PET in identification of cardiac sarcoidosis. *J Nucl Med* 45 : 1989-1998, 2004
- 31) Ishimaru S, Tsujino I, Takei T, Tsukamoto E, Sakaue S, Kamigaki M, Ito N, Ohira H, Ikeda D, Tamaki N, Nishimura M : Focal uptake on 18F-fluoro-2-deoxyglucose positron emission tomography images indicates cardiac involvement of sarcoidosis. *Eur Heart J* 26 : 1538-1543, 2005
- 32) Mehta D, Lubitz SA, Frankel Z, Wisnivesky JP, Einstein AJ, Goldman M, Machac J, Teirstein A : Cardiac

- involvement in patients with sarcoidosis: diagnostic and prognostic value of outpatient clinic. *Chest* 133: 1426-1435, 2008
- 33) Tahara N, Tahara A, Nitta Y, Kodama M, Mizoguchi M, Kaida H, Baba K, Ishibashi M, Hayabuchi N, Narula J, Imaizumi T: Heterogeneous myocardial FDG uptake and the disease activity in cardiac sarcoidosis. *J Am Coll Cardiol Cardiovasc Imaging* 3: 1219-1228, 2010
 - 34) 心臓サルコイドーシス FDG PET 診断に関する委員会 (心臓核医学会): 心臓サルコイドーシスに対する¹⁸F-FDG PET 検査の手引き. *日本心臓核医学会誌* 15: 35-47, 2013
 - 35) Morooka M, Moroi M, Uno K, Ito K, Wu J, Nakagawa T, Kubota K, Minamimoto R, Miyata Y, Okasaki M, Okazaki O, Yamada Y, Yamaguchi T, Hiroe M: Long fasting is effective in inhibiting physiological myocardial ¹⁸F-FDG uptake and for evaluating active lesions of cardiac sarcoidosis. *EJNMMI Res* 4: 1-11, 2014
 - 36) Inglese E, Leva L, Matheoud R, Sacchetti G, Secco C, Gandolfo P, Brambilla M, Sambuceti G: Spatial and temporal heterogeneity of regional myocardial uptake in patients without heart disease under fasting conditions on repeated whole-body ¹⁸F-FDG PET/CT. *J Nucl Med* 48: 1662-1669, 2007
 - 37) Ito K, Okazaki O, Morooka M, Kubota K, Minamimoto R, Hiroe M: Visual findings of ¹⁸F-fluorodeoxyglucose positron emission tomography/computed in patients with cardiac sarcoidosis. *Intern Med* 53: 2041-2049, 2014
 - 38) Miyagawa M, Yokoyama R, Nishiyama Y, Ogimoto A, Higaki J, Mochizuki T: Positron emission tomography-computed tomography for imaging of inflammatory cardiovascular diseases- sarcoidosis, large-vessel arteritis, and atherosclerosis-. *Circ J* 78: 1302-1310, 2014
 - 39) Ohira H, Tsujino I, Yoshinaga K: ¹⁸F-fluoro-2-deoxyglucose positron emission tomography in cardiac sarcoidosis. *Eur J Nucl Med Mol Imaging* 38: 1773-1783, 2011
 - 40) 森本紳一郎, 矢崎善一, 土田哲人, 寺崎文生, 中谷 敏, 廣江道昭, 和泉 徹: 心臓サルコイドーシス診断手引き. *心臓* 48: 1162-1169, 2011
 - 41) 四十坊典晴, 山口哲生: 我が国におけるサルコイドーシスの診断基準と重症度分類. *日サ会誌* 35: 3-8, 2015
 - 42) The WASOG Sarcoidosis Organ Assessment Instrument Investigators: The WASOG Sarcoidosis Organ Assessment Instrument: an update of a previous clinical tool. *Sarcoidosis Vasc Diff Lung Dis* 31: 19-27, 2014
 - 43) HRS Expert Consensus Statement on the Diagnosis and Management of Arrhythmias Associated With Cardiac Sarcoidosis. *Heart Rhythm* 11: 1304-1323, 2014
 - 44) Yazaki Y: The diagnostic dilemma of isolated cardiac sarcoidosis. *Intern Med* 52: 1-2, 2013
 - 45) Isobe M, Tezuka D: Isolated cardiac sarcoidosis: clinical characteristics, diagnosis and treatment. *Int J Cardiol* 182: 132-140, 2015
 - 46) Kandolin R, Lehtonen J, Graner M, Schildt J, Salmenkivi K, Kivisto SM, Kupari M: Diagnosing isolated cardiac sarcoidosis. *J Int Med* 270: 461-468, 2011
 - 47) Tezuka D, Terashima M, Kato Y, Toriihara A, Hirasawa K, Sasaoka T, Yoshikawa S, Maejima Y, Ashikaga T, Suzuki J, Hirano K, Isobe M: Clinical characteristics of definite or suspected isolated cardiac sarcoidosis: application of cardiac magnetic resonance imaging and ¹⁸F-Fluoro-2-deoxyglucose positron-emission tomography/ computerized tomography. *J Cardiac Failure* 21: 313-322, 2015
 - 48) Okura Y, Dec GW, Hare JM, Kodama M, Berry GJ, Tazelaar HD, Bailey KR, Cooper LT: A clinical and histopathologic comparison of cardiac sarcoidosis and idiopathic giant cell myocarditis. *J Am Coll Cardiol* 41: 322-329, 2003
 - 49) 日本サルコイドーシス/肉芽腫性疾患学会サルコイドーシス治療に関する見解-2003. *日サ会誌* 23: 105-114, 2003
 - 50) Grutters JC, van den Bosch JM: Corticosteroid treatment in sarcoidosis. *Eur Respir J* 28: 627-636, 2006
 - 51) Kandolin R, Lehtonen J, Airaksinen J, Vihinen T, Miettinen H, Kaikkonen K, Haataja P, Kerola T, Kupari M: Usefulness of Cardiac Troponins as Markers of Early Treatment Response in Cardiac Sarcoidosis. *Am J Cardiol* 116: 960-964, 2015

- 52) Orii M, Imanishi T, Teraguchi I, Nishiguchi T, Shiono Y, Yamano T, Ino Y, Hirata K, Kubo T, Tanaka A, Akasaka T : Circulating CD14+ +CD16+ Monocyte Subsets as a Surrogate Marker of the Therapeutic Effect of Corticosteroid Therapy in Patients With Cardiac Sarcoidosis. *Circ J* 79 : 1585-1592, 2015
- 53) Chiu CZ, Nakatani S, Zhang G, Tachibana T, Ohmori F, Yamagishi M, Kitakaze M, Tomoike H, Miyatake K : Prevention of left ventricular remodeling by long-term corticosteroid therapy in patients with cardiac sarcoidosis. *Am J Cardiol* 95 : 143-146, 2005
- 54) Nagai T, Nagano N, Sugano Y, Asaumi Y, Aiba T, Kanzaki H, Kusano K, Noguchi T, Yasuda S, Ogawa H, Anzai T : Effect of corticosteroid therapy on long-term clinical outcome and left ventricular function in patients with cardiac sarcoidosis. *Circ J* 79 : 1593-1600, 2015
- 55) Kandolin R, Lehtonen J, Airaksinen J, Vihinen T, Miettinen H, Ylitalo K, Kaikkonen K, Tuohinen S, Haataja P, Kerola T, Kokkonen J, Pelkonen M, Pietilä-Effati P, Utrianen S, Kupari M : Cardiac sarcoidosis : epidemiology, characteristics, and outcome over 25 years in a nationwide study. *Circulation* 131 : 624-634, 2015
- 56) Bussinguer M, Danielian A, Sharma OP : Cardiac Sarcoidosis : Diagnosis and Management. *Curr Treat Options Cardiovasc Med* 14 : 652-664, 2012
- 57) Isshiki T, Yamaguchi T, Yamada Y, Maemura K, Makita K, Takeshima H, Hirasawa Y, Yamaguchi Y, Hosoki K, Suzuki M, Kono C, Terada J, Tatsumi K : Usefulness of low-dose methotrexate monotherapy for treating sarcoidosis. *Intern Med* 52 : 2727-2732, 2013
- 58) Nagai S, Yokomatsu T, Tanizawa K, Ikezoe K, Handa T, Ito Y, Ogino S, Izumi T : Treatment with methotrexate and low-dose corticosteroids in sarcoidosis patients with cardiac lesions. *Intern Med* 53 : 427-433, 2014
- 59) Barnabe C, McMeekin J, Howarth A, Martin L : Successful treatment of cardiac sarcoidosis with Infliximab. *J Rheumatol* 35 : 1686-1687, 2008
- 60) Naruse Y, Sekiguchi Y, Nogami A, Okada H, Yamauchi Y, Machino T, Kuroki K, Ito Y, Yamasaki H, Igarashi M, Tada H, Nitta J, Xu D, Sato A, Aonuma K : Systematic treatment approach to ventricular tachycardia in cardiac sarcoidosis. *Circ Arrhythm Electrophysiol* 7 : 407-413, 2014
- 61) Mehta D, Mori N, Goldbarg SH, Lubitz S, Wisnivesky JP, Teirstein A : Primary prevention of sudden cardiac death in silent cardiac sarcoidosis : role of programmed ventricular stimulation. *Circ Arrhythm Electrophysiol* 4 : 43-48, 2011
- 62) Takaya Y, Kusano KF, Nakamura K, Ito H : Outcomes in patients with high-degree atrioventricular block as the initial manifestation of cardiac sarcoidosis. *Am J Cardiol* 115 : 505-509, 2015
- 63) Akashi H, Kato T, Takayama H, Naka Y, Farr M, Mancini D, Shulze PC : Outcome of patients with cardiac sarcoidosis undergoing cardiac transplantation-single center retrospective analysis. *J Cardiol* 60 : 407-410, 2012
- 64) Ardehali H, Howard DL, Hariri A, Qasim A, Hare JM, Baughman KL, Kasper EK : A positive endomyocardial biopsy result for sarcoid is associated with poor prognosis in patients with initially unexplained cardiomyopathy. *Am Heart J* 150 : 459-463, 2005
- 65) Yazaki Y, Tsuchiya T, Yanagisawa T, Ogiwara M, Kimura H, Horigome M, Mawatari E, Ikei H, Hongo M, Ikeda U : Impact of modified immunosuppression and neurohumoral blockade on prevention of ventricular remodeling and improved clinical outcome in patients with cardiac sarcoidosis. *The European Society of Cardiology 2014 (Abstract)*

(H 28. 8. 17 受稿)