

腹腔鏡下虫垂切除術を施行した虫垂杯細胞型カルチノイドの1例

中村大輔* 荒居琢磨 秋田眞吾
飯沼伸佳 野竹剛 三輪史郎
岡谷市民病院外科

A Case of Goblet Cell Carcinoid of the Appendix Removed by a Laparoscopic Appendectomy

Daisuke NAKAMURA, Takuma ARAI, Shingo AKITA
Nobuyoshi INUMA, Tsuyoshi NOTAKE and Shiro MIWA
Department of Surgery, Okaya Citizen Hospital

A 57-year-old man was admitted to our hospital because of right lower abdominal pain. He was diagnosed as having acute appendicitis, and underwent laparoscopic appendectomy. However, the histopathological diagnosis was goblet cell carcinoid of the appendix. Since the surgical margin and lymph vascular invasion were negative, and metastasis was not observed in lymph nodes, additional surgery and postoperative adjuvant chemotherapy were not performed. There have been no signs of recurrence as of 1 year after the operation.

Goblet cell carcinoid of the appendix is rare, and only 118 cases including our case have been reported in the Japanese literature. Goblet cell carcinoid is known to be almost as malignant as adenocarcinoma, and no therapeutic guidelines or clear notion of the prognosis have been established as yet. Herein, we report a case of goblet cell carcinoid of the appendix removed by a laparoscopic appendectomy together with a review of the literature. *Shinshu Med J* 64 : 253—258, 2016

(Received for publication May 6, 2016 ; accepted in revised form June 9, 2016)

Key words : goblet cell carcinoid, the appendix, laparoscopic appendectomy

杯細胞型カルチノイド, 虫垂, 腹腔鏡下虫垂切除術

I はじめに

虫垂杯細胞型カルチノイドは、組織学的にカルチノイド類似像と腺癌類似像を併せ持つ稀な腫瘍であるが、生物学的悪性度は高く、予後不良とされている。術前診断は困難であり、多くの症例が術後の病理組織学的検査にて診断が確定している。今回われわれは、急性虫垂炎の診断で緊急腹腔鏡下虫垂切除術を施行し、術後に虫垂杯細胞型カルチノイドと診断された1例を経験した。稀な症例であると考えられたため、文献的考察を加え報告する。

II 症 例

患者：57歳、男性。

主訴：右下腹部痛。

既往歴：糖尿病，高血圧，高脂血症，アルコール性肝障害。

家族歴：特記すべき事項なし。

現病歴：2015年4月16日夜間より右下腹部痛が出現。翌日、症状の改善を認めず当院内科受診。急性虫垂炎疑いにて同日当科紹介受診となった。

現症：身長170.0 cm，体重81.0 kg，体温36.6℃，血圧179/109 mmHg，脈拍68回/分，SpO2 97% (room air)。腹部は平坦，軟でMcBurney 点に圧痛を認め，Blumberg 徴候陽性であった。

血液検査所見：WBC 9,600/ μ l と軽度上昇を認め

* 別刷請求先：中村 大輔 〒390-8621
松本市旭3-1-1 信州大学医学部外科学教室(外科学第二)
乳腺内分泌・呼吸器外科
E-mail: shu0222@shinshu-u.ac.jp

たが、CRP 0.04 mg/dl と正常範囲内であった。腫瘍マーカーはCEA 1.9 ng/ml, CA19-9 24.1 U/ml と正常範囲内であった。

腹部単純CT検査所見：虫垂は20×55 mm 大に腫大し、虫垂内腔に糞石を疑う高吸収域を認めた (Fig. 1)。虫垂周囲に明らかなリンパ節の腫大は認めなかった。

以上より急性虫垂炎の診断にて同日、緊急腹腔鏡下虫垂切除術を施行した。

手術所見：全身麻酔下、臍下部に open method にて12 mm ポートを挿入し気腹した。下腹部正中、右側腹部にそれぞれ5 mm ポートを挿入し、手術を開始した。腹腔内に腹水は認めず、虫垂は回盲部から背側に回り込むように位置し、周囲の腸間膜、後腹膜と軽度の癒着を認めた。また虫垂は硬く緊満しており、憩室を疑う複数の小隆起を認めた。虫垂に軽度の発赤は認めたが、壊死や穿孔所見は認めなかった (Fig. 2)。視野確保のために左側腹部に5 mm ポートを追加で挿入し操作を進めた。虫垂の周囲との癒着を剥離し、虫垂を根部にて切除し、虫垂切除術を終了とした。このとき、明らかなリンパ節の腫大や播種性病変は認めなかった。手術時間は145分、出血量はごく少量であった。

摘出標本肉眼所見：摘出した虫垂は約5.5 cm で、虫垂の内腔は拡張し、ゼリー状の粘液が充満していた。虫垂起始部に大きさ約2 cm の粘液性結節を認め、さらにその内部に8 mm の白色結節を認めた。また、腫瘍の遠位側に筋層を欠く多数の仮性憩室を認めた (Fig. 3)。壊死や穿孔所見は認めなかった。

病理組織学的所見：虫垂起始部の結節部分は細胞異型に乏しく、粘液が充満する杯細胞が小胞巣状、腺房状に漿膜下まで浸潤増殖する所見を認めた (Fig. 4a, b)。腫瘍径は12 mm であった。内部の白色結節部分は粘液が石灰化したものであり、明らかな腫瘍細胞は認めなかった (Fig. 5)。また、リンパ管侵襲や静脈侵襲、神経侵襲は認めず、切除断端も陰性であった。免疫染色では、Chromogranin A, Synaptophysin が陽性であった。両方とも粘液産生が乏しい集塊では50 %以上陽性であり、平均すると約10 %の陽性率であった (Fig. 4c, d)。Ki-67は1 %未満とほとんど標識されず、核分裂像は確認できなかった。以上より虫垂杯細胞型カルチノイドと診断し、大腸癌取扱い規約に準ずるとSS, ly0, v0, PN0, pPM0 (5 mm), pRM0であった。

術後経過：術後経過は良好であり、第8病日に退院となった。患者本人への十分なインフォームドコンセ

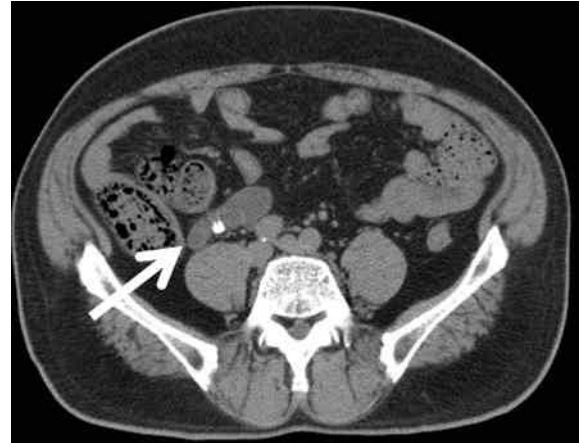

Fig. 1 腹部単純CT

虫垂は20×55 mm大に腫大し、虫垂内腔に糞石を疑う高吸収域を認めた (矢印)。

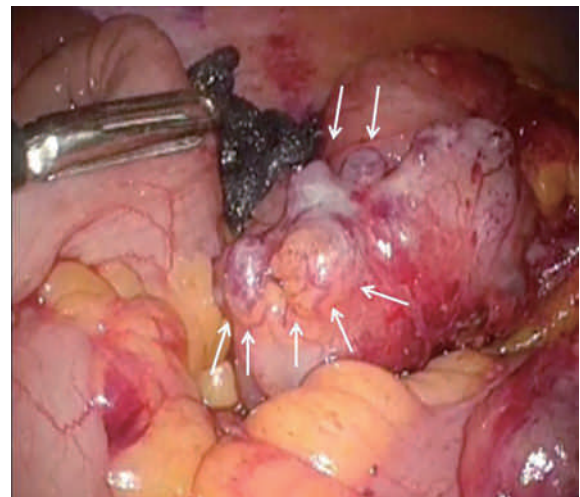


Fig. 2 術中所見

虫垂は軽度発赤を認め、硬く緊満していた。また憩室を疑う複数の小隆起を認めた (矢印)。

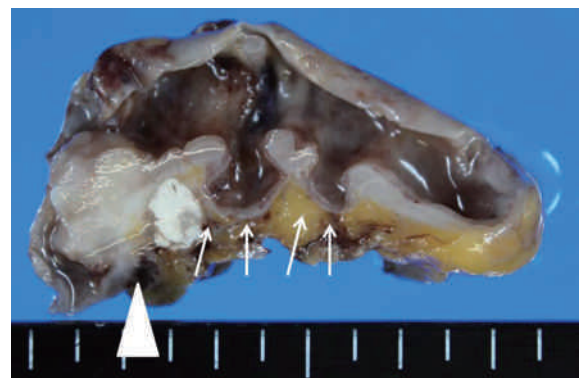


Fig. 3 摘出標本肉眼所見

虫垂内腔は軽度拡張し、ゼリー状の粘液を含んでいた。虫垂起始部に約2 cmの粘液性結節を認め、さらにその内部に8 mmの白色結節を認めた (矢頭)。腫瘍の遠位側に多数の仮性憩室を認めた (矢印)。

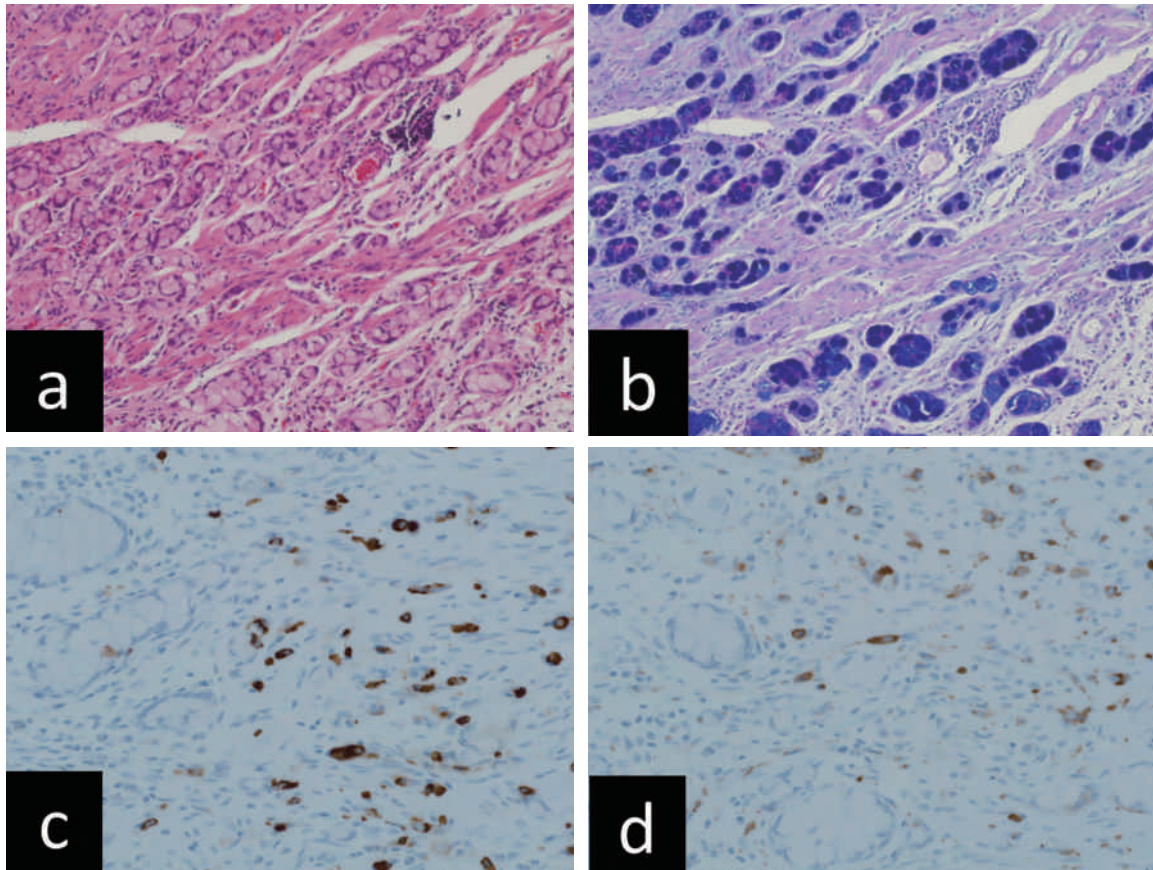


Fig. 4 腫瘍の病理組織学的所見

a, b: 粘液が充満する杯細胞が小胞巣状、腺房状に漿膜下まで浸潤増殖する所見を認めた (a: H.E. 染色, 20倍, b: Alcian blue-PAS 染色, 20倍)。

c, d: 免疫染色では, Chromogranin A, Synaptophysin が陽性であった (c: 抗 Chromogranin A 抗体 (5H7, Leica) による免疫染色, 40倍, d: 抗 Synaptophysin 抗体 (27G12, Leica) による免疫染色, 40倍)。

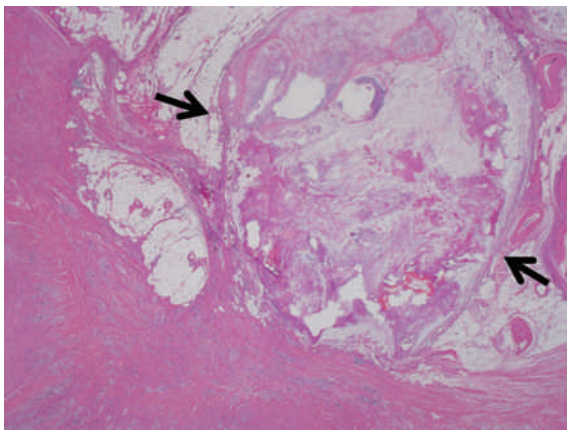


Fig. 5 白色結節部分の病理組織学的所見

白色結節部分は粘液が石灰化したものであり、腫瘍細胞は認められなかった (矢印, H.E. 染色, 1.25倍)。

ントの下、追加切除や補助化学療法は施行せず経過観察の方針としている。術後1年現在、無再発生存中である。

III 考 察

虫垂杯細胞型カルチノイドは1969年に Gagne ら¹⁾ によって粘液産生能を有し、カルチノイド類似像と腺癌類似像の両方の病理組織学的所見を呈する虫

垂腫瘍の特殊型として初めて報告され、1974年に Subbuswamy²⁾らによって虫垂杯細胞型カルチノイドと定義された。WHO 分類³⁾では、虫垂杯細胞型カルチノイドは虫垂神経内分泌腫瘍の分類に含まれるが、NET (neuroendocrine tumor) の subtype ではなく、より核分裂数や Ki-67 指数の高い MANEC (mixed adenoneuroendocrine carcinoma) に分類されている。また杯細胞型カルチノイドは他の虫垂カルチノイドと比較して、生物学的悪性度が高く予後不良なため、大腸癌取り扱い規約第 8 版⁴⁾においては癌腫として扱われるようになっている。

本邦では1981年に岩下ら⁵⁾が初めて報告しており、深田ら⁶⁾の2014年の集計に、医学中央雑誌にて「虫垂」「杯細胞型カルチノイド」をキーワードに検索した 8 例 (会議録は除く)、ならびに自験例を合わせて現在まで118例の報告がある。平均年齢は57.8歳で、男女比は67:50 (不明 1 例)であった。術前診断は、急性虫垂炎が66例 (55.9%)と最多で、次いでイレウスが20例 (16.9%)、虫垂腫瘍が 7 例 (5.9%)、回盲部・卵巣・骨盤内腫瘍が19例 (16.1%)であり、術前に虫垂腫瘍と診断できていた症例は少数であった。自験例のように術前に急性虫垂炎と診断して手術する症例が多数であるため、術中迅速病理検査や術後の病理組織学的検査にて確定診断されることがほとんどである。本症例は、右下腹部の圧痛、血液検査での白血球の上昇、CT 検査にて虫垂の腫大を認め、さらに虫垂内腔に糞石を疑う高吸収域を認めたため、急性虫垂炎の診断で緊急手術を施行した。術後の病理組織学的検査から、CT で認められた高吸収域は杯細胞型カルチノイドから産生された粘液が石灰化した病変であると診断され、こちらが術前診断を誤った大きな要因であると考えられた。また本症例では、杯細胞型カルチノイドより虫垂の遠位側に仮性憩室を多数認めた。これらは虫垂杯細胞型カルチノイドにより虫垂根部が閉塞し、さらに杯細胞型カルチノイドから産生される粘液により虫垂内圧が上昇し、生じたと考えられた。稀ではあるが、虫垂憩室が穿孔を来し緊急手術を施行された報告⁷⁾⁸⁾もいくつか認められている。

Riddell ら⁹⁾は虫垂杯細胞型カルチノイドのリンパ節転移陽性率が31~64%であると報告しており、5年生存率においても古典的カルチノイドが98%であるのに対し、杯細胞型カルチノイドは60~73%と予後不良と報告されている¹⁰⁾。Tang ら¹¹⁾は病理組織学的に杯細胞型カルチノイドを typical goblet cell carcinoid

(Group A), adenocarcinoma ex goblet cell carcinoid, signet ring cell type (Group B), adenocarcinoma ex goblet cell carcinoid, poorly differentiated carcinoma type (Group C) の 3 つに分類し、それぞれ 5 年生存率が Group A: 96%, Group B: 73%, Group C: 14%であったと報告している。この結果から、同じ虫垂杯細胞型カルチノイドにおいても組織学的分類により、予後や悪性度が異なる種類が存在する可能性があり、印環細胞癌もしくは低分化腺癌へ移行する可能性を持っていると報告している。自験例では、病理組織学的に印環細胞は認められず、細胞の異型性にも乏しいことから Group A に相当すると考えられた。また Taggart ら¹²⁾は、虫垂杯細胞型カルチノイドを腺癌成分の割合をもとに病理組織学的に腺癌成分<25%を Group 1, 25-50%を Group 2, 50%以上を Group 3, 低分化な虫垂癌を Group 4 と分類している。Group 1 においてはその87%が大腸癌分類 stage II であった。全生存期間においても Group 1 はその他の Group と比べ有意に長く、病理学的分類が予後に影響し、また治療方針の決定に関与すると述べている。

外科的治療に関しては、術前に急性虫垂炎と診断され手術が施行される例が多いため、虫垂切除術で終了する症例も多く、最近では自験例のように腹腔鏡下での手術症例の報告も散見される^{13)~15)}。McCusker ら¹⁶⁾は、虫垂杯細胞型カルチノイドの内、右半結腸切除を施行された症例は42%に留まると報告している。しかしながら、リンパ節転移の可能性やその予後不良な特性から、術後に追加でリンパ節郭清を伴う回盲部切除や右半結腸切除が必要であるという報告も少なくないが、その治療適応や切除方法に関しては、一定の見解は得られていないのが現状である。Bucher ら¹⁷⁾は、右半結腸切除の適応として①腫瘍径 1 cm 以上、②虫垂外膜を超える浸潤、③核分裂像が2/10 HPF 以上を挙げている。また Pham ら¹⁸⁾は、①腫瘍径が 4 cm 以上あるいは漿膜外浸潤、リンパ管浸潤症例、②盲腸への直接浸潤症例 (虫垂断端陽性)、③臨床的にリンパ節転移が陽性と考えられる症例ではリンパ節郭清を伴う追加切除を施行するべきであると提唱している。Tang らは先述の 3 つの病理組織学的分類が予後と関連することを踏まえ、組織学的分類も考慮した治療方針を推奨している。この方針では腫瘍の大きさや深達度に加え、Group B, C の組織学的所見を認めていれば右半結腸切除をすべきと提唱している。また、虫垂杯細胞型カルチノイド切除後の補助化学療法に関

しては、大腸癌に準じて施行している報告が多いが、島田ら¹³⁾はUFT+leucovorin投与で術後2年無再発であったと報告しており、FOLFIRI+bevacizumab投与で術後18カ月生存した報告¹⁹⁾も認められる。一方で、5年生存率が補助化学療法(5FU+leucovorin)施行群32%、非施行群27%で有意差がないとの報告¹⁸⁾もあり、術後化学療法に関しては有効な治療法が確立していないのが現状である。

本症例は腫瘍径が12mmで、リンパ管、静脈侵襲は認められず、虫垂切除断端も陰性であった。さらに、術前CT画像所見や術中所見において明らかなリンパ節転移、播種性病変は認められなかった。病理組織学的検査では、細胞異型はほとんど認められず、Tangらの分類によるとGroup Aに相当し、Ki-67も1%未満とほとんど認識されなかった。先述のように虫垂杯細胞型カルチノイドはその予後の悪さから腺癌の一亜系として位置づけられており、リンパ節郭清を含めた追加切除が必要であるとの報告も見受けられる。しかし、杯細胞型カルチノイドは同疾患の中でも予後や悪性度が異なった種類が存在している可能性があり、

自験例では病理組織学的に悪性度は極めて低く、腫瘍が局所にとどまっている段階で虫垂切除を施行することができたと考えられた。これらの結果を踏まえ、患者本人への十分なインフォームドコンセントの下、追加切除や補助化学療法は施行せずに経過観察の方針としている。術後1年現在無再発生存中であるが、今後も厳重な経過観察が必要である。虫垂杯細胞型カルチノイドは稀な腫瘍であり、その手術術式や化学療法を含めた治療方針や予後に関しては一定の見解が得られていない。今後もさらなる症例の蓄積や予後追跡が必要であると考えられる。

IV 結 語

急性虫垂炎の診断で腹腔鏡下手術を施行し、術後に虫垂杯細胞型カルチノイドと診断された1例を経験した。稀な症例と考えられたため文献的考察を加え報告した。

本稿を終えるにあたり、病理組織診断について御指導頂きました岡谷市民病院病理診断科の石井恵子先生に深謝致します。

文 献

- 1) Gagne F, Fortin P, Dufour V, Delage C : Tumeurs de l'appendice associant des caractères histologiques de carcinoïde et d'adénocarcinome. *Ann Anat Pathol (Paris)* 14 : 393-406, 1969
- 2) Subbuswamy SG, Gibbs NM, Ross CF, Morson BC : Goblet cell carcinoid of the appendix. *Cancer* 34 : 338-344, 1974
- 3) Bosman FT, Carneiro F, Hruban RH, Theise ND : World Health Organization Classification of Tumors : WHO classification of tumors of the digestive system. pp 120-128, IARC Press, Lyon, 2010
- 4) 大腸癌研究会 (編) : 大腸癌取り扱い規約. 第8版, pp 56-57, 金原出版, 東京, 2013
- 5) 岩下明憲, 豊島里志, 遠城寺宗知, 恵良昭一, 牧野純造 : 虫垂の杯細胞カルチノイド (goblet cell carcinoid). *癌の臨床* 27 : 268-275, 1981
- 6) 深田真宏, 横山伸二, 奥本龍夫, 藤井徹也, 金谷欣明, 丸山修一郎 : 虫垂切除後に診断され再手術を施行した杯細胞カルチノイドの3例. *日臨外会誌* 75 : 1909-1914, 2014
- 7) 新田智之, 谷脇 智, 高山成吉, 宗 宏伸, 佐藤英博, 今村鉄男, 森光洋介 : 虫垂杯細胞カルチノイドを合併した虫垂憩室穿孔の1例. *日臨外会誌* 74 : 1596-1601, 2013
- 8) 吉見育馬, 濱州晋哉, 神頭 聡, 西鉢隆太, 間中 大, 安原裕美子 : 急性虫垂憩室穿孔で発症した虫垂杯細胞カルチノイドの1例. *外科* 76 : 93-96, 2014
- 9) Riddell RH, Petras RE, Williams GT, Sobin LH : Atlas of Tumor Pathology, Tumors of the Intestines. pp 304-309, Armed Forces Institute of Pathology, Washington DC, 2003
- 10) 今村幹雄, 鈴木博義 : 虫垂 goblet cell carcinoid の1例. *日外科系連合会誌* 25 : 193-196, 2000
- 11) Tang LH, Shia J, Soslow RA, Dhall D, Wong WD, O'Reilly E, Qin J, Paty P, Weiser MR, Guillem J, Temple L, Sobin LH, Kimstra DS : Pathological classification and clinical behavior of the spectrum of goblet cell carcinoid tumors of the appendix. *Am J Surg Pathol* 32 : 1429-1443, 2008
- 12) Taggart MW, Abraham SC, Overman MJ, Mansfield PF, Rashid A : Goblet cell carcinoid tumors, mixed goblet cell carcinoid-adenocarcinoma, and adenocarcinoma of the appendix. *Arch Pathol Lab Med* 139 : 782-790, 2015

- 13) 島田雅也, 角谷慎一, 棚田安子, 遠藤直樹, 石黒 要, 村上 望, 松井一裕: 壊疽性虫垂炎を契機に診断され腹腔鏡補助下回盲部切除術を施行した虫垂 goblet cell carcinoid の1例. 臨床外科 66: 1397-1401, 2011
- 14) 永易希一, 河合雅也, 崇原一裕, 丹羽浩一郎, 神山博彦, 小島 豊, 仙石博信, 冨木裕一, 坂本一博, 岩本志穂: 虫垂炎術後に診断された虫垂杯細胞カルチノイドの1例. 日外科系連合会誌 36: 818-822, 2011
- 15) 森田圭介, 荒瀬光一, 田中栄治, 飯坂正義, 上村眞一郎, 井上克彦, 小川道雄: 早期胃癌に合併した虫垂杯細胞カルチノイドに対して腹腔鏡下虫垂切除術を施行した1例. 日消外会誌 43: 442-447, 2010
- 16) McCusker ME, Cote TR, Clegg LX, Sobin LH: Primary malignant neoplasms of the appendix: a population-based study from the surveillance, epidemiology and end-results program, 1973-1998. Cancer 94: 3307-3312, 2002
- 17) Bucher P, Gervaz P, Ris F, Oulhaci W, Egger JF, Morel P: Surgical treatment of appendiceal adenocarcinoid (goblet cell carcinoid). World J Surg 29: 1436-1439, 2005
- 18) Pham TH, Wolff B, Abraham SC, Drelichman E: Surgical and chemotherapy treatment outcomes of goblet cell carcinoid: a tertiary cancer center experience. Ann Surg Oncol 13: 370-376, 2006
- 19) 磯崎哲朗, 太平 学, 首藤潔彦, 宮内英聡, 松崎弘志, 春山博道, 河野世章, 夏目俊之, 神戸美千代, 松原久裕: 卵巣転移で発見された虫垂 mixed carcinoid-adenocarcinoma の1例. 日消外会誌 46: 210-216, 2013

(H 28. 5. 6 受稿; H 28. 6. 9 受理)
