

FOLFOX 補助化学療法を施行し、 術後 5 年無再発生存中の上行結腸神経内分泌癌の 1 例

小山佳紀 小出直彦* 久米田茂喜
長野県立木曽病院外科

A Case of Neuroendocrine Carcinoma of the Ascending Colon without Recurrence Treated by Adjuvant Chemotherapy Using FOLFOX

Yoshinori KOYAMA, Naohiko KOIDE and Shigeyoshi KUMEDA
Department of Surgery, Nagano Prefectural Kiso Hospital

We report a case of neuroendocrine carcinoma of the ascending colon with an intramural metastasis that was treated by adjuvant chemotherapy using FOLFOX after surgery. A 62-year-old man complained of abdominal pain. An egg-sized tumor was detected in the right lower abdomen. CT showed ileus due to a tumor of the ascending colon, and an emergency operation was performed. The tumor was located in the ascending colon, and right hemicolectomy with regional node dissection was performed. Macroscopically, two tumors were observed in the ascending colon: a type 5 tumor (50×30 mm; Lesion A) and a 0-Ip tumor (30×30 mm; Lesion B). Histopathologically, Lesion A was diagnosed as neuroendocrine carcinoma (pT3 pN0 cM0: pStage II), and Lesion B was diagnosed as an intramural metastasis from Lesion A. These lesions macroscopically and histologically were separate from each other. FOLFOX as an adjuvant chemotherapy was performed after surgery, and the patient is alive without recurrence or metastasis 5 years after surgery. *Shinshu Med J* 64: 365–371, 2016

(Received for publication July 12, 2016; accepted in revised form August 22, 2016)

Key words: neuroendocrine carcinoma, colon, FOLFOX

神経内分泌癌, 大腸, FOLFOX

I はじめに

消化管の神経内分泌腫瘍 (neuroendocrine tumor: NET) は2010年の WHO 分類で NET G1および G2 と, neuroendocrine carcinoma (神経内分泌癌: NEC) として分類された¹⁾。大腸の NEC は大腸癌の 1% 以下に認められる稀な腫瘍で, その治療成績は極めて不良とされる²⁾³⁾。そして治療成績の改善のためには化学療法が重要な鍵を握っているとされる。今回, 腸閉塞を契機に発見された壁内転移を伴う上行結腸 NEC に対して手術と 5-fluorouracil (5-FU), l-leucovorin (LV) と oxaliplatin (L-OHP) を用いた FOLFOX に

よる補助化学療法を行い, 無再発生存中の 1 例を報告する。

II 症 例

患者: 62歳, 男性。

主訴: 腹痛。

既往歴: アルコール性肝障害。

家族歴: 特記すべきものなし。

現病歴: 1カ月前より便秘となり, 1週間前より時々腹痛を自覚するようになったが放置していた。2日前より強い腹痛を自覚して当院を受診した。血便はなかった。

入院時現症: 体温37.2°C, 血圧124/74 mmHg, 脈拍92/min であった。腹部はやや膨満し, 下腹部に圧痛を認めた。右下腹部には鶏卵大の可動性不良な硬い

* 別刷請求先: 小出 直彦 〒397-8555
木曽郡木曽町福島6613-4 長野県立木曽病院
E-mail: nkoide@shinshu-u.ac.jp

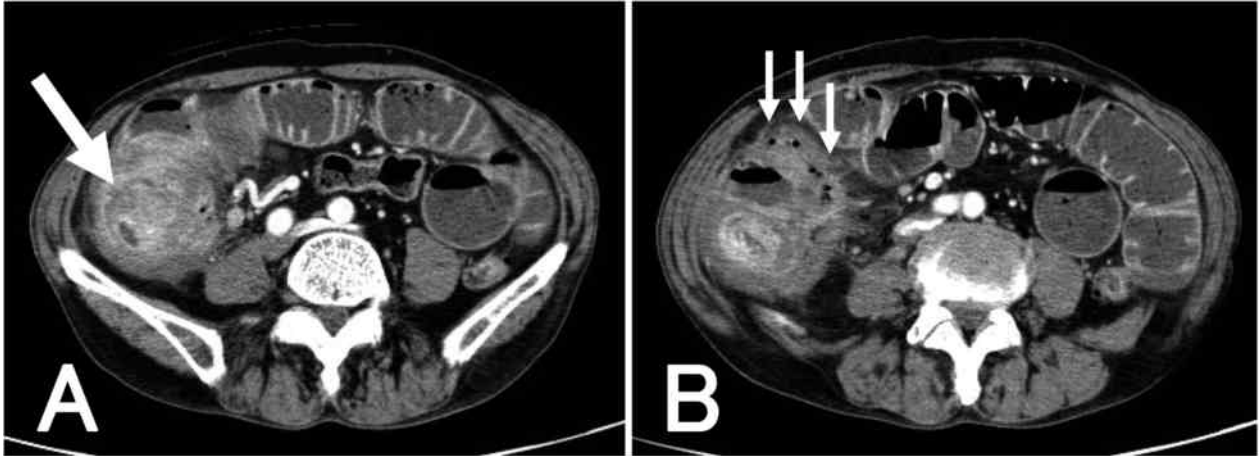


Fig. 1 Enhanced computed tomography before surgery

A : A well-enhanced tumor, 5 cm in diameter, is located in the ascending colon (arrow). The small intestine is dilated due to obstruction of the ascending colon.

B : The ascending colon and terminal ileum are covered by the greater omentum, including some air shadows around the ascending colon (arrows).

腫瘍を触れ、その周囲に特に強い圧痛を認め、腹膜刺激症状を伴っていた。直腸指診では腫瘍は触れなかった。胸部には異常所見を認めず、体表リンパ節は触知しなかった。

血液検査所見：WBC 17,350/ μ l, CRP 18.5 mg/dl と炎症所見を認め、RBC 359 \times 10⁴/ μ l, Hb 10.7 g/dl, Ht 31.9%と貧血を認めた。CEA 2.1 ng/ml, CA19-9 4 U/ml は正常範囲内であった。

腹部単純X線所見：ニボーを伴う小腸ガス像を認め、大腸ガスは認められなかった。

腹部造影CT所見：小腸の拡張が認められた。上行結腸に径5 cmの腫瘍を認め、上行結腸内腔を占拠する病変で、腸閉塞の原因と考えられた(病変A：Fig. 1A)。腫瘍を含む上行結腸は大網に被覆され、結腸外にair像が認められた(Fig. 1B)。上行結腸間膜には径1 cmの腫大したリンパ節が認められた。遠隔転移を疑う病変は認めなかった。以上より、腸閉塞と穿孔を伴った上行結腸癌を強く疑い、緊急手術を施行した。

手術所見：右傍腹直筋切開にて開腹した。上行結腸は回腸終末部とともに大網に広く覆われ、腹壁に癒着していた。大網の剝離を行うと少量ではあるが胆汁の流出を認めた。小腸は拡張し、上行結腸の腫瘍による腸閉塞と判断された。上行結腸を被覆した大網とともにD2リンパ節郭清を伴う右半結腸切除術を施行した。

切除標本肉眼所見：切除標本の切開に先立って結腸を触れると2 cmほど離れて2個の腫瘍を触れた。注意深く切開して観察すると、上行結腸に50 \times 30 mm

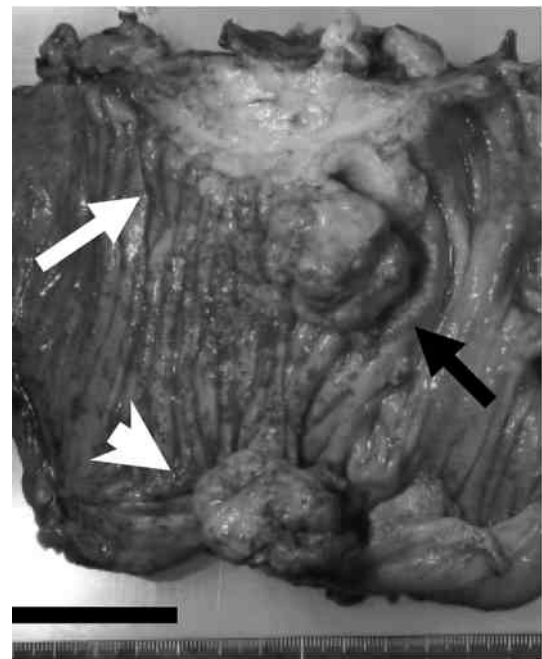


Fig. 2 Macroscopic finding of the resected specimen

The white arrow shows the ulcerative part, and the black arrow shows the protruding part of Lesion A. The white arrowhead shows another protruding lesion (Lesion B), macroscopically separate from Lesion A. Scale bar=4 cm

の隆起部と潰瘍部が合わさった形状の5型病変(病変A)とその対側に30 \times 30 mmの0-Ip型の隆起性病変(病変B)が認められた(Fig. 2)。病変AとBの間には肉眼的に連続性は認められなかった。

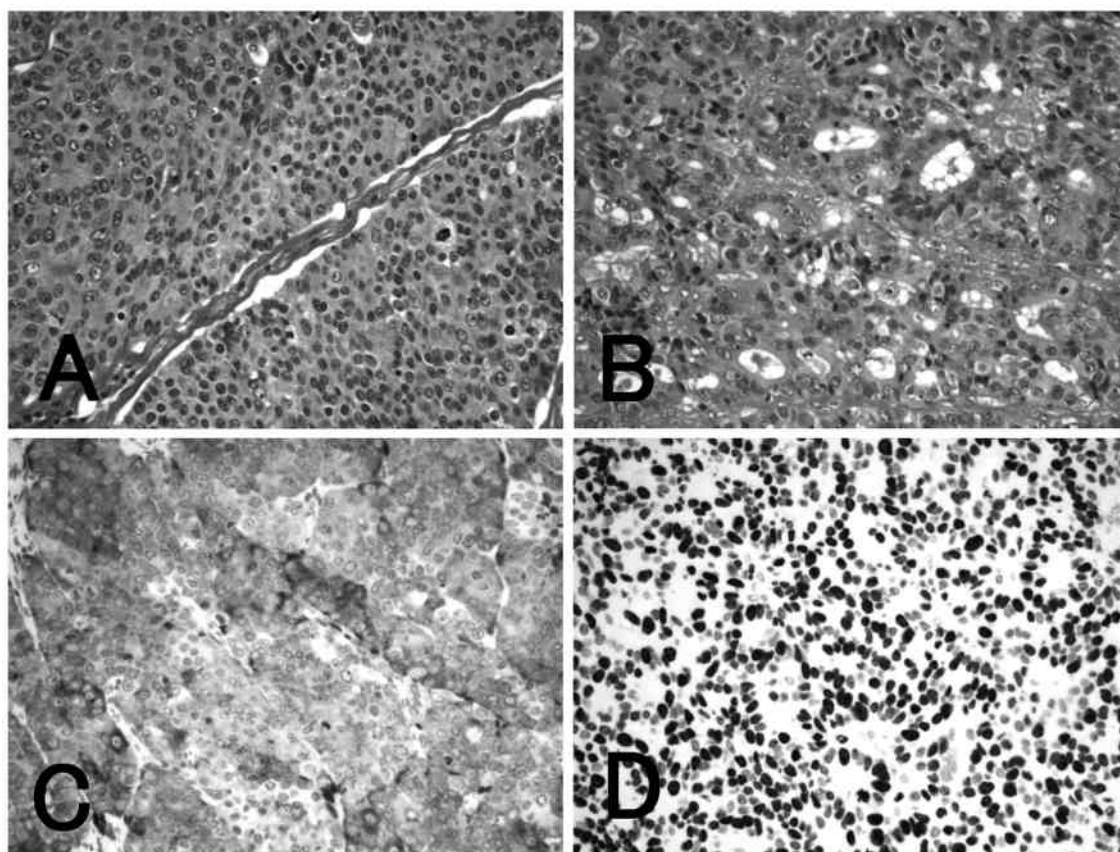


Fig. 3 Histopathologic findings of Lesion A

A: HE. Large carcinoma cells with condensed nuclei are diffusely infiltrated.

B: HE. Adenocarcinoma component is occasionally observed in this tumor.

C: Synaptophysin immunostaining. These tumor cells diffusely show a positive reaction for synaptophysin.

D: Ki-67 immunostaining. The nuclei of tumor cells frequently show a positive reaction for Ki-67; the labeling index is 68 %.

病理組織所見：HE 染色にて病変Aは、大型の濃染性の核を有する異型細胞からなり (Fig. 3A)，これらの腫瘍細胞が血管性間質を伴って充実性に漿膜下まで浸潤，増殖していた。腫瘍細胞の核分裂像は8個/10 high-power fieldsであった。このような組織像が腫瘍の大部分を占めたが，一部に腺管形成を示す組織像が混在していた (腫瘍全体の1%；Fig. 3B)。免疫組織染色にて病変Aの大部分を占める充実性の腫瘍細胞はchromogranin Aは陰性，synaptophysinはびまん性に陽性 (Fig. 3C) およびCD56が部分的に陽性であった。Ki-67 labeling indexは68%であった (Fig. 3D)。腫瘍細胞のリンパ管浸潤を認めたが，リンパ節転移は認められなかった。以上より病変AはNEC (pT3, INFb, ly2, v1, pN0, cM0：pStage II) と診断された。一方，病変Bは粘膜下層に主座を置き，粘膜下腫瘍様の病変であった (Fig. 4)。その

組織像はHE染色と免疫組織染色所見は病変Aと同様であった。両者には組織学的な連続性は認められず，病変Bは壁内転移と考えられた。

術後経過：手術後の経過は順調であった。術後退院前の採血では，術前に測定していなかった血清NSEは11.5 ng/ml (<16.3) と正常範囲内であった。術後補助化学療法を行う方針とした。補助化学療法のメニューとして大腸NECの標準的な治療はなく，通常の大腸癌に準じたFOLFOXあるいは5-FU/LV/irinotecan (CPT-11) によるFOLFIRIを選択するか，切除不能進行NECに対するcisplatin (CDDP) ベースの治療とするか，患者と相談して，まずは通常の大腸癌としての補助化学療法を行い，再発が認められた場合には肺小細胞癌に準じたCDDPベースの治療を考慮する方針とした。このためCPT-11を含まないFOLFOXを選択した。Modified FOLFOX6

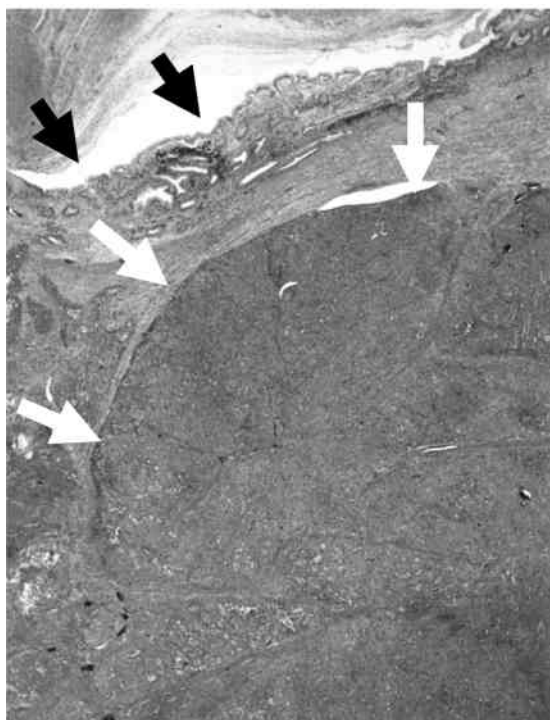


Fig. 4 Histopathologic findings of Lesion B

Lesion B was mainly located in the submucosal layer of the colon. The white arrows show the tumor mainly located in the submucosa, and the black arrows show the mucosa.

(L-OHP 115 mg, LV 275 mg, 5-FU 550 mg/body, day 1; 5-FU 3250 mg/body, day 1-2) を14コース施行した。さらにUFT/LV (UFT 450 mgおよびLV 75 mg/day) を8コース追加し、化学療法を中止した。補助化学療法による有害事象は認めなかった。胸腹部CT検査などを施行し、術後5年で、無再発生存中である。

III 考 察

本例では上行結腸に2つのNECの病変が指摘された。1つは深達度pT3の進行癌で、残りは粘膜下層に主座を置く壁内転移であった。NECはどの臓器においても悪性度の非常に高い腫瘍であり、大腸NECを含めて治療成績が極めて不良である。消化管癌の非連続性の壁内転移の主座は粘膜下に存在し、しばしば粘膜下腫瘍様の形態を示す。原発巣においてはリンパ管浸潤が強く、そして広範なリンパ節転移を認めることが多い。このため壁内転移の多くは消化管壁内のリンパ管を經由して転移巣が形成されるとされる。本例ではリンパ節転移は認められなかったが、主病変とし

ての病変AにおけるKi-67 labeling indexは60%を超えて非常に高く、脈管浸潤も認められた。大腸腺癌における壁内転移は直腸において認めやすいとされる⁴⁾。壁内転移は悪性度の高いNECの特性の一つとして念頭に置く必要がある。医学中央雑誌(医中誌Web)で「大腸/直腸」と「神経内分泌癌/内分泌細胞癌」あるいはPubMedで「colon/rectum」と「neuroendocrine carcinoma/endocrine cell carcinoma」をkey wordとして検索して、過去20年分を調査したが、大腸NECの壁内転移を認めた報告は本例以外にも1件⁵⁾存在した。この報告例では壁内転移に関する十分な検討は行われておらず、疑いとされている。大腸NECにおける壁内転移の頻度は高くはないが、注意すべき病態と考えられた。

二つの病変に連続性が存在しないため大腸NECの多発病変の可能性を探らなければならない。上記検索における調査では、大腸NECの多発癌の症例は認められなかった。消化管のNET-G1(従来のカルチノイド)は時に多発することが知られていて、消化管NETの13%が2個以上の多発症例と報告されている⁶⁾。大腸の中では直腸においてカルチノイドの多発病変が指摘されているが、その発生頻度は数%とされている^{7,8)}。NET-G1の発生起源は消化管腺管内の増殖帯に存在する未熟な内分泌細胞(enterochromaffin cell)とされている。大腸NECの発生には数種の発生起源が考慮されているが、その多くは粘膜内の管状腺癌の腺癌細胞の分化により増殖能力の高い神経内分泌性の腫瘍細胞の増殖によって形成されるとされている。発生起源が異なるため単純にNET-G1とNECの多発性を比較することは困難であるが、NECの多発病変は非常に稀な病態と推測される。通常の大腸腺癌とNECの同時性多発例の報告を上記の検索結果から調査すると6例に認められた⁹⁻¹⁴⁾。このため大腸腺癌とNECの重複例は決して稀ではないと考えられるが、本例では病変Bはその主座が粘膜下層に存在することより壁内転移と判断した。

大腸を含めて消化管のNECに対する化学療法には定まったものではなく、肺の小細胞癌に準じた化学療法が用いられるか、あるいは各臓器に代表される標準的な化学療法が用いられている。前者に関して大腸NECにおいてもCDDP/etoposide(VP-16)療法やCDDP/CPT-11療法がしばしば用いられているが、期待された効果が得られないことがある。一方、通常の大腸癌に対する術後の補助化学療法としてFOL-

Table 1 Adjuvant chemotherapy for neuroendocrine carcinoma of the colorectum

Regimens of chemotherapy	Cases (n=23)	Recurrence
5-FU based		
Oral 5-FU*	6	3 (50%)
5-FU/LV or UFT/LV	3	1 (33.3%)
IFL/FOLFIRI	3	1 (33.3%)
FOLFOX	4	1 (25%)
CDDP based		
with VP-16	2	0
with CPT-11	4	1 (25%)
Others	1	1 (100%)

5-FU, 5-fluorouracil; LV, leucovorin; UFT, tegafur uracil;
IFL and FOLFIRI, regimens using irinotecan (CPT-11), 5FU and LV;
FOLFOX, regimens using 5-FU, LV and oxaliplatin;
CDDP, cisplatin; VP-16, etoposide;
*, including doxifluridine, UFT and S1

Table 2 Neuroendocrine carcinoma of the colorectum treated by adjuvant chemotherapy using FOLFOX

Author	Age/Sex	Clinicopathologic features							Surgery	Adjuvant chemotherapy	Chemotherapy for recurrence	Outcome (months)
		Site	Size (mm)	Type	T	N	M	Adenomatous component				
Nakao	68/M	R	50	2	A	2	0	with	APR	FOLFOX4 with RT	(-)	alive (?)
Hasegawa	50/M	R	?	4	SM	3	0	with	APR	mFOLFOX6	(-)	alive (10)
Yabuki	76/F	T	183	2	SI	?	0	without	RCx+TCx	FOLFOX4	5-FU+LV+Bmab*	alive (40)
Our case	62/M	A	50	5	SS	0	0	with	RCx	mFOLFOX6 → UFT+LV	(-)	alive (60)

R, rectum; T transverse colon; A, ascending colon; A, adventitia;
M, mucosa; SM, submucosa; SS, subserosa; SI, serosal invasion;
APR, abdominoperineal resection of the rectum; RCx, right colectomy, TCx, transverse colectomy;
RT, radiotherapy; UFT, tegafur uracil; LV, l-leucovorin; 5-FU, 5-fluorouracil; Bmab, bevacizumab.
*, the metastasis showed complete response after chemotherapy.

FOXの有用性が示されている¹⁵⁾¹⁶⁾。そこで治癒切除が可能であった本例では補助化学療法としてmFOLFOX6を使用した。NECは非常に悪性度の高い腫瘍であることが知られており、これまで報告された大腸NECでは表在癌の症例¹⁷⁾¹⁸⁾あるいは本例と同じようにpN0の症例¹⁹⁾においても遠隔転移や再発をきたすことがある。このため本例ではpN0であったが、壁内転移を有していたことより補助化学療法を施行し、術後5年以上の無再発生存が得られている。大腸NECは稀ではあるが、発見時にすでに他臓器転移を伴うStage IVであることが多数の症例で認められ、このため極めて治療成績が不良である。大腸NECの治療成績向上のためには、本例のような治癒切除が可能であった症例においても補助化学療法が必要であると考えられた。

通常の大腸癌に対する化学療法として現在L-OHP

を含めたFOLFOXがしばしば用いられている。本邦ではL-OHPは2005年に保険収載となり、大腸癌に対して使用可能となった。このため最近7年間(2006年から2012年)に報告された大腸NECに対する補助化学療法について検討した。前述の医中誌webおよびPubMedにおける上記期間中の本邦大腸NEC報告例は、本例を含めて、66例が存在した。このうち治癒切除が可能で補助化学療法が施行されたのは23例で、FOLFOXが行われたのは本例を含めて4例^{20)–22)}であった(Table 1)。FOLFOX以外の補助化学療法を施行されたのは19例であった。FOLFOXを用いた補助化学療法の症例の臨床病理学的因子をTable 2に示す。矢吹らの症例²²⁾では局所浸潤を伴う横行結腸NECで、術後5カ月より補助化学療法としてFOLFOX4が施行された。局所再発を認めたが、化学療法を施行して生存が得られている。その他の症例では再発の指摘は

見られなかった。FOLFOX が施行された症例はいずれも発見時に遠隔転移を伴わず、さらに手術にて局所制御が可能な症例であった。一方、以前より消化管の NEC に対して用いられている CDDP based-therapy (CDDP/VP-16あるいはCDDP/CPT-11) が補助化学療法として用いられていたのは6例で、再発が認められたのは1例のみであった。従って、大腸NECに対する補助化学療法としてのFOLFOXとCDDPを基本としたレジメンの成績に明らかな差を認めなかった(FOLFOX再発4例中1例 vs. CDDP based-therapy再発6例中1例: Fisher 直接検定 $p > 0.9$)。

大腸 NEC に対する補助化学療法として、通常の腺癌に対して用いられている5-FU base-therapy が適切なのか、それとも様々な臓器の小細胞癌に広く使用されているCDDP-based therapy が適切なのか、未だ結論が得られていない。大腸 NEC は稀であるため術後短期の経過観察にて報告されている症例が多く、生存中であっても術後1年以内の報告も認められ、どの化学療法に優越性が存在するのかを言及することは

困難である。ただし補助化学療法としてFOLFOXが用いられたこの4例中3例の組織型を見ると、本例を含めて、腺癌あるいは腺管成分を伴っていた。これらの症例におけるNEC発生起源を考慮した場合に、前述の発生母地が腺癌である可能性が高い。このため通常の腺癌に用いられるFOLFOXによってmicro-metastasisが制御された可能性も考慮したい。術後にFOLFOXによる補助化学療法が行われた4例はいずれも生存中であり、FOLFOXは大腸のNEC、特に部分的にadenocarcinoma componentを有する症例に対して有効な補助化学療法となりうる可能性があると考えられた。大腸NECの長期成績を含めた全国的な調査が期待される。

謝辞: 本論分の病理所見を御教授頂いた信州大学医学部病理組織学講座の小林基弘先生に深謝申し上げます。

開示すべきCOI状態にある企業、組織、団体はいずれもありません。

文 献

- 1) Bosman FT, Carneiro F, Hruban RH, Theise ND (eds): WHO classification of tumours of the digestive system. 4th edition, 2010
- 2) 樋口哲郎, 杉原健一: 消化器神経内分泌腫瘍の診断と治療-下部消化管神経内分泌腫瘍の診断と治療. 日外会誌 109: 152-156, 2008
- 3) Bernick PE, Klimstra DS, Shia J, Minsky B, Saltz L, Shi W, Thaler H, Guillem J, Paty P, Cohen AM, Wong WD: Neuroendocrine carcinomas of the colon and rectum. Dis Colon Rectum 47: 163-169, 2004
- 4) 長谷和生, 望月英隆, 横山幸生, 吉村一克, 山本哲久, 中村栄秀, 栗原浩幸, 吉積 司, 上野秀樹, 岩本一垂, 玉熊正悦: 直腸癌における肛門側壁内転移に関する検討. 日消外会誌 25: 2944-2950, 1992
- 5) 平田稔彦, 山根隆明, 寺倉宏嗣, 村田和哉, 横溝 博, 藤田 博, 吉元和彦, 山本謙一郎, 坂本知奈美, 田嶋ルミ子, 松金秀暢, 中橋栄太, 一二三倫郎, 川口 哲, 北田英貴, 竹熊与志, 樋口大介, 福田精二, 野崎良一: 短期間のうちに急速に進行した上行結腸内分泌細胞癌の1例. 胃と腸 39: 95-100, 2004
- 6) Ito T, Sasano H, Tanaka M, Osamura RY, Sasaki I, Kimura W, Takano K, Obara T, Ishibashi M, Nakao K, Doi R, Shimatsu A, Nishida T, Komoto I, Hirata Y, Nakamura K, Igarashi H, Jensen RT, Wiedenmann B, Imamura M: Epidemiological study of gastroenteropancreatic neuroendocrine tumors in Japan. J Gastroenterol 45: 234-243, 2010
- 7) Mani S, Modlin IM, Ballantyne G, Ahlman H, West B: Carcinoids of the rectum. J Am Coll Surg 179: 231-248, 1994
- 8) 固武健二郎, 米山桂八, 宮田潤一: 直腸カルチノイド-自験5例と本邦報告例の集計. 日本大腸肛門病学会誌 37: 261-266, 1984
- 9) 青山浩幸, 菊山成博, 大山廉平, 折笠英紀, 前田耕太郎: 異時性の結腸早期癌に合併した上行結腸内分泌細胞癌の1例. 日臨床外会誌 61: 3026-3030, 2000
- 10) 渡部一郎, 山内勇人, 岩政喜久恵, 河野政志, 高田清式, 杉田敦郎: 腺癌を合併した回盲部内分泌細胞癌部細胞癌(異型カルチノイド). 日老医誌 39: 549-553, 2002
- 11) Kim YN, Park HS, Jang KY, Moon WS, Lee DG, Lee H, Lee MR, Kim KR: Concurrent large cell neuroendocrine

上行結腸神経内分泌癌の1例

- carcinoma and adenocarcinoma of the ascending colon : a case report. J Korean Soc Coloproctol 27 : 157-161, 2011
- 12) Park JS, Kim L, Kim CH, Bang BW, Lee DH, Jeong S, Shin YW, Kim HG : Synchronous large-cell neuroendocrine carcinoma and adenocarcinoma of the colon. Gut Liver 4 : 122-125, 2010
 - 13) 杉浦 博, 高橋 弘, 下沢英二, 村上慶洋, 佐々木剛志, 加藤紘之 : 直腸の内分泌の細胞癌, 高分化型腺癌の重複例の1例. 日臨外会誌 63 : 1040-1044, 2002
 - 14) Hotta T, Takifuji K, Arii K, Yokoyama S, Matsuda K, Higashiguchi T, Tominaga T, Oku Y, Nasu T, Taniguchi K, Tsubota Y, : Neuroendocrine carcinoma of the colon and rectum : Report of 2 cases and cumulative review of the literature. Wakayama Med Rep 47 : 15-19, 2007
 - 15) André T, Boni C, Mounedji-Boudiaf L, Navarro M, Tabernero J, Hickish T, Topham C, Zaninelli M, Clingan P, Bridgewater J, Tabah-Fisch I, de Gramont A ; Multicenter International Study of Oxaliplatin/5-Fluorouracil/Leucovorin in the Adjuvant Treatment of Colon Cancer (MOSAIC) Investigators : Oxaliplatin, fluorouracil, and leucovorin as adjuvant treatment for colon cancer. N Engl J Med 350 : 2343-2351, 2004
 - 16) André T, Boni C, Navarro M, Tabernero J, Hickish T, Topham C, Bonetti A, Clingan P, Bridgewater J, Rivera F, de Gramont A : Improved overall survival with oxaliplatin, fluorouracil, and leucovorin as adjuvant treatment in stage II or III colon cancer in the MOSAIC trial. J Clin Oncol 27 : 3109-3116, 2009
 - 17) 小松英明, 長嶋寿矢, 長谷場仁俊, 柴田良仁, 山口広之, 中島正洋 : 急速な進行をきたしたS状結腸内分泌細胞癌の1例. 日臨外会誌 71 : 995-999, 2010
 - 18) 秋山聖子, 二井谷友公, 奈良坂俊明, 大藤高志, 蒲生真紀夫 : CBDCA/ETP が奏効した上行結腸低分化神経内分泌癌・同時性多発肝転移の1例. 癌と化学療法 38 : 1209-1212, 2011
 - 19) 松本壮平, 児島 祐, 福本晃久, 吉田英晃 : 上行結腸原発の内分泌細胞癌の1例. 日臨外会誌 62 : 2990-2993, 2001
 - 20) 中尾美也子, 古川明日香, 吉村未央, 野中 隆, 黨 和夫, 柴田良仁, 岩永 彩, 豊岡辰明, 内藤慎二 : 直腸腺内分泌細胞癌の1例 病理免疫組織学的検討を中心に. 医療 62 : 296-301, 2008
 - 21) 長谷川毅, 妙中直之, 日月亜紀子, 阿古英次, 金原 功, 西村重彦, 中塚伸一 : 潰瘍性大腸炎術後残存直腸に発生した直腸内分泌細胞癌の1例. 日臨外会誌 71 : 1247-1251, 2010
 - 22) 矢吹 皓, 須藤 剛, 井上亨悦, 藤本博人, 佐藤敏彦, 池田栄一, 飯澤 肇 : Bevacizumab+Levofolinate+5-FU が著効した大腸内分泌細胞癌の1例. 癌と化学療法 39 : 1139-1142, 2012

(H 28. 7. 12 受稿 ; H 28. 8. 22 受理)