

進行性の視機能障害で発症したリンパ球性下垂体炎に対して 内視鏡下経鼻的外減圧術が有効であった1例

横田 陽史¹⁾ 萩原利浩^{1)*} 熊谷明典²⁾
山崎 健¹⁾ 北村 聡¹⁾ 堀内哲吉¹⁾

1) 信州大学医学部脳神経外科学教室

2) 信州大学医学部医学科学学生

External Decompression via Endoscopic Endonasal Approach for Lymphocytic Hypophysitis with Progressive Visual Dysfunction : A Case Report

Akifumi YOKOTA¹⁾, Toshihiro OGIWARA¹⁾, Akinori KUMAGAI²⁾

Ken YAMAZAKI¹⁾, Satoshi KITAMURA¹⁾ and Tetsuyoshi HORIUCHI¹⁾

1) *Department of Neurosurgery, Shinshu University School of Medicine*

2) *Undergraduate, School of Medicine, Shinshu University School of Medicine*

A 32-year-old pregnant woman presented to our hospital at 32 weeks' gestation with progressive headache and visual disturbance. Head MRI revealed a homogeneously well Gd-enhanced parasellar lesion with optic chiasma compression. After delivery by cesarean section at 35 weeks' gestation, the lesion was biopsied by endoscopic endonasal approach and diagnosed as lymphocytic hypophysitis. External decompression with resection of the tuberculum sellar was also added for rapid decompression of the optic nerve to preserve visual function. The postoperative course was uneventful and visual function improved immediately after surgery.

Lymphocytic hypophysitis is rare and difficult to diagnose, especially during pregnancy. There is still no consensus on the treatment strategy. Although drug therapy is the most common treatment, surgical treatment may be considered in a case with drug resistance or worsening of neurological symptoms. In addition to biopsy, surgical treatment may include decompression of the optic nerve with removal of the lesion, although pituitary function cannot be preserved.

In the present case, the neurological symptoms improved immediately after endoscopic endonasal external decompression, which suggested that this novel procedure may be one of the treatment options for lymphocytic hypophysitis to preserve both visual and pituitary function, although careful consideration of the indications for this procedure is mandatory in each case. *Shinshu Med J 70 : 239–245, 2022*

(Received for publication February 24, 2022 ; accepted in revised form March 16, 2022)

Key words : lymphocytic hypophysitis, endoscopic endonasal surgery, pregnancy

リンパ球性下垂体炎, 経鼻内視鏡手術, 妊娠

I 緒 言

リンパ球性下垂体炎は、年間発症率が900万人に1人とまれな疾患で、自己免疫の機序によって生じる下垂体の炎症性疾患である¹⁾²⁾。妊娠中や産褥期に発症

することも多く、その際の治療戦略に関しては、いまだコンセンサスは得られていない³⁾⁴⁾。今回、妊娠後期に進行性の視機能障害で発症したリンパ球性下垂体炎に対して、胎児、出産の安全性を優先し、妊娠35週まで待機したうえで帝王切開術での出産を先行し、その後経鼻内視鏡手術による病変の組織生検とあわせて、頭蓋底外減圧術を行った。本術式により、確定診断と視神経減圧による術後早期の視機能障害の改善が得ら

* Corresponding author : 萩原利浩 〒390-8621
松本市旭3-1-1 信州大学医学部脳神経外科学教室
E-mail : togiwara@shinshu-u.ac.jp

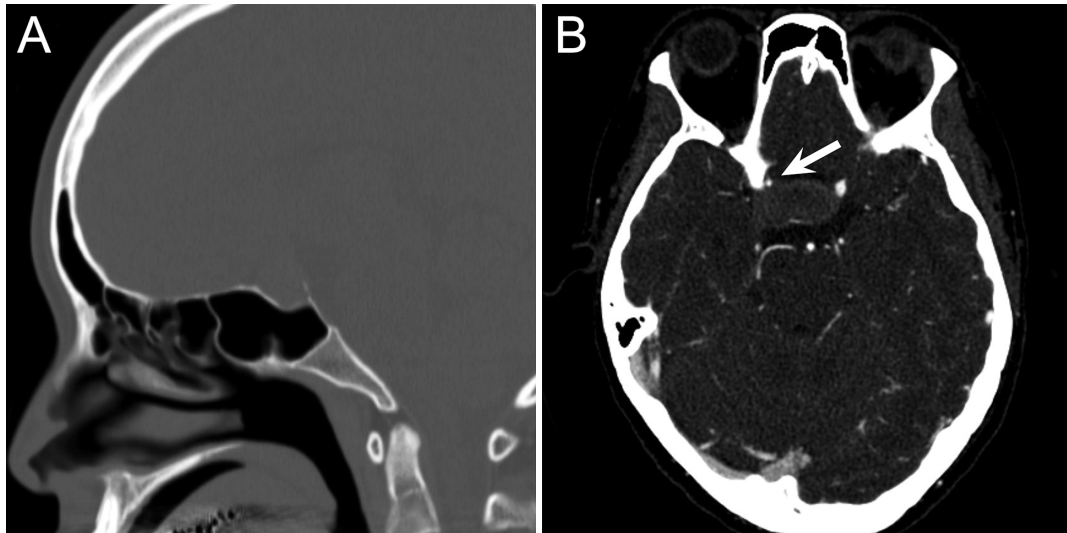


図1 術前頭部CT (A) とCT血管造影 (B)

A：頭部CT骨条件矢状断でトルコ鞍底の菲薄化を認めるが、トルコ鞍の拡大はない。
 B：病変によって海綿静脈洞部の右内頸動脈は狭窄している（矢印）。

れ、胎児出産リスクの軽減と視機能温存を両立できた1例を経験したので、リンパ球性下垂体炎に対する外科的治療の意義につき文献的考察を加え報告する。

II 症 例

患者：32歳、女性。妊娠32週。

主訴：頭痛，視野障害。

既往歴：特記事項なし。

家族歴：特記事項なし。

現病歴：3年間の不妊治療を経て体外受精にて妊娠した。妊娠32週時に頭痛，全身倦怠感を自覚して当院産婦人科を受診した際に両耳側半盲を指摘され，頭部MRIを施行したところ，トルコ鞍内から鞍上部にかけて，視交叉の圧排を伴う34 mm大の腫瘤性病変を認めためたため当科に紹介受診となった。当科受診時，頭痛，視野障害のほか，霧視や右外転障害にともなう複視も呈していた。頭部MRI上，下垂体腫瘍の視交叉への圧排も強く，かつ両側の海綿静脈洞内への伸展も疑われたことから早期の手術加療を検討したが，妊娠中で外科的治療介入は困難であったため，胎児の安全を最優先とし出産可能な時期まで待機とした。妊娠35週に当院産婦人科で帝王切開術を施行され女児を出産し，出産2週後に当科へ手術的に入院となった。当科初診時から入院時の約1か月間にも視機能障害が急速に進行していた。

入院時所見：意識清明。運動麻痺，感覚障害なし。視力は0.04 (1.5) /0.04 (1.0)であったが，重度の

霧視を自覚していた。両耳側半盲と右外転障害による複視を認め，自覚的にも症状が初診時から悪化していた。頭痛と倦怠感を認めるものの，多飲多尿や尿比重の低下は認めなかった。産後から乳汁分泌は確認されなかった。

画像所見：頭部CTではトルコ鞍底が一部菲薄化していたがトルコ鞍の拡大はなかった（図1A）。またCT血管造影では病変によって右内頸動脈が狭窄していた（図1B）。頭部MRIで病変はトルコ鞍内から鞍上部に存在する充実性腫瘤で，視交叉を上方に圧排し，側方へは両側の海綿静脈洞内へ伸展していた。病変は，T1 weighted imaging (WI) で等信号，T2WIで淡い高信号で，ガドリニウム造影T1WIでは均一に強く造影された（図2A-D）。病変は初診時と比較して増大しており，最大径は39 mmであった。下垂体柄は腫大しており，蝶形骨洞後壁粘膜の肥厚所見を認めた（図2C）。造影ダイナミックMRIでは漸増性の造影増強効果を示した。

入院時血液生化学的所見：ホルモン基礎値は副腎皮質刺激ホルモン 1.3 pg/ml，コルチゾール 0.21 μg/dl，遊離トリヨードサイロニン 2.11 pg/ml，遊離サイロキシシン 0.45 ng/dl，甲状腺刺激ホルモン 1.60 μU/mlといずれも低値を示し，プロラクチンは9.1 ng/mlと産後にしては低値であり，初診時と比較していずれも低下していた。GHRP-2負荷試験では，負荷前から負荷後60分にわたり，15分ごとの成長ホルモン値が，いずれも2.0 ng/ml以下であり，成長ホルモンに関して

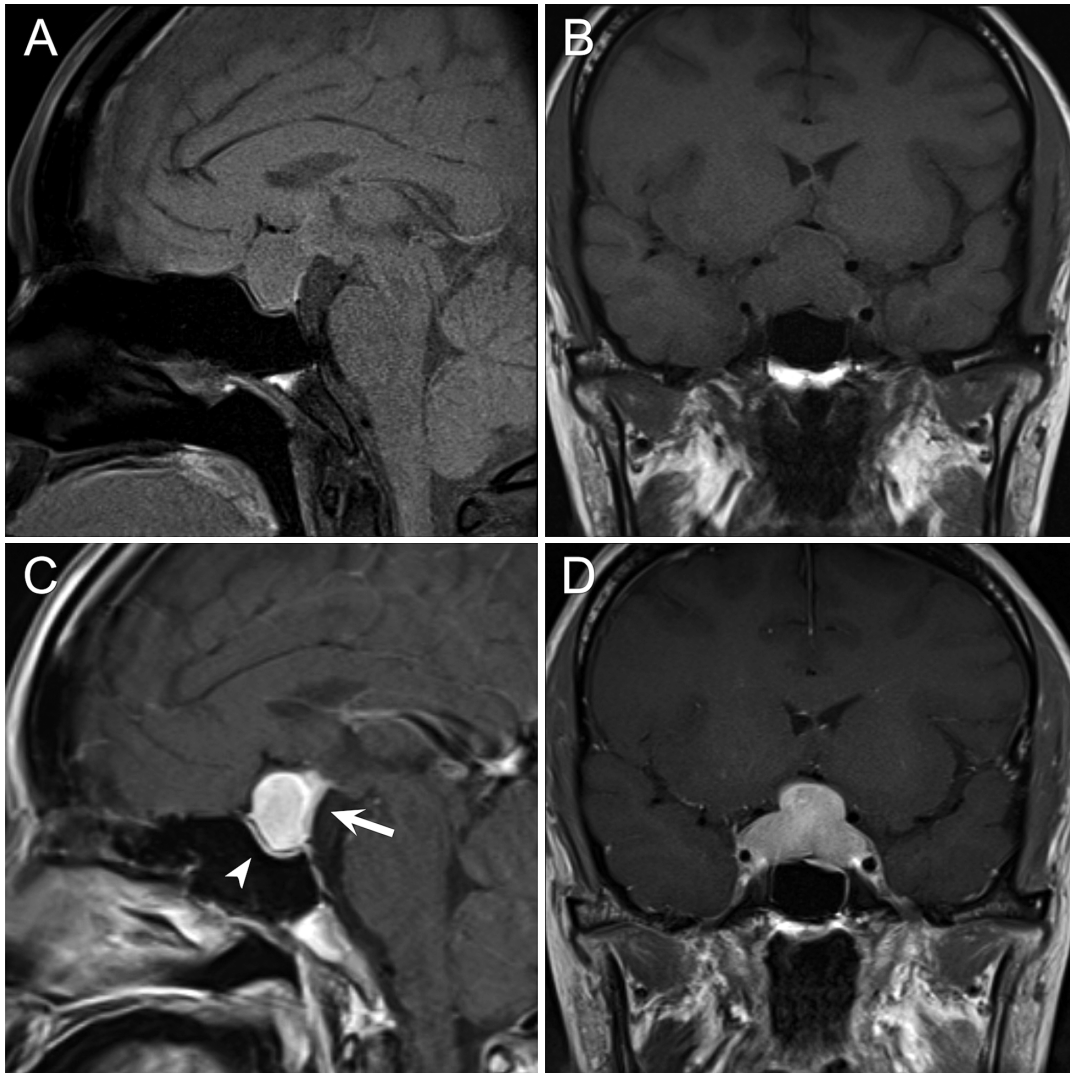


図2 術前頭部MRI, T1 weighted imaging (WI) 矢状断 (A), T1WI 冠状断 (B), ガドリニウム造影 T1WI 矢状断 (C) と冠状断 (D)

T1-WIで等信号, 造影 T1WIでは均一に強く造影され, トルコ鞍内から鞍上部に存在する充実性腫瘍。視交叉は上方に圧排され非薄化している。側方へは両側の海綿静脈洞内へ伸展している。下垂体柄は腫大しており (矢印), 蝶形骨洞後壁の粘膜は肥厚している (矢頭)。

も分泌不全状態であった。また IgG4は, 17 mg/dl で基準値内であった。

経過: 術前に下垂体機能低下症に対してヒドロコルチゾール (30 mg/日) と甲状腺ホルモン (25 μ g/日) によるホルモン補充療法を行った。術前画像診断として, リンパ球性下垂体炎のほか, 非機能性下垂体腺腫や髄膜腫などの腫瘍性病変が鑑別として考えられたため, 確定診断, 病変摘出目的に経鼻内視鏡手術を施行した。

手術: 内視鏡下に両側鼻孔経蝶形骨洞経由に病変にアプローチした。肥厚した蝶形骨洞後壁粘膜を除去し, 頭蓋底骨を露出した。トルコ鞍底は一部非薄化してい

た。トルコ鞍底をダイヤモンドドリルにて削除したのち, 硬膜を切開すると白色調, 乏血性の弾性硬の病変が確認された (図3 A)。病変を一部生検し, 術中迅速診断に提出した結果, 腫瘍性病変は否定的で, リンパ球性下垂体炎の診断であったため, 病変の摘出は中断した。病変の脳神経 (視神経, 外転神経) への圧迫が強く, また出産までの待機期間を要したことによる神経症状の急速な悪化があったため, 視機能温存の観点から, 早急な神経減圧が必要と考え, 頭蓋底削除による外減圧効果を期待し, トルコ鞍底のほか, 鞍結節部の骨も削除し, 手術終了とした (図3 B, C)。

病理組織学的所見: 線維化した間質内に, CD3陽性

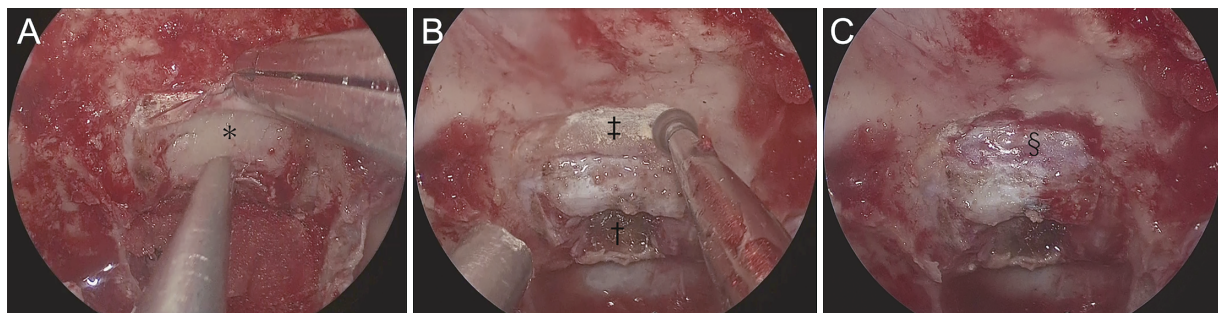


図3 術中所見

- A：トルコ鞍底の骨を削除した後に硬膜を切開し翻転すると、白色調で乏血性の弾性硬の病変（*）を認める。
 B：生検部（†）のトルコ鞍底の骨削除に追加して、鞍結節部の骨（‡）をダイヤモンドドリルで骨削除を追加している。
 C：鞍結節部の骨削除によって前頭蓋底の硬膜（§）が露出している。

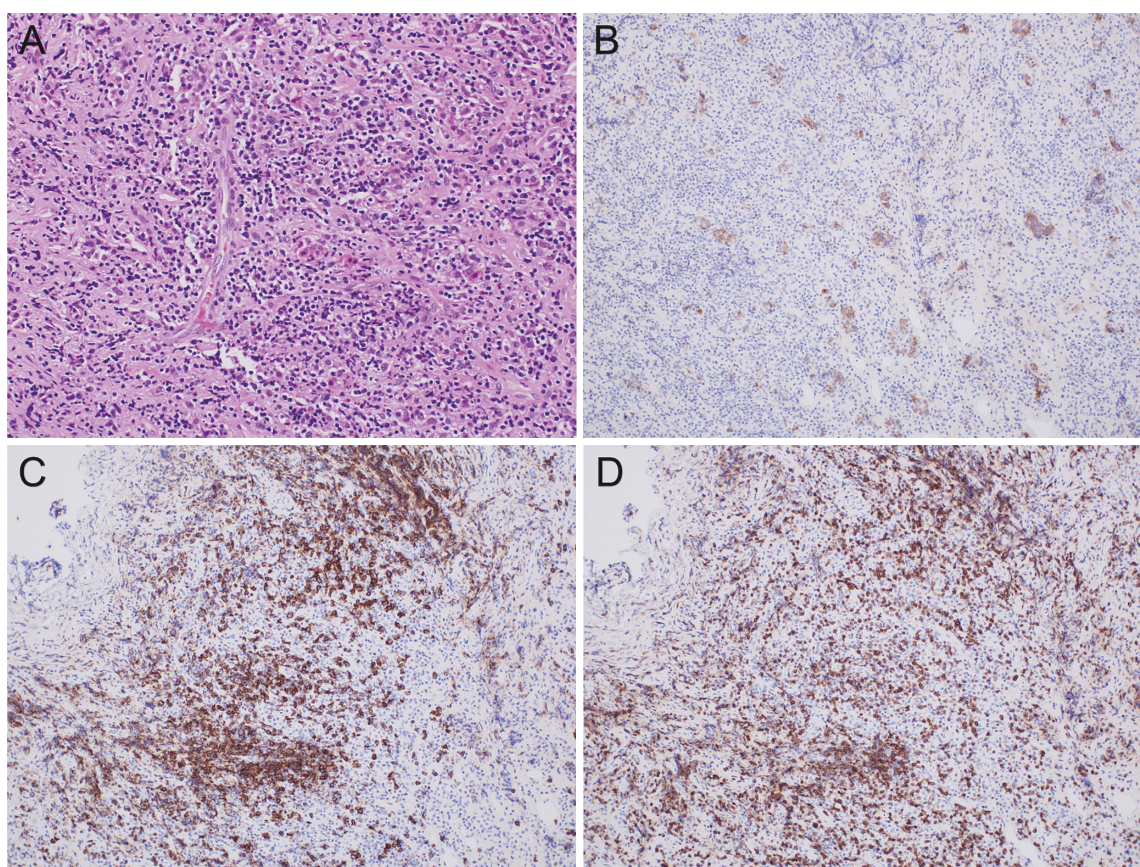


図4 病理組織学的検査（A：Hematoxylin and eosin 染色，×200，B：Synaptophysin 免疫染色，×100，
 C：CD3免疫染色，×100，D：CD20免疫染色，×100）
 CD3陽性細胞，CD20陽性細胞が混在して，びまん性にリンパ球浸潤が認められる。下垂体前葉細胞と思われる Synaptophysin 陽性の細胞塊を認める。リンパ球の異型など，リンパ腫を疑う所見は認めない。

細胞と CD20陽性細胞が混在したリンパ球と，形質細胞，好中球，好酸球などが混在した高度な炎症細胞浸潤を認めた（図4 A-D）。リンパ球の異型など，リンパ腫を疑う所見は見られなかった。

術後経過：術直後から霧視，両耳側半盲および眼球

運動障害の改善を認めた。リンパ球性下垂体炎に対する治療として大量ステロイド療法を，ヒドロコルチゾール200 mg/日から開始し，その後漸減し術4日後からプレドニゾン10 mg/日を開始した。術11日後の頭部 MRI で，病変の著明な縮小と視神経の圧排の

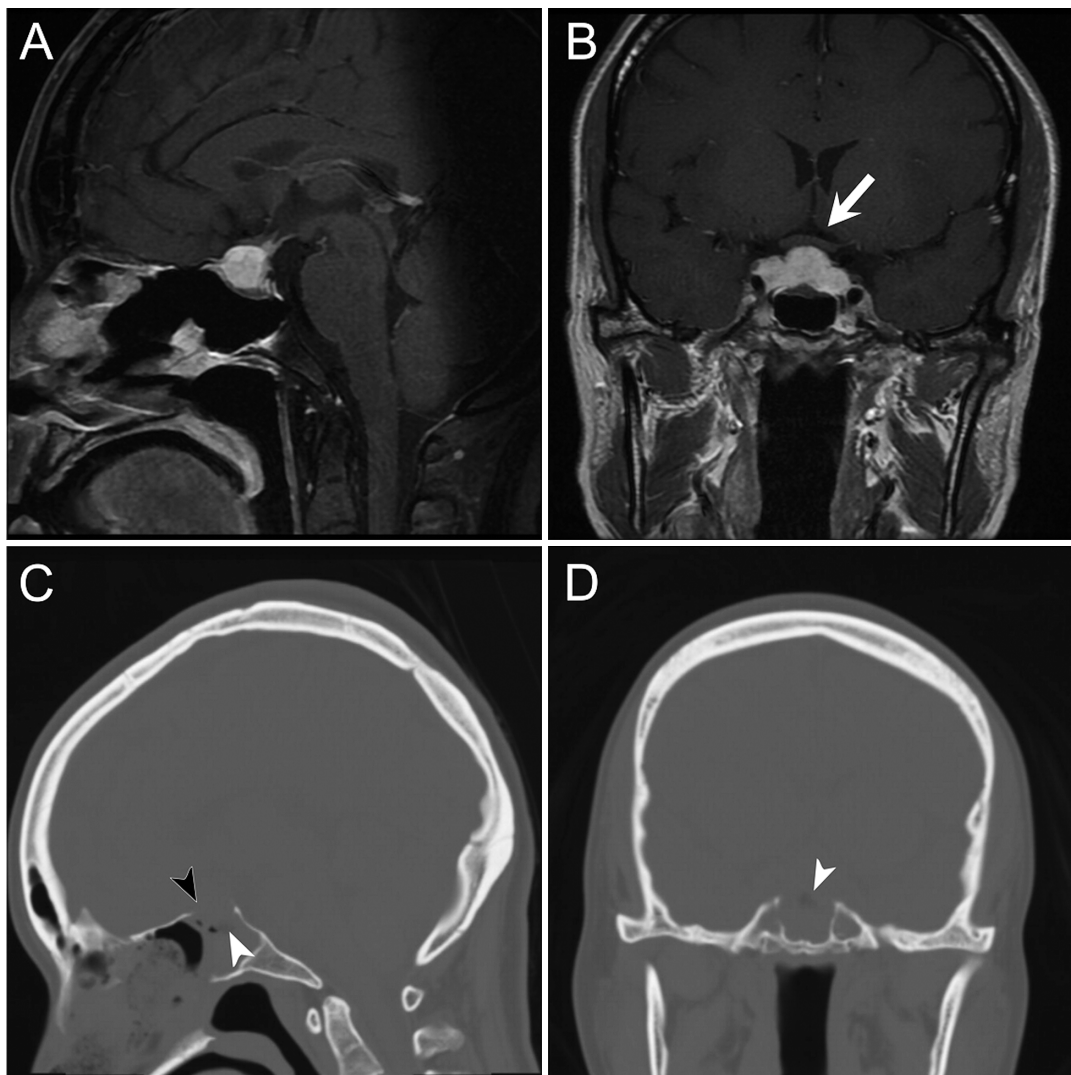


図5 術後頭部MRIと頭部CT骨条件

造影 T1WI 矢状断 (A), 冠状断 (B): 病変は縮小しており, 視神経の上方への圧排は改善している (矢印)。頭部 CT 矢状断 (C), 冠状断 (D): トルコ鞍底 (白矢頭) および鞍結節部 (黒矢頭) は骨削除されている。

解除を確認した (図5 A, B)。また, 術後骨条件 CT では, トルコ鞍底に加え, 鞍結節部の骨も十分削除されていた (図5 C, D)。術後内分泌機能に関しては, 術4日後に一過性の尿崩症が出現したが自然に軽快し, また下垂体前葉機能も前葉ホルモンの補充にて改善したため, 術12日後に独歩で自宅退院した。

III 考 察

リンパ球性下垂体炎は, 下垂体や下垂体漏斗の炎症性疾患であり, その発症機序の多くは自己免疫が関連しているが, 最近では IgG4 関連下垂体炎や免疫チェックポイント阻害剤の副作用による下垂体炎も注目されている²⁾。900万人に1人とまれな疾患であり, また, 下垂体炎の女性患者のうち57から58%は妊娠および

産褥期に発症している¹⁾³⁾。妊娠による下垂体血流の変化によって, 下垂体が免疫系の影響を受けやすくなる可能性などが指摘されているが, 妊娠と下垂体炎との関連や発症機序に関しては解明されていない¹⁾。妊娠中および産褥期の下垂体病変としては, 下垂体腺腫や髄膜腫などが頻度としては多く, 実臨床において, 画像所見や臨床症状のみでは下垂体炎と鑑別することが困難な症例も散見される⁴⁾⁵⁾。また下垂体腺腫やエストロゲン受容体陽性髄膜腫は妊娠中に増大し, 下垂体機能不全や視機能障害を発症するといった報告もある⁵⁾。これらの病変の鑑別には造影剤を用いた画像検査が有用であるものの, ガドリニウム造影剤は胎盤通過性があり, 胎児への安全性も確立されていないことから単純撮影のみでの評価となることが多く, 妊娠中

は特に鑑別に難渋する⁵⁾。

本症例は、トルコ鞍内から鞍上部に存在する充実性の腫瘍であり、下垂体炎、髄膜腫、下垂体腺腫を鑑別に挙げた。出産後に施行した造影 MRI では均一に造影され、また、造影ダイナミック MRI では漸増性に造影されたため、下垂体腺腫を疑う所見であったが、正常下垂体と病変との境界が不明瞭であり、下垂体腺腫としては非典型的であった。また、下垂体柄の腫大や蝶形骨洞後壁の粘膜肥厚に関してはリンパ球性下垂体炎に特徴的な所見であるが、一方で内頸動脈を狭小化させるように病変が伸展する所見は、髄膜腫やリンパ球性下垂体炎に特徴的な所見であることが報告されている⁶⁾。臨床症状としては、下垂体前葉機能不全および視神経、外転神経圧迫に伴う脳神経症状を呈していたが、先述した鑑別診断いずれにおいても、起こりうる症状である。以上から、本症例においては、画像所見と臨床症状のみでは確定診断をつけることは困難で、外科手術による組織診断は、治療のために必要不可欠であった。過去の報告でも、リンパ球性下垂体炎を画像や臨床症状のみで診断することは困難であり、早期の生検術を推奨する報告がある¹⁾²⁾⁵⁾⁷⁾。

リンパ球性下垂体炎の治療は、薬物治療が奏功するため、大量ステロイド療法が第一選択となる³⁾。その際には、グルココルチコイドが使用され、併発する下垂体機能低下症に対しては、病態に応じたホルモン補充療法が施行される。一方、まれではあるが、薬物治療抵抗性の場合には外科的治療も検討される。過去には視機能障害や急速な症状進行例など早期に視神経減圧が必要な場合には、病変の切除を行ったという報告も散見されるが⁸⁾⁻¹⁰⁾、病変が摘出されれば速やかな視神経圧迫の解除による視機能改善が得られるものの、当然のことながら、下垂体機能障害の悪化がみられる¹⁰⁾¹¹⁾。

以上より、近年のリンパ球性下垂体炎に対する外科的治療戦略として、経鼻内視鏡手術による生検術で確定診断したのちに薬物治療を行うのが一般的である。しかしながら、ステロイド治療開始から、病変縮小による視機能改善までの期間は、約1週間から2週間と報告されており、進行性で重度の障害を呈している症例においては、この期間が将来的な視機能温存の観点からは無視できないと考える¹²⁾¹³⁾。妊娠期の外科的治療に関しては、母児への全身麻酔の影響や手術侵襲を考慮すべきである。Graillon ら⁵⁾は下垂体腫瘍に対する手術適応に関して、アルゴリズムを用いて報告しており、妊娠週数や神経症状、疾患の症候のコントロー

ルの程度などで症例ごとに他診療科も交えた集学的な検討が必要としている。

本症例は、妊娠後期に発症した下垂体腫瘍であり、神経症状はあるものの、胎児、母体への手術侵襲や全身麻酔手術のリスクを考慮し、まずは出産可能な時期まで待機し、帝王切開での出産を先行する方針とした。しかしその間に症状は悪化し、可及的速やかな減圧が必要と考えられたため経鼻内視鏡手術の際に頭蓋底外減圧を追加した。すなわち、通常のトルコ鞍底の開窓に加えて、鞍結節部を削除することで、下垂体を切除することなく、速やかな減圧をはかった。実際、術直後から視機能や頭痛の改善がみられ術後画像からも視神経圧迫が解除されていたことから、今回の外減圧がより早期の神経減圧と神経症状改善に寄与した可能性がある。この方法は、外傷や脳卒中などにより頭蓋内圧が亢進している症例に対し、頭蓋冠の骨をはずすことで圧を外部に逃がし、頭蓋内圧を制御する開頭外減圧術を、頭蓋底病変に応用したものである。さらに、病変の切除を行わないため、下垂体機能をより温存できる可能性があるという利点もある。我々が渉猟した範囲で、リンパ球性下垂体炎に対する本手術法の報告は未だなく、速やかな視神経減圧を要する症例には、本法が新たな手術法の一つとして有用である可能性が示唆された。一方で、この部位の骨削除は、通常の下垂体腫瘍に対する経鼻内視鏡では操作することはまれで、また本手技を追加することによる硬膜損傷は、解剖学的に髄液漏や感染を来しやすいというデメリットもあるため、やみくもに適応するものではない。症例ごとに必要性を十分に検討したうえで、手術合併症回避の観点から、経鼻内視鏡手術手技に精通した術者が行うべきであることは言うまでもない。また、術中 MRI が普及した近年においては、視神経減圧を評価するためには、術中 MRI を活用することも有用かもしれない¹⁴⁾。外科手術や薬物療法後に再発を来した症例が報告されており、治療後も定期的な画像検査やホルモン検査が重要である⁹⁾¹⁰⁾。今後、本法による手術症例を積み重ね、有用性や安全性を検討する必要がある。

IV 結 語

進行性の視機能障害で発症したリンパ球性下垂体炎に対して、経鼻内視鏡手術で生検術に加え外減圧術を行い、早期に脳神経症状が改善した症例を経験した。リンパ球性下垂体炎の手術において、個々の症例ごと

に慎重に適応を検討することで、リンパ球性下垂体炎に対する内視鏡下経鼻的頭蓋底外減圧術が、一つの治療オプションとなりうることが示唆された。本論文の発表に関して開示すべきCOIはありません。

文 献

- 1) Caturegli P, Newschaffer C, Olivi A, Pomper MG, Burger PC, Rose NR: Autoimmune hypophysitis. *Endocr Rev* 26: 599-614, 2005
- 2) de Vries F, van Furth WR, Biermasz NR, Pereira AM: Hypophysitis: A comprehensive overview. *Presse Med* 50: 104076, 2021
- 3) Kyriacou A, Gnanalingham K, Kearney T: Lymphocytic hypophysitis: modern day management with limited role for surgery. *Pituitary* 20: 241-250, 2017
- 4) Valassi E: Pituitary disease and pregnancy. *Endocrinol Diabetes Nutr (Engl Ed)* 68: 184-195, 2021
- 5) Graillon T, Cuny T, Castinetti F, et al: Surgical indications for pituitary tumors during pregnancy: a literature review. *Pituitary* 23: 189-199, 2020
- 6) Kanoke A, Ogawa Y, Watanabe M, Kumabe T, Tominaga T: Autoimmune hypophysitis presenting with intracranial multi-organ involvement: three case reports and review of the literature. *BMC Res Notes* 28: 560, 2013
- 7) Gutenberg A, Hans V, Puchner MJ, et al: Primary hypophysitis: clinical-pathological correlations. *Eur J Endocrinol* 155: 101-107, 2006
- 8) Cote DJ, Wiemann R, Smith TR, Dunn IF, Al-Mefty O, Laws ER: The Expanding Spectrum of Disease Treated by the Transnasal, Transsphenoidal Microscopic and Endoscopic Anterior Skull Base Approach: A Single-Center Experience 2008-2015. *World Neurosurg* 84: 899-905, 2015
- 9) Schreckinger M, Francis T, Rajah G, Jagannathan J, Guthikonda M, Mittal S: Novel strategy to treat a case of recurrent lymphocytic hypophysitis using rituximab. *J Neurosurg* 116: 1318-1323, 2012
- 10) Oguz SH, Soylemezoglu F, Sendur SN, et al: Clinical Characteristics, Management, and Treatment Outcomes of Primary Hypophysitis: A Monocentric Cohort. *Horm Metab Res* 52: 220-227, 2020
- 11) Imber BS, Lee HS, Kunwar S, Blevins LS, Aghi MK: Hypophysitis: a single-center case series. *Pituitary* 18: 630-641, 2015
- 12) Khare S, Jagtap VS, Budyal SR, et al: Primary (autoimmune) hypophysitis: a single centre experience. *Pituitary* 18: 16-22, 2015
- 13) Ray DK, Yen CP, Vance ML, Laws ER, Lopes B, Sheehan JP: Gamma knife surgery for lymphocytic hypophysitis. *J Neurosurg* 112: 118-121, 2010
- 14) Yaoita R, Ito M, Matsuda K, Kokubo Y, Sato S, Sonoda Y: A case of Lymphocytic adenohypophysitis presenting visual disturbance in the third trimester of pregnancy. *No Shinkei Geka* 45: 161-165, 2017

(R 4. 2. 24 受稿; R 4. 3. 16 受理)