

複数回の開頭手術と放射線治療後の頭蓋難治感染創に対して 遊離筋弁移植を用いた1期的頭蓋形成手術により治癒し得た1例

小林美晴¹⁾²⁾* 杠 俊介²⁾ 中村智次³⁾
佐藤 篤⁴⁾ 近藤昭二¹⁾

- 1) 伊那中央病院形成外科・美容外科
- 2) 信州大学医学部形成再建外科学教室
- 3) 伊那中央病院病理診断科
- 4) 伊那中央病院脳神経外科

A Case of Intractable Cranial Infection After Multiple Craniotomies and Radiotherapy That was Cured by a One-stage Cranioplasty Using a Free Muscle Valve Graft

Miharu KOBAYASHI¹⁾²⁾, Shunsuke YUZURIHA²⁾, Toshitsugu NAKAMURA³⁾
Atsushi SATO⁴⁾ and Shoji KONDOH¹⁾

- 1) *Division of Plastic and Aesthetic Surgery, Ina Central Hospital*
- 2) *Department of Plastic and Reconstructive Surgery, Shinshu University School of Medicine*
- 3) *Division of Pathology, Ina Central Hospital*
- 4) *Division of Neurosurgery, Ina Central Hospital*

We herein describe the treatment of a patient who suffered temporal bone osteomyelitis after multiple craniotomies and gamma knife irradiation procedures. A 61-year-old woman exhibited an epidural abscess between the sequestered autologous temporal bone graft and the artificial dura on computed tomography 3 years after three craniotomies including two sessions of gamma knife irradiation. For treatment, debridement of the bone graft and artificial dura, dural reconstruction with fascia lata, cranial hard tissue reconstruction with titanium mesh, and soft tissue and skin reconstruction with a free latissimus dorsi muscle flap were all performed in one procedure. We were able to successfully perform one-stage hard and soft tissue cranial reconstruction while controlling infection by the contribution of well-vascularized flap tissue and obtained good surgical results. *Shinshu Med J 71: 73–78, 2023*

(Received for publication August 25, 2022; accepted in revised form September 14, 2022)

Key words: temporal osteomyelitis, epidural abscess, one-stage cranioplasty

側頭骨骨髄炎, 硬膜外膿瘍, 1 期的治療

I はじめに

開頭手術後の骨弁感染は1.1~8.1%で発生するといわれ、その発生因子は先行感染や軟部組織による不十分な被覆、放射線照射、鼻腔や前頭洞などとの交通が原因と報告されている¹⁾。同一部位に人工物を使用した複数回の開頭手術を行い、かつ複数回のガンマナイフ治療を行ったその数年後に、慢性的に排膿が持続する腐骨と異物を伴う難治性の局所感染を生じた。血

管柄付き遊離筋弁移植とチタンメッシュによる頭蓋形成により1期的に治療した1例について報告する。

II 症 例

患者: 61歳女性。

主訴: 髄膜腫治療後の右側頭部の排膿と皮膚の腫脹
現病歴: 14年前に記憶障害を主訴に当院脳神経内科を受診し、画像所見より右小脳テント部巨大髄膜腫と診断された。腫瘍が巨大だったため、当院脳外科で同年2回に分け右側頭開頭による腫瘍摘出術が施行されたが、術後のCT検査では腫瘍の残存を認めた。その後、残存腫瘍が増大してきたため、他院で11年前に1

* Corresponding author: 小林美晴 〒390-8621
松本市旭3-1-1 信州大学医学部形成再建外科学教室
E-mail: kinkanamanama118@gmail.com

表1 当科受診までの治療歴

X-14年	小脳テント部巨大髄膜腫と診断 同年2月・6月の2回に分けて右側頭開頭による腫瘍摘出術のちに、 残存腫瘍が増大
X-11年	他院で1回目のガンマナイフ治療
X-9年	他院で2回目のガンマナイフ治療
X-3年	腫瘍が再増大 3回目の右側頭開頭手術 手術2か月後にプレート感染と膿排出あり プレート抜去と洗浄処置 感染は鎮静化
X年	右側頭部に腫脹があり当科を紹介受診

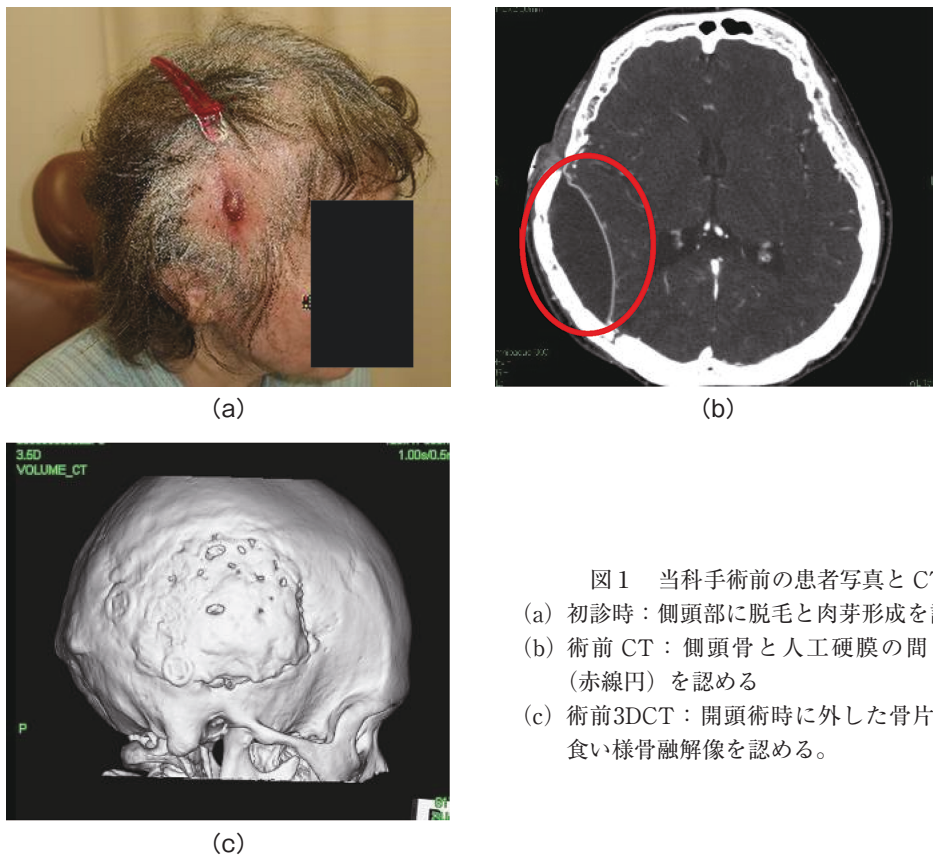


図1 当科手術前の患者写真とCT画像
 (a) 初診時：側頭部に脱毛と肉芽形成を認める。
 (b) 術前CT：側頭骨と人工硬膜の間に硬膜外膿瘍（赤線円）を認める
 (c) 術前3DCT：開頭術時に外した骨片に多孔性の虫食い様骨融解像を認める。

回目のガンマナイフ治療（32 Gy）を施行した。腫瘍の再増大により、9年前に2回目のガンマナイフ治療（40 Gy）を施行した。腫瘍は2回のガンマナイフ治療後に一旦縮小を認めたが、その後、再度増大したため、3年前に3回目の側頭開頭手術を行い摘出した。3回目の手術の後に頭皮縫合部に骨固定プレート露出と膿排出を認め、CT検査で硬膜外に膿瘍と考えられる液体貯留像が認められた。創部からの膿性浸出液の細菌検査で多剤耐性の *Staphylococcus lugdunensis* が検出されたため、骨固定プレートの抜去と創洗浄処置を行ったところ、感染症状の鎮静化を得た。その後し

ばらくは腫瘍の増大も感染の再発もなく経過していたが、3年後に右側頭部に腫脹を認め、当科を紹介されるにいたった。詳細な経過は別表に示す（表1）。

初診時所見：右側頭開頭術後の縫合線上に、2×1.5 cmのドーム状に隆起した不良肉芽組織を認めた（図1 a）。不良肉芽表面の細菌検査で3年前の膿排出時と同じ多剤耐性の *Staphylococcus lugdunensis* が検出された。周囲には脱毛斑を認めた。造影CT画像で人工硬膜（延伸ポリテトラフルオロエチレン製、商品名：ゴアテックス®）上に硬膜外膿瘍と考えられる貯留所見を、3DCTで開頭術時に外した骨片に多孔性の

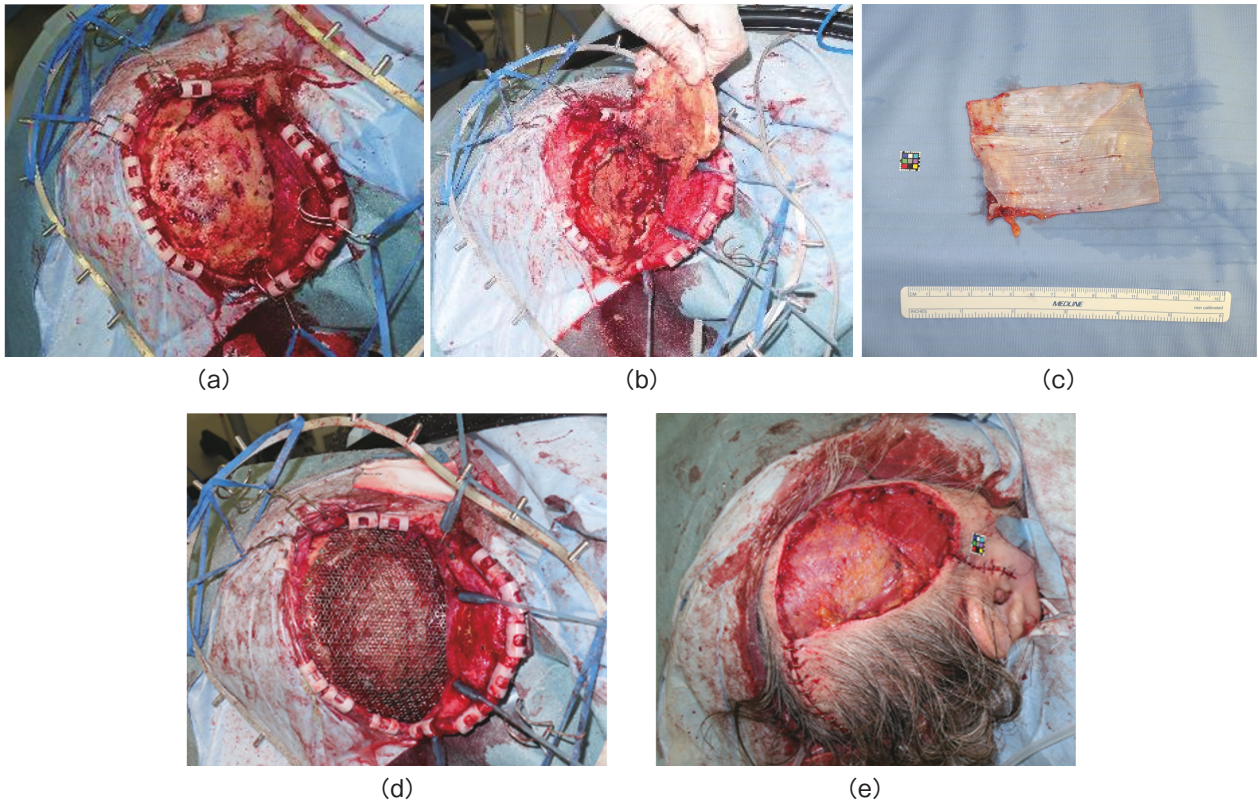


図2 術中所見

- (a) 側頭骨は部分的に変色しており虫食い様の孔を多く認めた。
- (b) 人工硬膜と骨の間に膿貯留と壊死組織を認めた。
- (c) 大腿筋膜を採取した。
- (d) 大腿筋膜を硬膜欠損部にパッチ縫合後、本来の頭蓋骨よりも曲率を下げたチタンメッシュで硬性再建を行った。
- (e) 広背筋弁をチタンメッシュ直上に移植し、周囲帽状腱膜に固定した。

虫食い様骨融解像を認めた（図1 b, c）。CT画像所見と経過から、側頭骨骨髓炎を伴う硬膜外膿瘍と診断した。局所感染に耐久性のある血流豊富な組織での被覆が必要と考え遊離皮弁での再建を選択した。移植床血管の評価目的でCTアンギオグラフィーを行い、浅側頭動静脈が開存していることを確認した。脳神経外科医と協議の上、感染組織のデブリードマン、骨髓炎が疑われる骨片および人工硬膜の除去の後、遊離大腿筋膜移植による硬膜再建、チタンメッシュによる硬性再建および血管柄付き遊離広背筋皮弁移植による皮膚軟部組織再建を1期的に行う方針とした。

手術所見：脳神経外科と合同で手術を行った。体位は左側臥位とした。まず、肉芽組織を含め、周囲の脱毛斑となっている範囲まで右側頭部の皮膚を切除した。前回までの開頭手術時で3回はずして戻した側頭骨片に虫食い様の多くの骨孔を認めた（図2 a）。側頭骨片をはずすと、人工硬膜上に膿瘍を形成していた（図2 b）。十分に洗浄した後、人工硬膜を除去した。人

工硬膜下には膿瘍を認めなかったが、硬膜下も十分に洗浄した。周囲の骨は血流が確認できたため、周辺を十分に洗浄するにとどめた。10×7 cmの大腿筋膜を採取し（図2 c）、硬膜欠損部に髄液が漏出しないようにパッチし縫合閉鎖した。その上にチタンメッシュにより頭蓋の硬性再建を行った。頭蓋骨欠損部の脳実質には欠損があったため、硬膜外腔に死腔が生じるのを防ぐために、チタンメッシュは本来の頭蓋骨よりも曲率を下げて周囲の頭蓋骨に固定した（図2 d）。つぎに、10×5 cmの皮島を有する広背筋皮弁を遊離皮弁として採取してチタンメッシュ上に移植し、筋体を周囲の帽状腱膜に縫合固定した。胸背動静脈を浅側頭動静脈にそれぞれ端々吻合した。広背筋皮弁は皮島の脂肪織が予想より厚かったため、皮島を切除して筋体だけの筋弁として利用し（図2 e）、切除した皮膚片を利用して筋体上に全層メッシュ植皮を行い手術を終了した。

病理組織学的所見：リンパ球と形質細胞主体の慢性

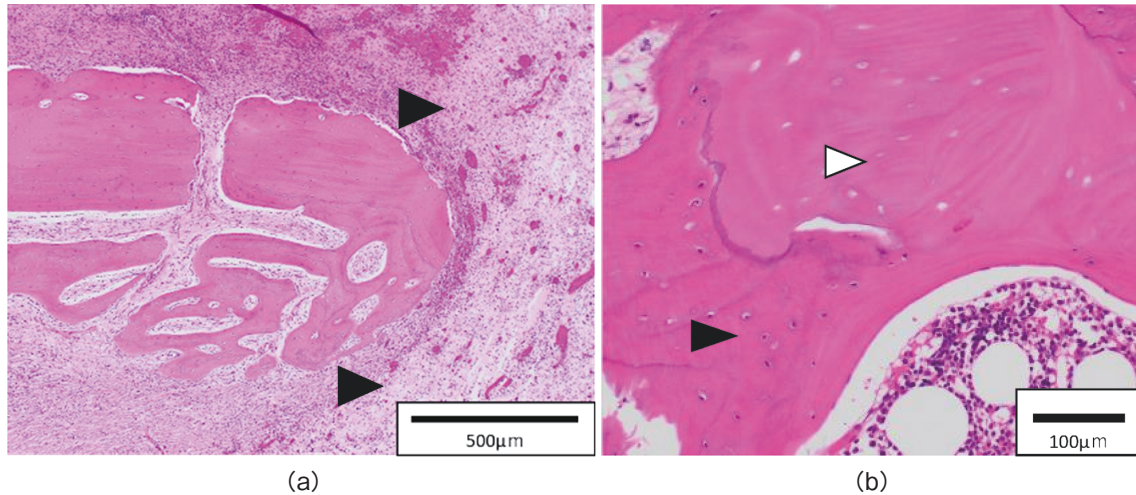


図3 病理組織学的所見

(a) HE 染色：骨融解部

骨梁が消失・途絶し、リンパ球・形質細胞主体の慢性炎症細胞浸潤や、浮腫状の肉芽組織（▲）が形成されている。

(b) HE 染色：壊死骨とそれを囲む付加新生骨

骨梁は、細胞核が抜けた壊死骨（△）と、細胞核を認める新生骨（▲）が混在している。

炎症性細胞浸潤と出血を伴った肉芽組織の形成を認めた。骨梁には核が抜けて見える腐骨と新生骨が混在して、不規則に肥厚した像を認めた（図3）。骨壊死後に新生骨が付加されたものと思われ、骨髄炎を示す像であった。

術後経過：チタンメッシュ上の平圧ドレーンは術後3日目、皮弁採取部の陰圧吸引ドレーンは術後6日目に抜去した。周術期の抗生剤として、感受性のあるクリンダマイシン600 mgを1日2回、術後8日間全身投与した。術後創治癒は順調に得られ、術後感染兆候は認めず経過した。術後2か月のCTで硬膜外膿瘍の再発を認めなかった。術後6か月の時点で感染および皮膚破綻の再発を疑う所見はなく、禿頭部は周囲の頭髪とウィッグで隠れ、患者は不自由なく以前の日常生活を送っている（図4）。

III 考 察

成熟骨の骨髄炎による骨壊死の原因として、血流の変化、骨芽細胞・破骨細胞などの細胞成分障害、骨膜の障害の3つが主因と考えられている²⁾³⁾。側頭骨の血流は、外板は骨膜から、内板は硬膜から、また骨髄性の血流の3つが関与している。本症例は経過から、複数回の開頭術と人工硬膜の使用に加え2回のガンマナイフ照射により手術ではずした側頭骨片への血流が低下していたところに、細菌感染を起し側頭骨骨髄炎に至り難治化したものと考えた（図5）。

頭蓋骨骨髄炎において、骨片が細菌感染の原因と考えられる場合、多くの症例で感染した組織や血行障害を起している骨片や周囲人工物は除去されることを余儀なくされる。治療としては、1期的再建を行うか、先行して人工物と骨髄炎部のデブリードマンを行い感染制御したのを確認した後に2期的再建を行うかは、議論の分かれるところである¹⁾⁴⁾⁻⁹⁾。1期的治療の場合、骨片除去と同時に再建を行うため、術後感染についてのリスクを常に考慮しなければならず、感染に抵抗性の低い人工物を使用しての再建は、自家組織での再建より選択されにくい。

本症例では安全性を優先して2期的再建を行う選択肢もあったが、頭蓋骨欠損の面積が大きい場合に頭痛・めまい・麻痺・認知症などの症状が現れる sinking skin flap syndrome (SSFS)⁶⁾を避けるために、1期的再建を選択した。手術では、膿瘍に隣接した人工硬膜を除去して再建し、かつ硬性再建も行う必要性があった。人工硬膜と人工物による硬性再建では、人工物を2か所で使用することになり、感染のリスクが上昇することが危惧されたため、除去した人工硬膜の代替物には自家組織である大腿筋膜を使用し、人工物の使用は硬性再建に使用するチタンメッシュプレートのみとした。硬性再建の材料にチタンメッシュプレートを選択した理由としては、メッシュの間隙を通して筋体から硬膜への肉芽形成が早期に起こることが期待され、感染に対して優れていると考えられるため⁷⁾で

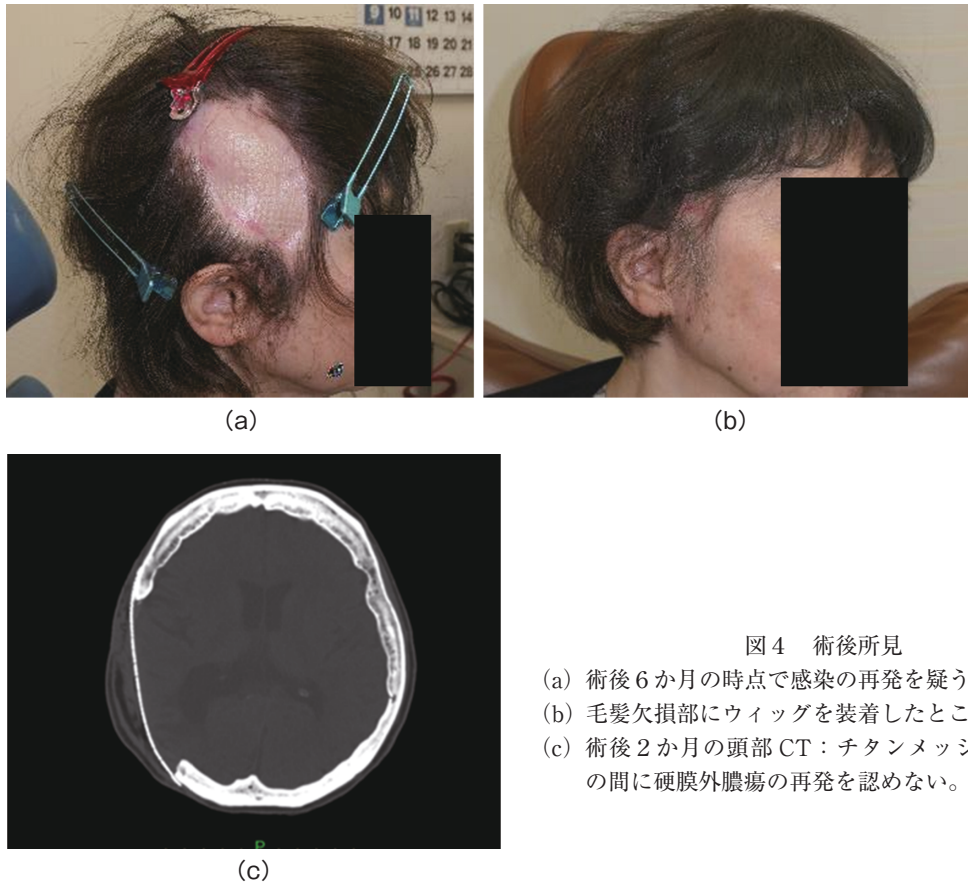


図4 術後所見

- (a) 術後6か月の時点で感染の再発を疑う所見はない。
- (b) 毛髪欠損部にウィッグを装着したところ。
- (c) 術後2か月の頭部CT：チタンメッシュと大腿筋膜の間に硬膜外膿瘍の再発を認めない。

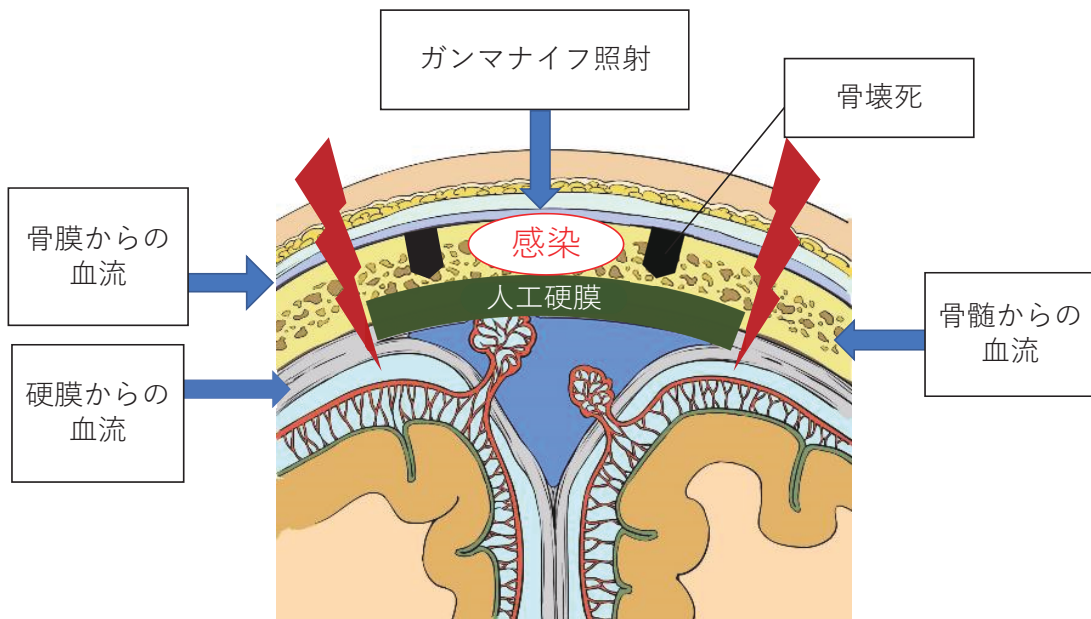


図5 側頭骨骨髄炎を生じた原因

脳外科の手術時に、一時的ではあるが3回摘出された側頭骨は、表面からの骨膜性の血流、水平方向からの骨髄性の血流が断たれ、骨直下に人工硬膜を用いたことで深部からの血流も途絶していた。これにガンマナイフ照射が加わり、細菌感染を生じたものと考えた。

あった。また感染予防目的で、チタンメッシュプレート
の曲率を本来の頭蓋骨の曲率より下げることでより
頭蓋内のデッドスペースをできるだけ小さくした。さら
に、チタンメッシュプレート上は血流の豊富な広背
筋皮弁で被覆した。このように、いくつかの工夫を組
み合わせることで、人工物を使用しながらも1期
的に側頭骨骨髄炎を治癒し得た。

1 期的な治療の報告としては、大網弁とチタンメ
ッシュプレートをを用いた再建¹⁰⁾、前鋸筋—広背皮弁の
連合皮弁での人工骨の Sandwich 法¹¹⁾などの報告があ
る。これら2つの1 期的再建治療は良好な血流を含む
組織を、細菌感染を生じていた欠損部に持ち込むと
いった、今回われわれが用いた術式と同じ発想による
治療と言える。他の方策として、頭蓋骨骨髄炎を生じ
ているにもかかわらず、人工物を含めての完全摘出が
困難な場合には、創内間欠的洗浄を行うことにより、
人工物を残しつつ治癒し得た報告もある¹²⁾。

IV 結 語

同一部位に複数回の開頭手術と人工物使用と複数回
のガンマナイフ治療を行った数年後に、難治性の側頭
骨骨髄炎を発症した症例を経験した。血流に富んだ遊
離筋皮弁とチタンメッシュ使用により1 期的に治癒し
得た。

学会等発表の旨

本論文の要旨は、第77回信州形成外科学会（2018年
12月）において報告した。

本論文について他者との利益相反はない。

謝 辞

本症例報告について御指導いただいた静岡県立静岡
がんセンター再建・形成外科の安永能周先生、手術に
ご尽力いただいた信州大学医学部形成再建外科学教室
の三村信英先生に、深謝いたします。

文 献

- 1) Baumeister S, Peek A, Friedman A, et al: Management of postneurosurgical bone flap loss caused by infection. *Plast Reconstr Surg* 122:195-208, 2008
- 2) 奥山武雄, 堀内淳一: 放射線骨障害の臨床と成因. *癌の臨床* 21: 565-570, 1975
- 3) Bragg DG, Shidnia H, Chu FC, et al: The clinical and radiographic aspects of radiation osteitis. *Radiology* 97: 103-111, 1970
- 4) 高木直之, 今井啓道: 脳外科での頭蓋骨再移植後の骨髄炎. *PEPARS* 133: 36-43, 2018
- 5) Scott NO, Edward AL: The difficult scalp and skull wound. *Clin Plast Surg* 22: 51-59, 1995
- 6) Yoshioka N, Haraoka G, Muraoka M, et al: Single stage reconstruction of scalp and skull using free muscle flap and titanium mesh in patients with epidural infection. *J Cranio-Maxillofac Surg* 24: 118-121, 1996
- 7) 吉岡伸高: 開頭術後感染症例に対する頭皮頭蓋再建術の経験—遊離組織移植術の工夫—. *形成外科* 60: 701-709, 2017
- 8) Earley MJ, Green MF, Milling MA, et al: A critical appraisal of the use of free flaps in primary reconstruction of combined scalp and calvarial cancer defects. *Br J Plast Surg* 43: 283-289, 1990
- 9) Yamaura A, Makino M: Neurological deficits in the presence of the sinking skin flap following decompressive craniectomy. *Neurol Med Chir* 17: 43-53, 1977
- 10) Asai S, Kamei Y, Torii S: One-stage reconstruction of infected cranial defects using a titanium mesh plate enclosed in an omental flap. *Ann Plast Surg* 52: 144-147, 2004
- 11) 堀圭二郎, 長 渚, 櫻井裕之: 頭蓋形成術における人工物露出. *形成外科* 65: 551-562, 2022
- 12) 金本亜希子, 力丸英明, 守永圭吾, 他: 頭部に移植したペースト状人工骨上に生じた感染を筋弁移植と間欠的洗浄療法によって治癒し得た1 例. *創傷* 5: 39-44, 2014

(R 4. 8. 25 受稿; R 4. 9. 14 受理)