

## 巨大な子宮動静脈奇形に対して, 複数回の 動脈塞栓術により生児を得た1例

樋口正太郎<sup>1)\*</sup> 岡 賢二<sup>1)</sup> 小野元紀<sup>1)</sup> 竹内穂高<sup>1)</sup> 井田耕一<sup>1)</sup>  
 安藤大史<sup>1)</sup> 菊地範彦<sup>1)</sup> 小原久典<sup>1)</sup> 鹿島大靖<sup>1)</sup> 大平哲史<sup>1)</sup>  
 宮本 強<sup>1)</sup> 藤永康成<sup>2)</sup> 塩沢丹里<sup>1)</sup>

1) 信州大学医学部産科婦人科学教室

2) 信州大学医学部画像医学教室

### A Case of Successful Pregnancy Following Transcatheter Arterial Embolization for Huge Uterine Arteriovenous Malformation

Shotaro HIGUCHI<sup>1)</sup>, Kenji OKA<sup>1)</sup>, Motoki ONO<sup>1)</sup>, Hodaka TAKEUCHI<sup>1)</sup>, Koichi IDA<sup>1)</sup>, Hirofumi ANDO<sup>1)</sup>  
 Norihiko KIKUCHI<sup>1)</sup>, Hisanori KOBARA<sup>1)</sup>, Hiroyasu KASHIMA<sup>1)</sup>, Satoshi OHIRA<sup>1)</sup>  
 Tsutomu MIYAMOTO<sup>1)</sup>, Yasunari FUJINAGA<sup>2)</sup> and Tanri SHIOZAWA<sup>1)</sup>

1) *Department of Obstetrics and Gynecology, Shinshu University School of Medicine*

2) *Department of Radiology, Shinshu University School of Medicine*

A 32-year-old woman, gravida 1 para 0, had a history of persistent trophoblastic disease, which was treated by dilation/curettage and chemotherapy at the age of 21. She visited a previous hospital wishing for a baby, but was referred to our hospital because the right side of the uterine myometrium was found to have been replaced by numerous dilated blood vessels. The contrast-enhanced CT revealed that dilated arteries and veins occupied the right uterine wall. The lesion was diagnosed as uterine arteriovenous malformation (UAVM) since pelvic veins were enhanced at the arterial phase. To counter the risk of perinatal hemorrhage, we recommended pre-pregnancy transcatheter arterial embolization (TAE). Pelvic angiography revealed that the right uterine artery was the main feeding artery of the UAVM. After the twice via the bilateral uterine arteries, the size of the UAVM lesion reduced from 49 mm to 35 mm. A contrast-enhanced CT after the second TAE showed a reduced blood flow from the uterine arteries, but persistent blood flow in the right round ligament artery to the UAVM was detected. Therefore, we performed the third TAE via the right round ligament artery. The size of the UAVM was decreased to approximately 30 mm, suggesting a reduced risk of pregnancy complications. As additional TEA might also evoke ovarian insufficiency due to excessive radiation exposure, we terminated the pre-pregnancy treatment. Four months after the last TAE, she conceived naturally. No enlargement of the UAVM or abnormal vaginal bleeding was observed during pregnancy. At 39 weeks of gestation, she delivered alive baby by vacuum extraction due to fetal dysfunction. The total blood loss at delivery was 975 g.

In conclusion, although TAE has been widely adopted as an effective treatment for UVAM, there has been no consensus on the treatment goal. Further reports should be accumulated to determine the cut-off value of UAVM size for a safe pregnancy. *Shinshu Med J 67: 299–305, 2019*

(Received for publication May 24, 2019; accepted in revised form May 30, 2019)

**Key words:** uterine arteriovenous malformation, transcatheter arterial embolization, persisted trophoblastic disease, live birth

子宮動静脈奇形, 経カテーテル動脈塞栓術, 存続絨毛症, 生児獲得

\* 別刷請求先: 樋口正太郎 〒390-8621

松本市旭3-1-1 信州大学医学部産科婦人科学教室

E-mail: taro\_hig@shinshu-u.ac.jp

## I 諸 言

AVM (arteriovenous malformation) は動脈と静脈との間の毛細血管を通らない異常短絡であると定義される。子宮に発生するものはまれであり、1926年に初めて報告された<sup>1)</sup>。子宮 AVM (uterine AVM; UAVM) は先天性、後天性に分類され、外傷、子宮内膜掻爬、絨毛性疾患などと関連する後天性のものが多く<sup>2)</sup>、流産や分娩後の0.63%に発生すると推定されている<sup>3)</sup>。UAVMの主症状は不正性器出血、過多月経であるが、筋層内にみられる AVM 病変が子宮内腔に穿破した場合には致命的な大量性器出血をきたすことがある。子宮摘出が根治的治療であるが、妊孕性温存希望患者に対しては経カテーテル動脈塞栓術 (transcatheter arterial embolization; TAE) が選択されることが多い<sup>4)-7)</sup>。

TAE の UAVM に対する有効性が認められている一方、病変が大きく、流入血流量が多い症例では複数回 TAE を行っても病変が残存することも報告されている。しかし、UAVM が残存した状態で妊娠、出産した報告例は少ない<sup>8)</sup>。今回我々は巨大な UAVM に対して3回の TAE を行い、病変の完全消失は困難であったが病変の縮小が妊娠中および分娩時の出血減少に有効であったと考えられた症例を経験したので報告する。加えて UAVM 症例が安全な妊娠経過を得るための病変縮小の目標値について文献学的考察を加える。

## II 症 例

症例は1妊0産の32歳女性で21歳時に胞状奇胎に対して子宮内容除去術が行われ、その後、存続絨毛症の診断で化学療法が施行された既往を有する。拳児希望のため前医を受診した際に、経膈超音波検査で子宮体

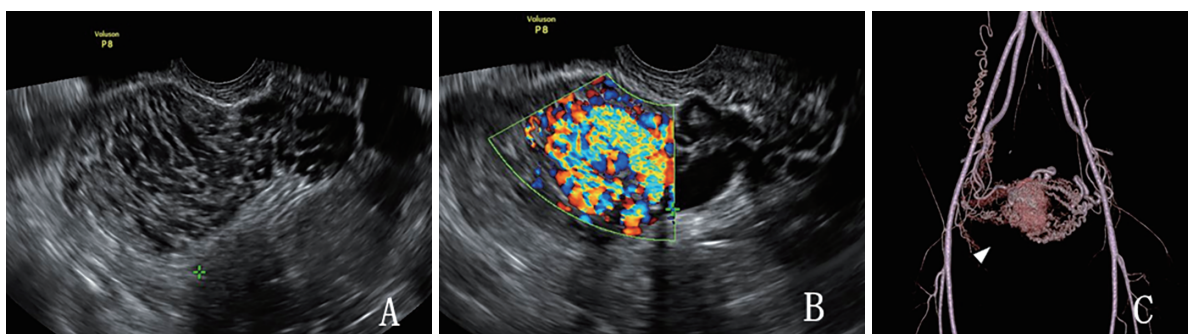


図1 経膈超音波・造影CT

A, B: 経膈超音波検査 (初診時)

子宮の矢状断 (A) では筋層内はスポンジ様に空洞化し、Color Doppler (B) にてモザイク型に錯綜する血管構造を認めた。

C: 3D-CT 動脈相 (初診時)

子宮右筋層内の血流が著明に発達し、血管が筋層を置換している (△)。

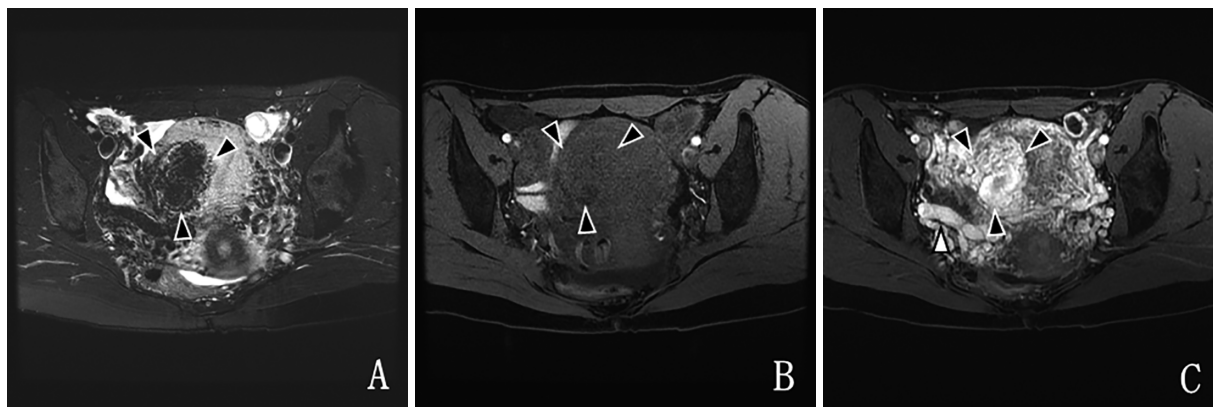


図2 造影MRI (初診時)

脂肪抑制併用 T2強調画像 (A), 脂肪抑制併用 T1強調画像 (B) で子宮筋層内に低信号の腫瘍 (▲) を認める。動脈相 (C) では同腫瘍および右浅子宮静脈 (△) に造影効果を認める。

部右側筋層のほぼ全体が拡張した血管に置換された所見がみられ、妊娠分娩に際し多量性器出血のリスクが危惧されたため当院に紹介となった。

それまでに異常な性器出血のエピソードはなく、初診時の血清 hCG は cut-off 値以下であった。経陰超音波検査では子宮体部右筋層内にスポンジ様に空洞化した腫瘤を認め (図 1 A), Color Doppler 法では非常に血流豊富なモザイク状パターンであった (図 1 B)。造影 CT では子宮右側の血管は増生し、筋層内に拡張した動脈および静脈からなる 49×31 mm の腫瘤を認めた (図 1 C, 図 4 A)。骨盤 MRI では同部位に T1, T2 強調画像とともに低信号であり (図 2 A, B), 造影効果のある腫瘤を認めた (図 2 C)。CT, MRI ともに右浅子宮静脈は著明に拡張し、動脈相で著明な造影効果がみられたことから動静脈の短絡が示唆された (図 2 C, 図 4 A)。骨盤部血管造影では子宮筋層内腫瘤には右子宮動脈を主体とした複数の流入動脈が認められ (図 3), UAVM と診断した。

周産期多量出血のリスクを考慮すると、妊娠前に

TAE を行うべきであると考えたが、挙児希望症例であり TAE に伴う卵巣の血流障害および放射線被曝による卵巣機能低下が危惧された。卵巣機能の評価を行ったところ、月経 5 日目のホルモン基礎値 (E2 36.3 pg/ml, LH 8.0 mIU/ml, FSH 9.0 mIU/ml) は正常範囲内であったが、卵巣に存在する卵の数を反映するとされる AMH (Anti-Mullerian Hormone) は 0.52 ng/ml (中央値で 46 歳相当<sup>9)</sup>) と低値であり、卵巣予備能の低下が示唆された。そのため TAE に先立ち妊孕性温存のための受精卵凍結を行う方針とし、不妊治療における体外受精・胚移植と同様の方法で卵子を採取し、3 個の受精卵を凍結保存した。

TAE 施行に際し、塞栓物質による肺塞栓を予防するために前処置として下大静脈フィルター留置を行った。初回 TAE (TAE ①) では AVM 病変への血流低下を目的として流入動脈である両側子宮動脈をゼラチンスポンジ (粒子径約 2 mm) を用いて、子宮動脈分枝は NBCA (n-butyl-2-cyanoacrylate) を用いて塞栓した。卵巣機能に配慮し卵巣動脈の塞栓は行わな

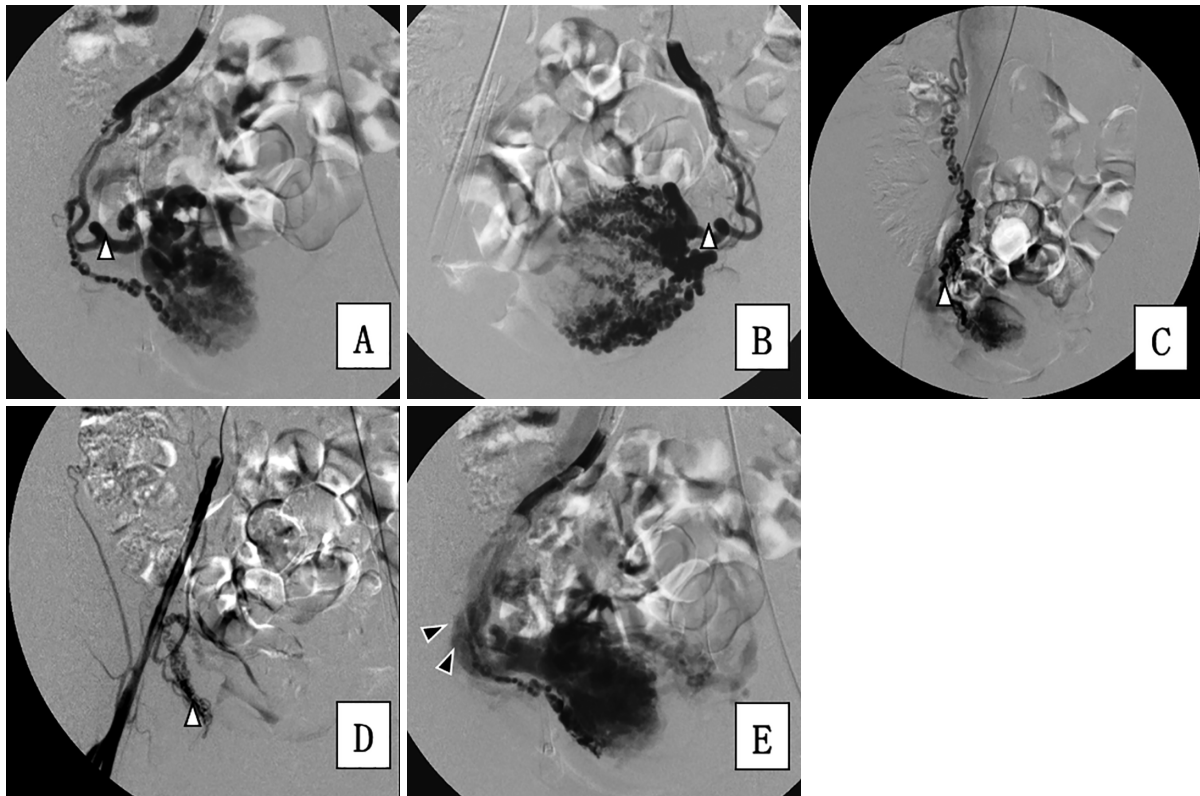


図 3 子宮動静脈病変への流入動脈 (A~D) および流出静脈 (E)

A : 右子宮動脈, B : 左子宮動脈, C : 右卵巣動脈, D : 右外陰部動脈からの選択的な造影 (動脈相) では UAVM 病変への流入が認められた。

E : 右子宮動脈からの選択的造影では動脈が造影された直後に拡張した右浅子宮静脈 (▲) が描出され、動静脈の短絡が示唆された。



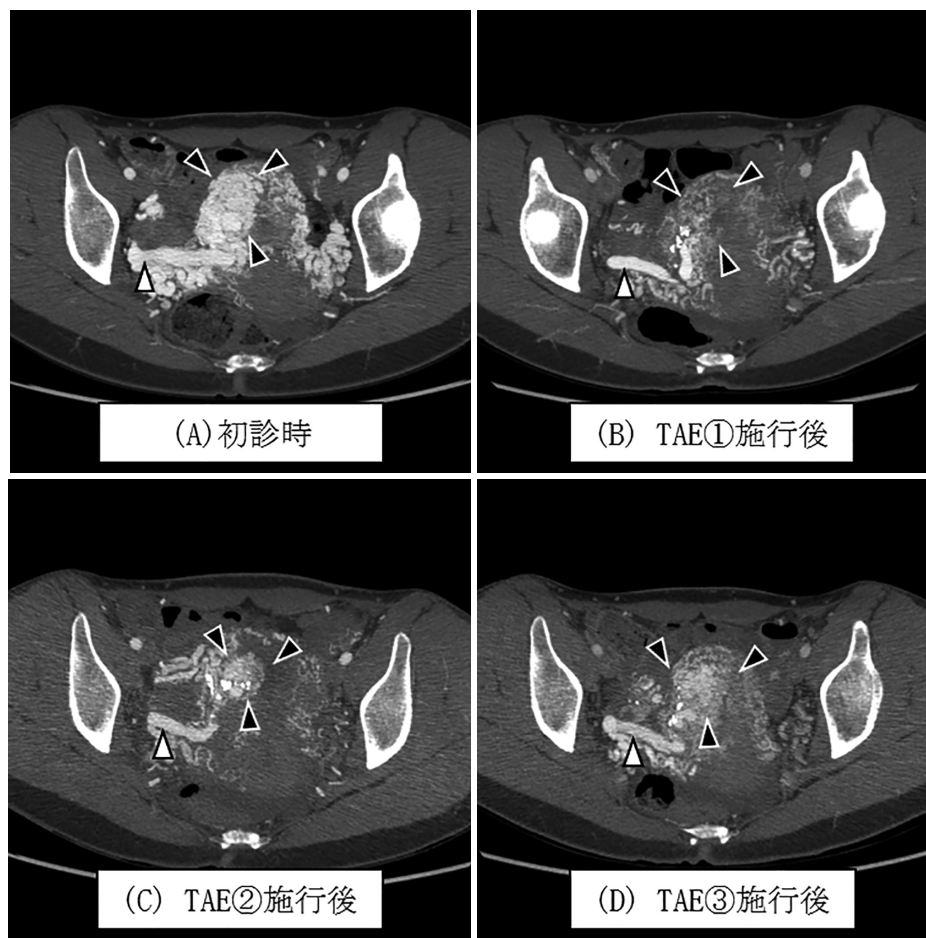


図4 子宮動静脈病変の治療経過

子宮右筋層内のAVM病変(▲)はTAE①により著明に縮小したが、経膈超音波による経過観察では再増悪が見られた。TAE②、③により筋層内病変の縮小が見られ、右浅子宮静脈(△)の拡張の改善を認めたが、AVM病変が消失することはなかった。

かった。治療1週間後の造影CTでは病変は著明に縮小した(図4 A→4 B)が、動脈相では浅子宮静脈が描出され動静脈の短絡所見が残存していた。AVM病変の完全消失を目指して、TAE①の2か月後に追加治療(TAE②)を行う方針とした。TAE①後に縮小していたAVM病変はTAE②前では増大傾向であり、子宮動脈以外の側副血行路の発達が示唆された。TAE②ではまずTAE①と同様にAVM病変への血流低下目的に両側子宮動脈をゼラチンスポンジにて塞栓した。さらにAVMの完全消失を目的として、経静脈的にnidusに硬化剤であるアルコールを注入する硬化療法<sup>10)</sup>を検討した。同治療においては硬化剤をnidusに留めるために硬化剤注入前に流出静脈である浅子宮静脈の一時的な閉塞が必要となるが、TAE後もAVMを介した流出静脈の十分な流速低下が得られず、ダブルバルーンを用いた流出静脈の閉塞が困難

であり、硬化療法は施行できなかった。2回のTAEにより病変は初診時の49 mm(図4 A)と比較すると35 mm(図4 C)に縮小したが、病変の消失には至らなかった。TAE②後の造影CTでは子宮動脈からの流入は減少したが右子宮円索動脈からの流入増加が疑われたため、TAE②の1か月後にNBCAを用いて右子宮円索動脈の塞栓(TAE③)を追加した。このとき子宮動脈は狭小化し、カテーテル挿入は困難であり、その他に塞栓可能な流入動脈は認めず、経静脈的な硬化療法は施行不可能であった。TAE③後、病変は30 mm程度まで縮小した(図4 D)。

3回のTAEによってもAVM病変および動静脈の短絡所見の消失には至らなかったが、病変の縮小により妊娠時の合併症リスクは当初より低下したと考えられ、また3回の動脈塞栓術時の放射線被曝総量は3.2 Gyに達し、卵巣機能低下が危惧されたことから、

妊娠前治療を終了した。3回の動脈塞栓術後 AMH 値は治療前の0.52から0.27 ng/ml まで低下していたが、治療終了後も自然排卵がみられた。そのため、まず自然妊娠をめざす方針としたところ、治療終了4か月後に妊娠が成立した。妊娠経過は順調で AVM 病変の増大や性器出血は認めず、妊娠39週に経陰分娩（胎児機能不全の適応で吸引分娩）となった。分娩時出血量は975 gであった。児は2,338 gの男児で Apgar score 8/9であり、出生後の経過に異常は認めなかった。分娩9時間後に外陰血腫を認め、造影CTでは動脈相で血腫内への血管外漏出像が認められた。右閉鎖動脈および右内陰動脈の塞栓術を行い、造影剤の血管外漏出は消失し、止血を得た。外陰血腫周囲には血管奇形は見られず、外陰血腫についてはUAVMとの関連は否定的と思われた。

### III 考 察

偶発的に診断され症状を伴わないUAVMに関しては確立された治療指針はなく、本症例では妊娠時の安全性確保が最大の課題であった。

UAVMは後天的要因により発症することが多く、子宮内膜掻爬（62%）、帝王切開（14%）、絨毛性疾患（4%）などの既往と関連するとされる<sup>2)</sup>。本症例では胎状奇胎の治療歴があり、子宮内容除去術が2回行われていた。絨毛性疾患寛解後のUAVM発生率は10-15%と推定され<sup>11)</sup>、子宮内容除去術による子宮筋層の損傷に加えて、絨毛の無秩序な増生、hCGによる血管新生促進が動静脈の異常吻合に関与していると考えられている<sup>12)</sup>。

UAVMの自覚症状は不正性器出血、過多月経である。85本の症例報告（全100症例、1例を除き性器出血のエピソードあり）をまとめたレビューでは約50%において性器出血による高度貧血のために輸血が必要となり、29%では制御不能な多量の性器出血のため子宮摘出が行われたと報告されており<sup>13)</sup>非常に出血リスクが高い疾患である。予兆なく生命を脅かすほどの性器出血を引き起こすことがあるが<sup>4)14)15)</sup>、出血のタイミングは症例によりさまざまであり、閉経期に出血性ショックを来した報告もみられる<sup>14)</sup>。多量の性器出血を呈した場合の根治療法としては子宮摘出を行うが、好発年齢が20~40歳と生殖年齢に一致するため、近年では子宮温存を目的としたTAEの報告も多く、主に子宮動脈塞栓術が行われている<sup>4)~7)</sup>。全身状態が安定している場合は薬物療法による保存的治療も

選択可能であり、病変への血流低下を目的として、子宮収縮止血剤であるメチルエルゴメトリンマレイン酸塩錠の内服、GnRH（ゴナドトロピン放出ホルモン）アゴニストの皮下注射やAVM病変での血栓促進を目的としたトラネキサム酸錠の内服などが報告されている<sup>16)</sup>。

UAVMの治療に関する報告の多くは不正性器出血などの自覚症状がみられる症例に対するものだが、妊娠中は50%の症例に異常な性器出血が見られること<sup>17)</sup>、無治療のUAVMにおいて流産後に致死的な性器出血のため子宮摘出が必要になった報告がみられることから<sup>18)</sup>、本例のように無症状であっても挙児を希望する症例においては妊娠前の積極的な治療介入を勧める考えがある<sup>19)</sup>。また骨盤部のAVMではシャント血流量増加による心不全の報告<sup>20)</sup>が見られることから、妊娠中の循環血流量増加を考慮すれば、妊娠前の治療はこの点に関しても有益な可能性がある。

妊娠前治療の第一選択はTAEであり、主に流入動脈である子宮動脈塞栓術が行われる。不正性器出血を有するUAVMに対して妊娠前にTAEを行い生児を得た5症例の報告では、いずれも分娩時出血は500 g未満であり、妊娠前治療の有効性を指摘している<sup>8)</sup>。この報告ではTAEにより5例中4例でAVMは消失したが、1例では複数回のTAE後も病変が残存したとされる。①右卵巢動脈がAVMの流入動脈の一つであったが卵巢機能低下が危惧されたため、右卵巢動脈塞栓を施行しなかったこと、②子宮動脈の再塞栓が血管の屈曲により有効ではなかったことが要因ではないかと述べられている。AVMの治療の原則は動静脈短絡部から静脈側にかけての塞栓であるが、TAEが流入動脈の近位閉塞となった場合はAVMの消失が得られないだけでなく、側副路の発達による増悪が危惧される。本症例でも両側の子宮動脈以外に複数の流入動脈を認め、さらに血管の屈曲により塞栓手技が容易でなかったことが、子宮動脈塞栓後の病変の再増大につながり、複数回のTAEが必要になったと考えられている。

本症例のように多数の細動脈と血管腔から形成されるAVMはChoの提唱する分類ではtype IIに相当し、経静脈的もしくは直接穿刺による塞栓物質もしくは硬化剤の注入が病変の完全消失に有効と報告されている<sup>21)</sup>。我々は開腹下での流出静脈の遮断およびAVMの直接穿刺を検討したが侵襲が大きいため、経動脈的に流出静脈への血流量を減少させた後に経静脈的アプ

ローチでな硬化療法を行う方針とした。しかしながら、本症例では多数の流入動脈が存在していたため2回の両側子宮動脈塞栓後においても流出静脈の血流減少が得られず、また流出静脈の屈曲もあり、ダブルバルーンによる流出静脈の完全閉塞が困難であったため、同方法は施行できなかった。

本症例も含め、UAVMではTAEを行った上でも動静脈短絡部の消失が得られず、病変の完全消失が困難な症例もみられるが<sup>8)</sup>、その後の妊娠の安全性を確保するためにはどの程度の病変縮小が必要であるかは未だ確立されていない。現在まで病変の大きさと出血リスクに関する検討は少ないが、UAVMの6症例に関する報告<sup>22)</sup>では、病変が30 mm以下ではトラネキサム酸の内服または経過観察のみでも病変が退縮していることから、「UAVM病変が30 mmを超える、もしくは血管動態が不安定」を積極的な治療介入基準としたと述べられている。またトラネキサム酸による薬物療法が奏功した3症例の報告<sup>23)</sup>では16~22 mmの病変が自然軽快に至ったため、性器出血がなく、30 mm未満のUAVMではTAEではなく待機療法や薬物療法が選択肢となりうるとされている。これらの報告に基づき、本症例では3回のTAEにより病変が30 mm程度まで縮小した時点でTAEを終了する方針とした。

複数回のTAEが必要とされる場合は卵巣予備能にも注意が必要である。一般的には子宮動脈塞栓術が卵

巣機能に与える影響は45歳未満では少なく、AMHに関しても40歳未満では治療後に有意な低下はみられなかったと報告されている<sup>24)</sup>。しかしながら、もともと卵巣予備能が低い症例では卵巣機能廃絶の可能性が否定出来ず、本症例ではAMHが低値であったことからTAE施行前に受精卵の凍結保存を行った。生殖年齢でTAEを行う場合は、治療前にAMHなどによる卵巣予備能評価を行うことが重要と思われる。

#### IV 結 語

挙児希望のための受診に際して偶発的に診断されたUAVMに対し、妊娠前にTAEを行うことによりUAVMの縮小が得られた。しかし3回のTAEによっても病変の消失には至らず、周産期の安全性の確保および患者に対する侵襲、卵巣機能低下に対する危惧の点から、TAEをどこまで繰り返すべきかは難しい選択であった。本症例ではこれまでの報告を参考に約30 mmまでの病変縮小を一つのラインとして良好な妊娠経過が得られたが、妊娠前治療における病変縮小の目標値はいまだ定まっておらず、今後の症例蓄積が必要である。

謝辞：本症例の診断、治療にあたりご尽力いただきました信州大学医学部画像医学教室の塚原嘉典先生、黒住昌弘先生、大彌 歩先生に深謝申し上げます。

#### 文 献

- 1) Dubreuil G: Aneurysme cirsoide de l'uterus. *Ann Anat Pathol* 3: 697-718, 1926
- 2) Yoon DJ, Jones M, Taani JA, Buhimschi C, Dowell JD: C A Systematic Review of Acquired Uterine Arteriovenous Malformations: Pathophysiology, Diagnosis, and Transcatheter Treatment. *AJP Rep* 6: e6-e14, 2016
- 3) Yazawa H, Soeda S, Hiraiwa T, et al: Prospective evaluation of the incidence of uterine vascular malformations developing after abortion or delivery. *J Minim Invasive Gynecol* 20: 360-367, 2013
- 4) Chen LK, Yang BL, Chen KC, Tsai YL: Successful Transarterial Embolization of Uterine Arteriovenous Malformation. *Iran J Radiol* 13: e15358, 2016
- 5) Vilos AG, Vilos GA, Hollett-Caines J, Rajakumar C, Garvin G, Kozak R: Uterine artery embolization for uterine arteriovenous malformation in five women desiring fertility. *Hum Reprod* 30: 1599-1605, 2015
- 6) Kim T, Shin JH, Kim J, Yoon HK, Ko GY, Gwon DI, Yang H, Sung KB: Management of bleeding uterine arteriovenous malformation with bilateral uterine artery embolization. *Yonsei Med J* 55: 367-373, 2014
- 7) Wang Z, Chen J, Shi H, et al: Efficacy and safety of embolization in iatrogenic traumatic uterine vascular malformations. *Clin Radiol* 67: 541-545, 2012
- 8) Vilos AG, Vilos GA, Hollett-Caines J, Rajakumar C, Garvin G, Kozak R: Uterine artery embolization for uterine arteriovenous malformation in five women desiring fertility: pregnancy outcomes. *Hum Reprod* 30: 1599-1605, 2015
- 9) Asada Y, Morimoto Y, Nakaoka Y, et al: Age-specific serum anti-Müllerian hormone concentration in Japanese women and its usefulness as a predictor of the ovarian response. *Reprod Med Biol* 16: 364-373, 2017



- 10) Kishino M, Miyasaka N, Takeguchi Y, Ohashi I: Retrograde transvenous obliteration for uterine arteriovenous malformation. *Obstet Gynecol* 123: 427-430, 2014
- 11) Lim AK, Agarwal R, Seckl MJ, Newlands ES, Barrett NK, Mitchell AW: Embolization of bleeding residual uterine vascular malformations in patients with treated gestational trophoblastic tumors. *Radiology* 222: 640-644, 2002
- 12) Zygmunt M, Herr F, Münstedt K, Lang U, Liang OD: Angiogenesis and vasculogenesis in pregnancy. *Eur J Obstet Gynecol Reprod Biol* 110: S10-18, 2003
- 13) Peitsidis P, Manolagos E, Tsekoura V, Kreienberg R, Schwentner L: Uterine arteriovenous malformations induced after diagnostic curettage: a systematic review. *Arch Gynecol Obstet* 284: 1137-1151, 2011
- 14) Sato E, Nakayama K, Nakamura K, Ishikawa M, Katagiri H, Kyo S: A case with life-threatening uterine bleeding due to postmenopausal uterine arteriovenous malformation. *BMC Womens Health* 15: 10, 2015
- 15) Selby ST, Haughey M: Uterine arteriovenous malformation with sudden heavy vaginal hemorrhage. *West J Emerg Med* 14: 411-414, 2013
- 16) Vilos AG, Oraif A, Machado M, Abu-Rafea B, Vilos GA, Rosen B: Resolution of Uterine Arteriovenous Malformation and Maintenance of Reproduction in 20 Women Treated With a GnRH Agonist Concomitantly With an Aromatase Inhibitor and Tranexamic Acid. *J Obstet Gynaecol Can* S1701-2163: 30631-30635, 2018
- 17) Timmerman D, Van den Bosch T, Peeraer K, et al: Ultrasonographic diagnosis and conservative management. *Eur J Obstet Gynecol Reprod Biol* 92: 171-178, 2000
- 18) Goyal S, Goyal A, Mahajan S, Sharma S, Dev G: Acquired uterine arteriovenous malformation developing in retained products of conception: a diagnostic dilemma. *J Obstet Gynaecol Res* 40: 271-274, 2014
- 19) Guida M, Maffucci D, Iannuzzi G, et al: Successful pregnancy after uterine artery embolization for uterine arteriovenous malformation: a rare case report. *Int J Womens Health* 10: 745-750, 2018
- 20) Shiva PK, Jason P: High output heart failure caused by a large pelvic arteriovenous malformation. *JRSM Short Rep* 2: 66, 2011
- 21) Cho SK, Do YS, Shin SW, et al: Arteriovenous malformations of the body and extremities: analysis of therapeutic outcomes and approaches according to a modified angiographic classification. *J Endovasc Ther* 13: 527-538, 2006
- 22) Eling R, Kent A, Robertson M: Spontaneous Regression of Uterine Arteriovenous Malformations with Conservative Management. *Australas J Ultrasound Med* 15: 87-96, 2012
- 23) Mekaru K, Oishi S, Akamine K, Heshiki C, Aoki Y: Spontaneous Regression of Uterine Arteriovenous Malformations with Conservative Management. *Case Rep Obstet Gynecol*: Article ID 6437670, 2017
- 24) Czuczwar P, Stepniak A, Wrona W, Woźniak S, Milart P, Paszkowski T: The influence of uterine artery embolisation on ovarian reserve, fertility, and pregnancy outcomes—a review of literature. *Prz Menopauzalny* 15: 205-209, 2016

(R 1. 5. 24 受稿; R 1. 5. 30 受理)