

## 腰背部痛で発症し急速に神経障害が進行した脊髄髄膜腫合併妊娠の1例

長井友邦<sup>1)2)</sup> 小原久典<sup>1)\*</sup> 菊地範彦<sup>1)</sup> 安藤大史<sup>1)</sup> 田中泰裕<sup>1)</sup>  
浅香亮一<sup>1)</sup> 布施谷千穂<sup>1)</sup> 宮本 強<sup>1)</sup> 金井 誠<sup>3)</sup> 伊東清志<sup>4)</sup> 塩沢丹里<sup>1)</sup>

1) 信州大学医学部産科婦人科学教室    2) 飯田市立病院産婦人科  
3) 信州大学医学部保健学科        4) 信州大学医学部脳神経外科学教室

### A Case of Pregnancy Complicated with Spinal Meningioma, Showing Acute Neuropathy

Tomokuni NAGAI<sup>1)2)</sup>, Hisanori KOBARA<sup>1)</sup>, Norihiko KIKUCHI<sup>1)</sup>, Hirofumi ANDO<sup>1)</sup>, Yasuhiro TANAKA<sup>1)</sup>  
Ryoichi ASAKA<sup>1)</sup>, Chiho FUSEYA<sup>1)</sup>, Tsutomu MIYAMOTO<sup>1)</sup>, Makoto KANAI<sup>3)</sup>, Kiyoshi ITO<sup>4)</sup> and Tanri SHIOZAWA<sup>1)</sup>

- 1) *Department of Obstetrics and Gynecology, Shinshu University School of Medicine*
- 2) *Department of Obstetrics and Gynecology, Iida Municipal Hospital*
- 3) *Department of Family and Child Nursing, and Midwifery, Shinshu University School of Health Sciences*
- 4) *Department of Neurosurgery, Shinshu University School of Medicine*

Meningioma, a benign tumor arising from the meninges, is reported to grow during pregnancy. Therefore, the first symptom may appear during pregnancy. We report a case of pregnancy complicated with spinal meningioma, who showed back pain as the first symptom followed by progressing neuropathy, which required surgical management.

A 34-year-old woman experienced low back pain at 32 weeks of gestation. She then noticed numbness and muscle weakness in the lower limbs at 34 weeks of gestation. She visited our hospital at 37 weeks of gestation because of worsening motor disorder of the lower limbs and urinary and fecal incontinence. MRI revealed an intradural, extramedullary spinal tumor 20mm in diameter at the level of C7. Surgical decompression seemed necessary because the symptoms deteriorated even after hospitalization. Cesarean section under general anesthesia was performed at 37 weeks of gestation, and a 2478g male infant was delivered uneventfully. However, the symptoms worsened even after the Cesarean section; therefore, the spinal tumor was removed in the prone position on the same day as the Cesarean section. After surgery, the neuropathy gradually improved. The pathological diagnosis of the removed tumor was meningioma and immunohistochemical staining showed the expression of progesterone receptor.

Although lower back pain is a common symptom during pregnancy, meticulous examination including MRI should be considered when the pain is associated with neuropathy. Additionally, physicians should be aware of the possibility of rapid onset and progression of neuropathy during pregnancy in cases of spinal meningioma. *Shinshu Med J 68: 197–202, 2020*

(Received for publication February 17, 2020; accepted in revised form March 5, 2020)

**Key words:** pregnancy, low back pain, spinal meningioma

妊娠, 腰背部痛, 脊髄髄膜腫

### I 緒 言

\* 別刷請求先: 小原久典 〒390-8621  
松本市旭3-1-1 信州大学医学部産科婦人科学教室  
E-mail: hkobara@shinshu-u.ac.jp

髄膜腫は脳脊髄を被覆するくも膜から発生し、頭蓋内に生じる頻度が高い良性腫瘍であるが、頭蓋内の髄

膜腫では妊娠中に増大するケースがあり<sup>1)</sup>、妊娠中に初めて症状が生じることがある。脊髄に発生する脊髄腫膜腫合併妊娠の報告は少ないが、妊娠中の腰背部痛の原因となる。妊娠中の腰背部痛の発症率は61～88%で、その多くは筋骨格系由来の疼痛で妊娠の終了によって自然軽快すると考えられるが<sup>2)3)</sup>、時に腰痛の原因が緊急対応を要する疾患である場合があり、こういった際には早期の正確な診断と対応が必要となる。今回、腰背部痛で発症し急速に神経障害が進行し、緊急手術を要した脊髄腫膜腫合併妊娠の1例を経験したので報告する。

## II 症 例

症例は34歳の2妊1産の女性で、既往歴と家族歴に特記事項はない。5年前に第1子を妊娠分娩しているがその妊娠分娩経過に異常はなかった。今回自然妊娠が成立し、妊娠経過は順調であった。妊娠32週より、長時間同じ姿勢していると腰背部痛を自覚するようになり、妊娠34週からは左下肢の筋力低下としびれが出現して歩行時に杖が必要となった。妊娠36週には下肢の運動障害が増悪するとともに尿失禁と便失禁がみられるようになったために妊娠37週3日に当科を紹介され受診した。

初診時の全身所見は身長160 cm、体重71.3 kg、体温36.7度、血圧114/57 mmHg、脈拍70/分であった。経腹超音波検査で児は頭位、推定体重2,592 g (-0.5 SD)、最大羊水深度4.5 cmで、胎児心拍数陣痛図はreassuring fetal heart rate patternで児のwell-beingは良好であった。意識は清明で脳神経の診察上では明らかな異常はみられなかった。上肢の筋力と触覚、温痛覚、深部感覚に異常所見はなく、自覚的な症状もみられなかった。一方、下肢においては、L2より遠位で両側下肢に左側優位の筋力低下が認められ、膝立ては右のみで可能で右下肢徒手筋力検査(MMT)は3、左下肢MMTは2であった。また、大腿部を中心に触覚と温痛覚の低下があり、Babinski反射とChaddock反射は両側ともに陽性であった。便意はなく、尿失禁と便失禁を生じており膀胱直腸障害を伴っていた。これらの所見から胸髄から腰髄レベルでの脊髄障害が疑われた。血液検査では特記すべき異常はみられなかった。同日入院し、脊髄MRI検査を施行したところ第7頸椎レベル(C7)の硬膜内腹側に20×8×12 mmの境界明瞭な腫瘍が認められ、脊髄は腫瘍により背側方向に強く圧排されていた(図1)。腫瘍はT1強調

像で等信号、T2強調像ではやや高信号を呈し、髄膜腫、あるいは転移性腫瘍やリンパ腫などの硬膜内髄外腫瘍の可能性が考えられた。

脳神経外科と治療方法を検討したところ、脊髄腫瘍による膀胱直腸障害も生じているため早急な脊髄の減圧が必要との判断に至った。脊髄腫瘍手術では腹臥位を要するため、すでに妊娠37週であることを考慮し、脊髄腫瘍の手術の前に児を娩出することとした。分娩方法に関しては経膈分娩時の努責による脳脊髄圧亢進のために症状が増悪する可能性があること、および麻痺の進行が急速な症例は対応が遅れると麻痺が不可逆性となる可能性があることから、帝王切開の方針とした。また、麻酔方法は腰椎穿刺により脳脊髄圧に変化を生じる可能性があるために全身麻酔を選択した。

本人と家族からインフォームドコンセントを得て入院翌日の妊娠37週4日に帝王切開術を施行した。児は2,478 gの男児でApgarスコアは1分値8点、5分値6点、臍動脈血はpH7.35であった。出血量は600 gで手術は問題なく終了した。帝王切開の8日後に脊髄腫瘍の摘出を予定していたが、術後の診察で右下肢MMTは2、左下肢MMTは0と下肢の筋力低下が増悪し、両側下肢の痛覚鈍麻を認め、下肢麻痺が進行していたために帝王切開の13時間後に全身麻酔下に腹臥位で脊髄腫瘍摘出術を施行した。脊髄を右側に圧排すると腹側に灰白色の腫瘍を認め、C7硬膜から発生し脊髄を圧迫していた。腫瘍は柔軟で吸引管で吸引可能なほどであった。脊髄との癒着を剝離し、発生源である硬膜から腫瘍を完全摘出し、再発予防のため焼灼した。手術時間は3時間39分、出血量は100 gであった。術中の性器出血は少量であった。術後翌日に両側下肢MMTは2となり、感覚障害も改善した。神経障害は徐々に回復し術後23日目に退院した。退院時には、下肢の痛覚は不明瞭で杖での歩行を必要としたが、両側下肢MMTは5に筋力は改善した。また、便意を感じるようになり膀胱直腸障害も軽快傾向であった。子宮復古を含む産褥の経過に異常はみられなかった。

脊髄腫瘍の摘出物の病理検査では紡錘形細胞が密に増生し渦巻状に配列しており、病理診断は髄膜腫であった(図2)。産褥1か月健診時には短距離の歩行が可能となり、尿失禁と便失禁も改善傾向で、術後10か月には神経症状はすべて回復した。

## III 考 察

妊娠中の腰背部痛は高頻度に出現するが、その多く

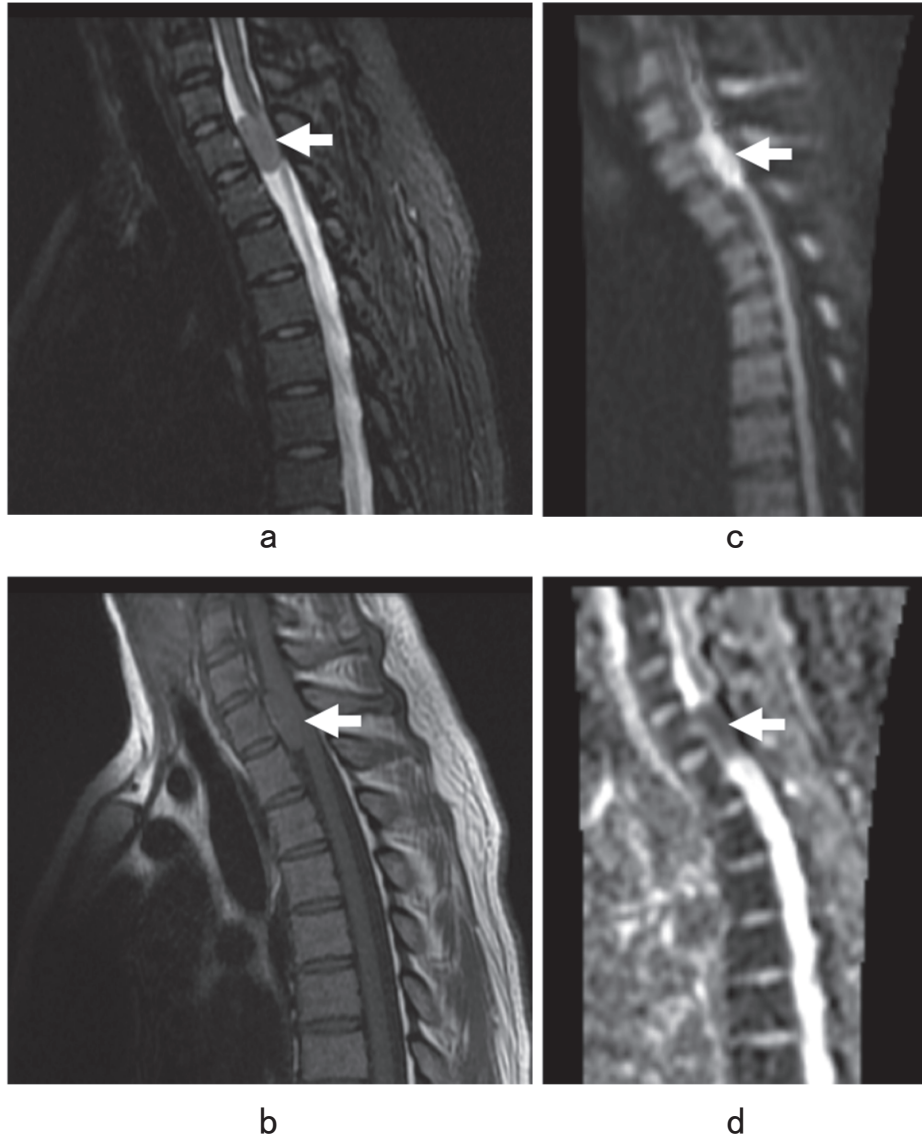


図1 脊髄 MRI 検査

a : 脂肪抑制 T2強調画像矢状断 b : T1強調画像矢状断 c : 拡散強調画像矢状断 d : ADC map 矢状断  
第7頸椎レベルの硬膜内腹側に20×8×12 mmの境界明瞭な腫瘤(矢印)あり。

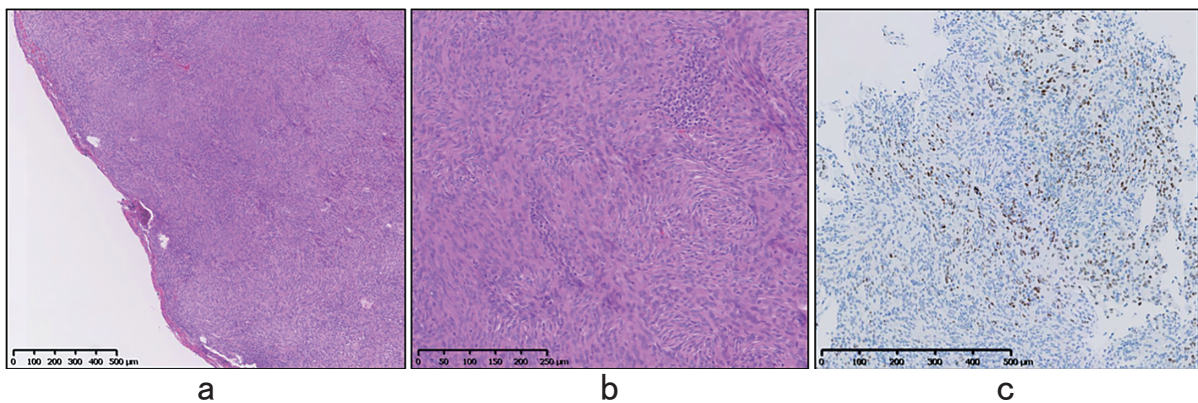


図2 病理検査像

a : HE染色弱拡大 b : HE染色強拡大 c : PR免疫組織染色  
紡錘形細胞が密に増殖し渦巻状に配列し、髄膜腫と診断した。PRの発現を認めた。

表1 腰背部痛をきたす疾患

筋骨格系疾患	消化器疾患
筋・筋膜損傷	痔炎
脊椎分離・すべり症	消化管潰瘍
椎間板ヘルニア	
脊柱管狭窄症	
脊柱側湾症	
	<b>腎疾患</b>
	尿路結石
	腎盂腎炎
	水腎症
<b>腫瘍性疾患</b>	
脊髄腫瘍（原発性・転移性）	
多発性骨髄腫	
	<b>その他</b>
	強直性脊椎炎など
<b>感染性疾患</b>	
化膿性骨髄炎	
椎間板炎	
硬膜外膿瘍	

は妊娠の終了により自然に軽快する<sup>3)</sup>。しかし、神経症状や脊髄障害を伴う場合には注意が必要である。腰背部痛をきたす疾患としては、筋骨格系疾患や腫瘍性疾患、感染性疾患、消化器疾患、腎疾患など多岐にわたる（表1）。その内で原発性または転移性の脊髄腫瘍、多発性骨髄腫、脊椎分離・すべり症、椎間板ヘルニア、脊柱管狭窄症、硬膜外膿瘍などでは脊髄障害を生じる可能性がある。

脊髄腫瘍の病型分類は、通常の組織学的分類の他に腫瘍と脊髄硬膜、脊髄との位置関係部による分類（硬膜外、硬膜内髄外、髄内）、さらに脊髄高位による分類（頸髄、胸髄、腰髄、円錐、馬尾など）の組み合わせによってなされる<sup>4)</sup>。原発性脊髄腫瘍では、硬膜内髄外腫瘍の頻度が高く（56～59%）、次いで髄内腫瘍の頻度が高い（23～24%）。また、胸椎（43%）、頸椎（36%）、腰椎（17%）と胸椎の比率が最も高いと報告されている<sup>4)</sup>。原発性脊髄腫瘍の発生頻度が最も高いのは神経鞘腫（47.8%）で、次いで髄膜腫（11.7%）となる。頻度の高い神経鞘腫、髄膜腫はともに硬膜内髄外腫瘍の形態をとる事が多い<sup>5)</sup>。

髄膜腫の発症率は10万人あたり年間7.8人とされる<sup>6)</sup>。発症年齢の中央値は65歳で男女比は1対2～3で女性に多いが、脊髄髄膜腫に限れば男女比は1対7である<sup>7)8)</sup>。発生部位は頭蓋内が90%で脊髄は10%と少ない。脊髄病変は胸椎レベルに好発し（約60%）、次いで頸椎レベルが多く、腰椎レベルに発生することは稀（2～14%）である<sup>5)</sup>。背部痛および放散痛で発

症し、脊髄症が明らかになるのは発症から平均1～2年され<sup>5)</sup>、脊髄腫瘍では可能な限り早期に手術を行った方が神経機能の回復はよいとされる<sup>3)</sup>。

妊娠中の髄膜腫の頻度は10万妊娠に5～6例で、妊娠中に急激に増大した症例もある<sup>9)</sup>。脊髄髄膜腫合併妊娠の報告は少なく、これまでに9例が報告されているのみである<sup>3)7)10)15)</sup>（表2）。本例を含めた脊髄髄膜腫合併妊娠の報告では妊娠前に症状が認められなかった症例は6例（60%）で、8例（80%）では妊娠中に症状が増悪しており、非妊娠時の脊髄髄膜腫の経過に比べ病状の進行が急速である。本症例も妊娠前には全く自覚症状がなく、妊娠中期に症状が出現し、短期間で増悪しており、非妊時に比べ急速に病状が進行する可能性があることを認識する必要がある。また、分娩により神経症状が改善するという根拠はなく<sup>12)</sup>、これまでの報告でも分娩後に症状が自然軽快した症例は1例（10%）のみであった（表2）。

頭蓋内に生じた髄膜腫の検討ではあるが、髄膜腫ではプロゲステロン受容体（PR）陽性が64～84%で<sup>16)17)</sup>、黄体期や黄体ホルモン投与中に大きさが変化した症例も報告されている<sup>18)</sup>。そのために腫瘍の増大にプロゲステロンの関与が示唆されている。本症例でもPRの発現が認められており（図2）、妊娠に伴うプロゲステロン濃度の上昇により腫瘍が増大した可能性が考えられた。しかし、一方で性ホルモン受容体の発現と腫瘍の増大速度には関連がないという報告もあり<sup>19)</sup>、性ホルモンと髄膜腫の関連はまだ明確になっていない。

脊髄膜腫合併妊娠の1例

表2 脊髄膜腫合併妊娠の報告

著者	年齢	妊娠歴	妊娠前の症状	発症時期	発症した症状	妊娠中の症状の増悪	妊娠中の診断	病変の部位	髄膜腫の手術時期	分娩時期	分娩方法	分娩後の症状の変化	神経症状の経過
O'Connell	24	G2	あり(6年前)	不明	胸部痛, 下肢筋力低下	あり	なし	T7	分娩後	不明	不明	不明	良好
Rath	20	G1	なし	妊娠7か月	胸部痛, 下肢痛	あり	なし	C3, T8	分娩後	満期	経陰分娩	増悪	良好
Mealey	25	G1	なし	妊娠5か月	筋力低下	あり	あり	T1	妊娠9か月	不明	帝王切開(骨盤位)	術後分娩前に症状消失	良好
Calogero	28	不明	あり(不明)	分娩後	歩行障害	なし	なし	T9-11	分娩後	不明	不明	増悪	良好
Cioffi	23	不明	なし	妊娠8か月	歩行障害, 下肢筋力低下	なし	なし	T1-2	分娩後	不明	不明	軽快	良好
Cioffi	28	不明	あり(10年前)	妊娠6か月	下肢の重さの自覚	あり	なし	T2	分娩後	不明	不明	不明	良好
廣田	28	G4P1	なし	妊娠1か月	腰痛	あり	あり	T11-12	分娩後	37週	経陰分娩	不明	良好
岩崎	20	不明	あり(1年前)	妊娠8か月	右手の痺れ, 右上肢の運動障害	あり	あり	C5, C6	帝王切開と同時	9か月	帝王切開	軽快	不良
Pikis	32	不明	なし	第3三分期	背部痛, 腰の痺れ	あり	なし	T4	分娩後	不明	不明	増悪	良好
本症例	34	G2P1	なし	妊娠9か月	腰背部痛	あり	あり	C7	分娩後	37週	帝王切開	増悪	良好

また、その他の妊娠中に腫瘍が増大する理由として腫瘍内血管の拡張や増加、組織の浮腫などが考えられているが<sup>7)18)</sup>、本症例では病理学的に腫瘍内血管の拡張や浮腫はみられなかった。

神経障害が認められる場合には、妊娠週数に関わらず減圧を含む手術療法を検討する必要がある。特に麻痺の進行が急速な症例は神経機能の回復が悪く、緊急に手術を行って圧迫を解除しなければ麻痺が不可逆となる可能性がある。本症例でも早急に加療を行えたために手術直後から神経症状が改善した。また、妊娠37週であったために児の娩出後に脊髄膜腫の手術を行ったが、妊娠中に安全に腹臥位で手術を行った報告もあり<sup>20)</sup>、児の成熟と神経症状を十分に評価し、児の娩出時期と脊髄膜腫の手術時期を検討することが必要である。

脊髄膜腫合併妊娠で産科合併症が増加するという報告はない。脊髄腫瘍合併妊娠の分娩時期および分娩方法は原則的に産科適応によるという報告がある<sup>3)</sup>。

これまでの報告で妊娠中に脊髄膜腫と診断された後に経陰分娩を行った症例は1例のみで、その他は妊娠中に脊髄膜腫の手術を施行するか、本症例と同様に早急に脊髄膜腫の摘出術を行う必要があったために帝王切開が行われていた(表2)。経陰分娩を選択した場合の怒責や腹圧上昇による脳脊髄液圧の上昇により症状が増悪し、神経機能の回復が悪くなる可能性があり注意が必要である<sup>21)</sup>。

IV 結 語

腰背部痛は妊娠中によく見られる症状であるが、神経障害を伴う場合には、MRI検査を含む精査を行うべきである。また、脊髄膜腫では、妊娠中に急速な神経障害の発症と進行の可能性があることを認識し、対応方法を検討することが必要であると思われる。

本論文に関わる著者の利益相反：なし

文 献

- 1) Saitoh Y, Oku Y, Izumoto S, Go J: Rapid growth of a meningioma during pregnancy: relationship with estrogen and progesterone receptors--case report. *Neurol Med Chir (Tokyo)* 29: 440-443, 1989
- 2) Thorell E, Kristiansson P: Pregnancy related back pain, is it related to aerobic fitness? A longitudinal cohort study. *BMC Pregnancy Childbirth* 12: 30, 2012
- 3) 廣田佳子, 井上幾雄, 穴井孝信, 宮川勇生: 脊髄腫瘍合併妊娠の1例. *産科と婦人科* 63: 403-405, 1996
- 4) 伊東清志, 中村卓也, 宮岡嘉就, 窪田雄樹, 堀内哲吉, 本郷一博: 脊髄腫瘍 診断のピットフォールと手術戦略. *脳外誌* 28: 278-285, 2019

- 5) 太田富雄：脳神経外科学Ⅲ改定12版，金芳堂
- 6) Ostrom QT, Gittleman H, Fulop J, et al: CBTRUS Statistical Report: Primary Brain and Central Nervous System Tumors Diagnosed in the United States in 2008-2012. *Neuro Oncol* doi: 10.1093/neuonc/nov189, 2015
- 7) Pikiş S, Cohen JE, Rosenthal G, et al: Spinal meningioma becoming symptomatic in the third trimester of pregnancy. *J Clin Neurosci* 20: 1797-1799, 2013
- 8) Lusi EA, Scheithauer BW, Yachnis AT, et al: Meningiomas in Pregnancy: A Clinicopathologic Study of 17 Cases. *Neurosurgery* 71: 951-961, 2012
- 9) Hortobágyi T, Bencze J, Murnyák B, Kouhsari MC, Bognár L, Marko-Varga G: Pathophysiology of Meningioma Growth in Pregnancy. *Open Med (Wars)* 13: 195-200, 2017
- 10) O'Connell JE: Neurosurgical problems in pregnancy. *Proc R Soc Med* 55: 477-582, 1962
- 11) Rath S, Mathai KV, Chandy J: Multiple meningiomas of the spinal canal. Case report. *J Neurosurg* 26: 639-640, 1967
- 12) Mealey J Jr, Carter JE: Spinal cord tumor during pregnancy. *Obstet Gynecol* 32: 204-209, 1968
- 13) Calogero JA, Moossy J: Extradural spinal meningiomas. Report of four cases. *J Neurosurg* 37: 442-447, 1972
- 14) Cioffi F, Buric J, Carnesecchi S, Romoli S, Conti P: Spinal meningiomas in pregnancy: report of two cases and review of the literature. *Eur J Gynaecol Oncol* 17: 384-388, 1996
- 15) 岩崎 剛, 駒形正志, 遠藤健司, 西山 誠, 田中 恵, 今給黎篤弘: 妊娠により増悪した骨化を伴う頸髄膜腫の1例. *関東整形災害外科学会雑誌* 35: 249-252, 2004
- 16) Claus EB, Park PJ, Carroll R, Chan J, Black PM: Specific genes expressed in association with progesterone receptors in meningioma. *Cancer Res* 68: 314-322, 2008
- 17) Carroll RS, lowacka D, Dashner K, Black PM: Progesterone receptor expression in meningiomas. *Cancer Res* 53: 1312-1316, 1996
- 18) Gurcay AG, Bozkurt I, Senturk S, et al: Diagnosis, Treatment, and Management Strategy of Meningioma during Pregnancy. *Asian J Neurosurg* 13: 86-89, 2018
- 19) Schrell UM, Nomikos P, Schrauzer T, et al: Hormonal dependency of cerebral meningiomas. *Acta Neurochir Suppl* 65: 54-57, 1996
- 20) 岡山 潤, 尾本暁子, 真田道夫, 他: 妊娠31週に腹臥位・全身麻酔下で手術を行った腰椎椎間板ヘルニア合併妊娠の1例. *関東産婦誌* 52: 765-770, 2015
- 21) 川俣まり, 藁谷深洋子, 馬淵亜希, 北脇 城: 視力低下を契機に診断し分娩後に視力が正常まで回復を認めた脳腫瘍合併妊娠の一例. *日本周産期・新生児医学会雑誌* 54: 898-902, 2018

(R 2. 2. 17 受稿; R 2. 3. 5 受理)