

## 自傷による腹部多臓器損傷の1救命例

高須香吏\* 中山 中 窪田晃治

伊那中央病院外科

### An Emergency Case of Multiple Abdominal Wounds

Kaori TAKASU, Ataru NAKAYAMA and Koji KUBOTA

Department of Surgery, Ina Central Hospital

A 40-year-old woman who had undergone long-term hospitalization for schizophrenia was discharged. Four days later, she impulsively self-injured, was hospitalized with a prolapsed intestinal tract, and underwent emergency surgery. The wound on the left side penetrated the upper jejunum, mesenteric vessels, hilar region of the left kidney, iliopsoas, and a paravertebral nerve. The right involved the duodenum and vena cava. We repaired the each damage and performed left nephrectomy. The deadly triad was inferred, so we closed the wounds and transferred her to the ICU. Hemorrhagic shock continued for 31 hours, improved with massive blood transfusion. She then suffered from liver dysfunction, jaundice, renal insufficiency, hydrothorax and atelectasis, and abscess due to duodenal ruptured suture. Continuing care included dialysis, mechanical ventilation, thoracic and abdominal drainage, and nutritional management worked. The acute and subacute care ceased in week 12, and after rehabilitation, she was discharged by foot.

We encountered an alive case suffered from definitive operation for multiple abdominal wound. We report it with inquest of the tactics and strategy. *Shinshu Med J* 68: 249–257, 2020

(Received for publication January 6, 2020; accepted in revised form April 27, 2020)

**Key words:** abdominal stab wounds, injury of inferior vena cava, definitive operation

腹部刺創, 下大静脈損傷, 一期的手術

### I はじめに

外傷手術は一期的に損傷を修復・再建する方法と、出血と汚染の簡易的制御を行い、全身状態を立て直した後に根本手術を行う damage control surgery (以下 DCS) に大別される。多発外傷やバイタルサインが不安定であるほど DCS が行われる傾向にあるが、一期的手術を行った、腹部多臓器損傷による出血性ショックの救命例を経験したので報告する。

### II 症 例

患者: 40歳, 女性。

既往歴: 統合失調症。

現病歴: 統合失調症の悪化のため、約6か月間入院療養をしていた。一人暮らしへの支援を整え退院したが、4日目に知人の言動を契機に刃渡り15cmの万能包丁で胸腹部を自傷した。自分で救急要請し通報約26分後に当院へ搬送された。

来院時現症: GCS E2V3M5。血圧90/70 mmHg, 脈拍97回/分, 呼吸数22回/分, 酸素飽和度100% (O<sub>2</sub> 10L リザーバー), 体温36.7℃。胸部の刺創は1か所で、胸骨に当たり停止していた。腹部の刺創は複数か所認められたが、腸管が脱出しており詳細な観察は困難であった(図1)。Focused Assessment with Sonography for Trauma にてモリソン窩, 脾腎間, ダグラス窩にエコーフリースペースを認め、腹腔内出血によるショックと判断した。尿カテーテル挿入時に血尿を認めた。補液にもかかわらず, Systolic blood pressure

\* 別刷請求先: 高須香吏 〒384-0025  
小諸市相生町3丁目3-2  
浅間南麓こもろ医療センター外科  
E-mail: takasu@kaorin5.com

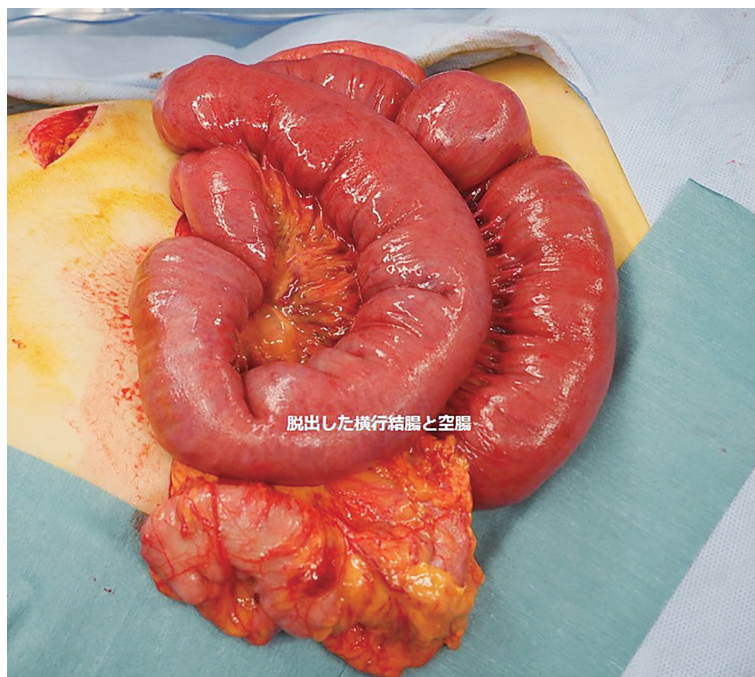


図1 腹部所見  
腹腔内から大量の腸管が逸脱している。

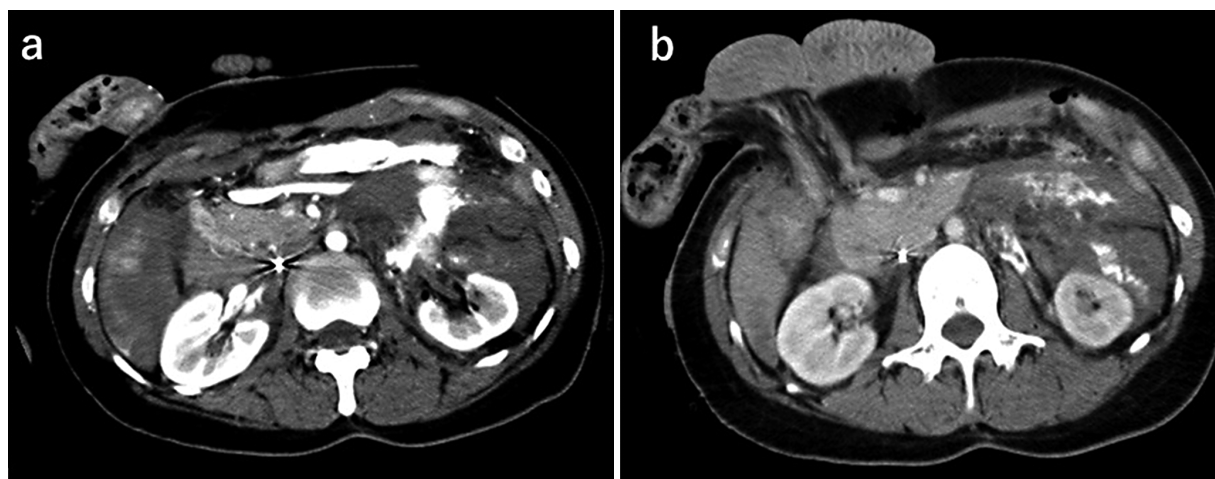


図2 腹部造影CT所見  
a：腹腔内に大量出血と造影剤血管外漏出を認める。また free air も認める。  
b：右後腹膜に血腫を認めるが、周囲に明らかな造影剤血管外漏出は認めない。刺創による腹壁損傷部から腸管が逸脱している。

(以下 sBP) が49 mmHg と低下したため気管挿管を施行し、血型・交差末試験で RBC (O 型 Rh+) 投与を開始し、sBP 70~80 mmHg を指標に手術までに6単位投与した。自発呼吸と酸素化は保たれ、意識レベルは E3VTM6 となった。

来院時血液検査所見：Hb 10.1 g/dl, pH 7.286, BE-4.4 mmol/l, Lactate 30 mg/dl と貧血および循環不全に伴うアシドーシスが認められた。

胸腹部造影 CT 所見：左上腹部に造影剤血管外漏出

があり、腹腔内大量出血と左腎周囲の血腫、腹腔内遊離ガスも認められた。肝周囲、十二指腸内、右後腹膜にも血腫が認められたが、周囲には明らかな造影剤血管外漏出は認められなかった。腸管は右側、正中、左側の3か所の創から腹腔外へ脱出していた(図2)。

救急室で開腹する設備はないため、手術室の準備をしている間に造影 CT を撮像し、来院69分後に手術室へ入室した。鋭的損傷であったため DCS を考慮しつつ、まずは一期的な修復を目標とした。

手術所見：腹部正中切開で開腹した。約2,800 mlの腹腔内出血を認め、動脈性出血のコントロールのため上腸管動脈をクランプした。また、十二指腸下行脚前壁の断裂部から間欠的な出血を認め、同部を把持・圧迫した。創は刃幅に一致する約4 cmのもので、左上腹部の創は上部空腸を貫通し、左結腸動脈・下腸間膜静脈を切断し、左腎盂尿管移行部を完全離断し、さらに腸腰筋を貫き傍脊柱で腰神経根を切断していた。まず、左結腸動脈と伴走する下腸間膜静脈を結紮し止血した。結腸は辺縁動静脈で灌流されており、腸切除は不要であった。左腎は腎盂尿管移行部の完全離断に加え、Gerota 筋膜内に増大する血腫も伴い、左腎摘出を行った。空腸の損傷部2か所は縫合閉鎖した。次に右側腹部の損傷検索を行った。創は十二指腸下行脚を経て背側の下大静脈に達し、腸管内腔へ出血し後腹膜血腫も生じていた。十二指腸を授動したところ、下大静脈の前壁に3 cmほどの刺創が認められ、用手圧迫で出血を制御しつつ縫合閉鎖し止血したが、その間に出血量は2,000 ml 近く急増した。十二指腸は乳頭に異常なきことを確認し、損傷部を修復した。この時点で腹腔内の出血と汚染部位の修復は終了したが、体温が35.7度と低体温傾向となり、腹膜や腹壁の至るところから断続的な出血が現れ、sBp は50～60 mmHg から上昇が得られなくなり Deadly triad の徴候と考えられた。下大静脈後壁から後腹膜に損傷残存の可能性も考えられたが、全身状態改善を優先とし、左右横隔膜下とダグラス窩にドレーンを挿入し閉腹し、ICU へ入室した。それぞれの損傷は日本外傷学会の分類で、腎損傷 IIIb, 消化管損傷 IIa, 腸間膜損傷 IIb, 大血管損傷 (sIVC) IIIb, 胸郭損傷 Ia であった。Injury Severity Score は17, Revised Trauma Score は4.71, Trauma and Injury Severity Score (以下 TRISS) による予測死亡率は0.263であった。合計出血量は5,120 g におよび、術中に RBC 9 単位と FFP 8 単位を輸血した (血液の確保に時間を要し、血小板は在庫がなく待機中であった)。

術後経過：術直後の血液検査では PH 7.293, BE-8.7 mmol/l, Lac 46 mg/dl とアシドーシスを認め、Alb 1.2 g/dl, Hb 4.2 g/dl, Plt  $1.6 \times 10^4 / \mu$  と著減を認め、PT-INR 1.55, APTT 63.8 sec と凝固能異常も生じていたが、肝機能や腎機能、電解質は基準範囲内であった。ICU 入室時の APACHE II Score は19, SOFA Score は13であった。sBp は DOA を約10  $\mu$ g/kg/min 使用下で50～70 mmHg を推移しており、ド

レーンは排液が血性であり一時的にクランプした (血圧と腹圧をみつつクランプとデクランプをくりかえし、血圧安定後に完全デクランプとした)。凝固能異常による腹腔内および下大静脈背側から後腹膜の出血と考えられ、血液製剤 (RBC 40単位, FFP 34単位, PC 20単位, アルブミン製剤) の投与や保温を行い、約31時間後に血圧は安定した (図3)。その後、肝機能障害を生じ、凝固能の延長や Plt の低値も遷延した。血圧安定後も尿流出はなく、大量輸液・輸血による著明な体液貯留をきたした。浮腫による胸郭拳上制限、胸水や無気肺から呼吸状態も悪化した。また、右横隔膜下ドレーン排液が術後9日目に腸液と膿になり、ドレーナージ不良から腹膜炎となり腹腔内膿瘍を形成した。腹膜炎発症時 (術後9日目) の APACHE II Score は29, SOFA Score は15であった。

肝機能障害・凝固能異常に対してはグリチルリチン酸製剤や FFP, 血小板の投与を行った。凝固能は術後12日目に正常化し、肝逸脱酵素は術後39日目、T-Bil は術後66日目に正常化した (図4)。腎機能障害は残腎に急性尿細管壊死が生じたためと考えられ、2日間の持続的血液濾過透析の後、術後5日目から維持透析を行い可及的に除水も行った。43日目から自尿が得られはじめ、次第に尿量は増加し57日目に透析を終了した (図5)。呼吸機能は人工呼吸管理と胸水のドレーナージや除水、リハビリテーションで改善し、術後52日目に呼吸器をはずし、気切孔を閉鎖した。腹膜炎、腹腔内膿瘍は十二指腸下行脚の縫合不全が原因であったが、血行動態が保たれていたためドレーナージを徹底した。腸液漏出部は瘻孔化させ、術後40日目に閉鎖した。その間、イレウス管を上部空腸縫合部の遠位側へ留置し、経管栄養・向精神薬の投与を行った (図6)。57日目に経口での栄養が確立し、86日目にすべてのドレーン類を抜去した。周術期に30時間以上のショック状態にあったが、高次脳機能は保たれており、リハビリテーションで ADL も自立した。今回の入院を機に家族関係や社会とのかかわり方を見直し、受傷183日後に両親と同居の自宅へ独歩退院した。

### Ⅲ 考 察

外傷手術は一期的にすべての損傷を定型的に修復・再建する方法と、出血と汚染の簡易的制御を行い、凝固異常や低体温、循環動態などを立て直す Damage control resuscitation (以下 DCR) を経たのちに、段階をふんで根本手術を行う DCS に大別される。DCR



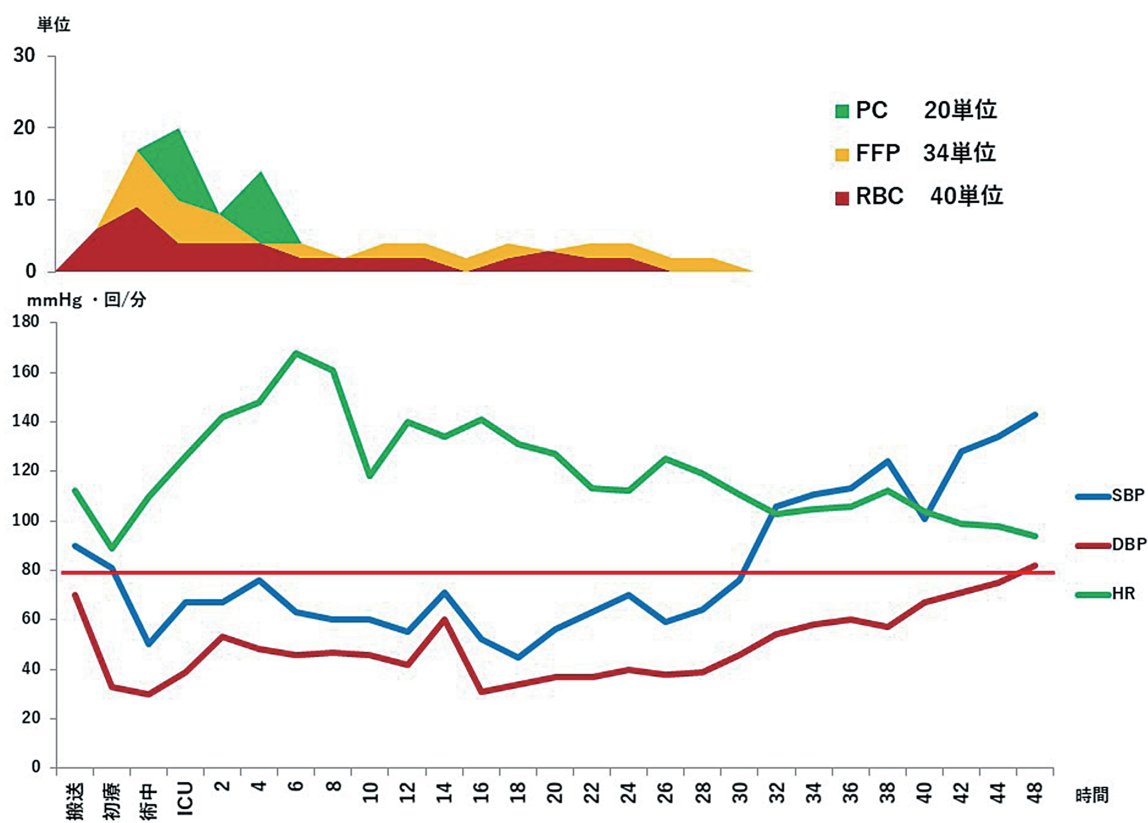


図3 術後48時間のバイタルサインの変化と輸血量

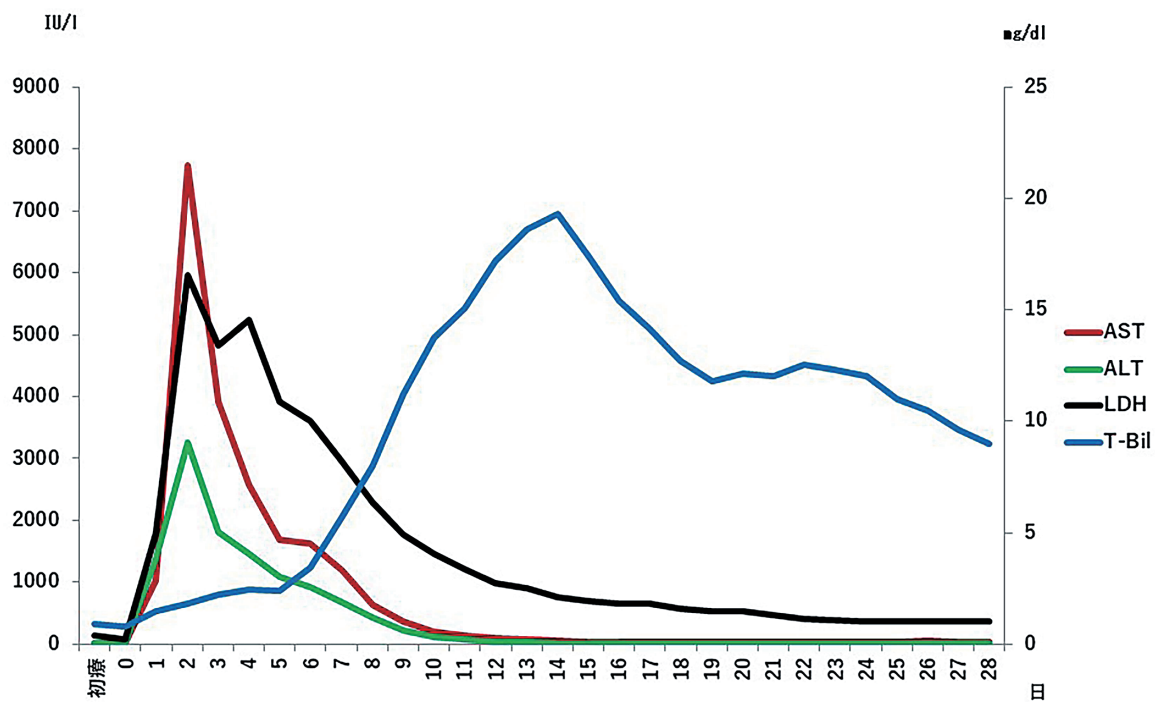


図4 術後28日間の肝機能の推移



# 腹部多臓器損傷の1救命例

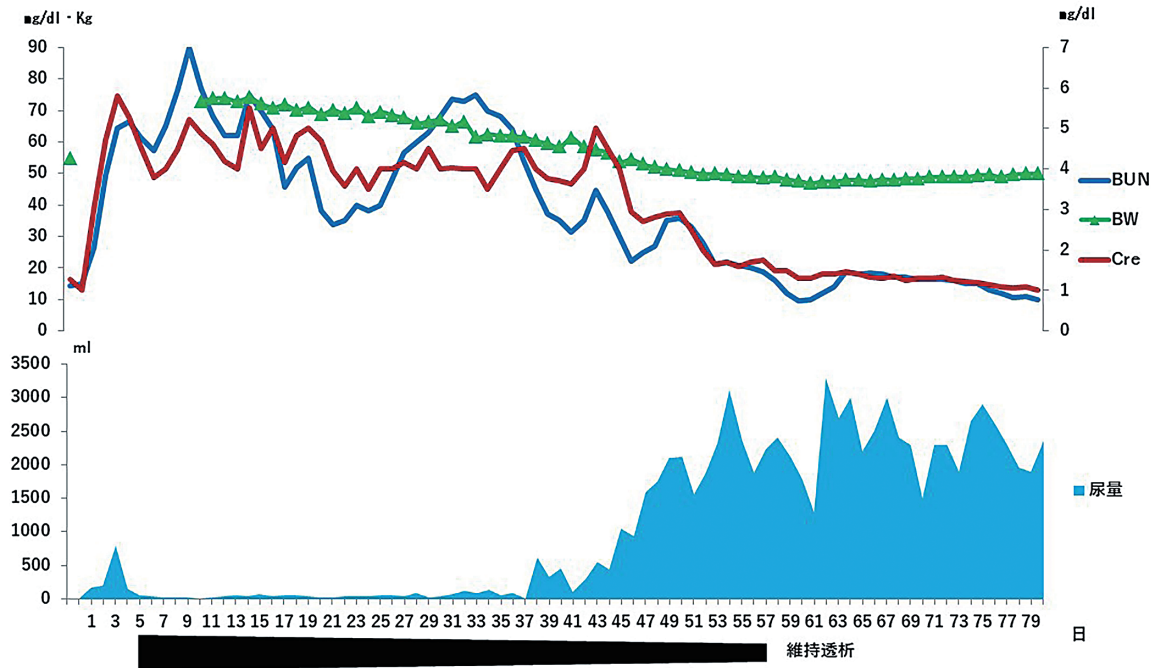


図5 術後80日間の腎機能の推移

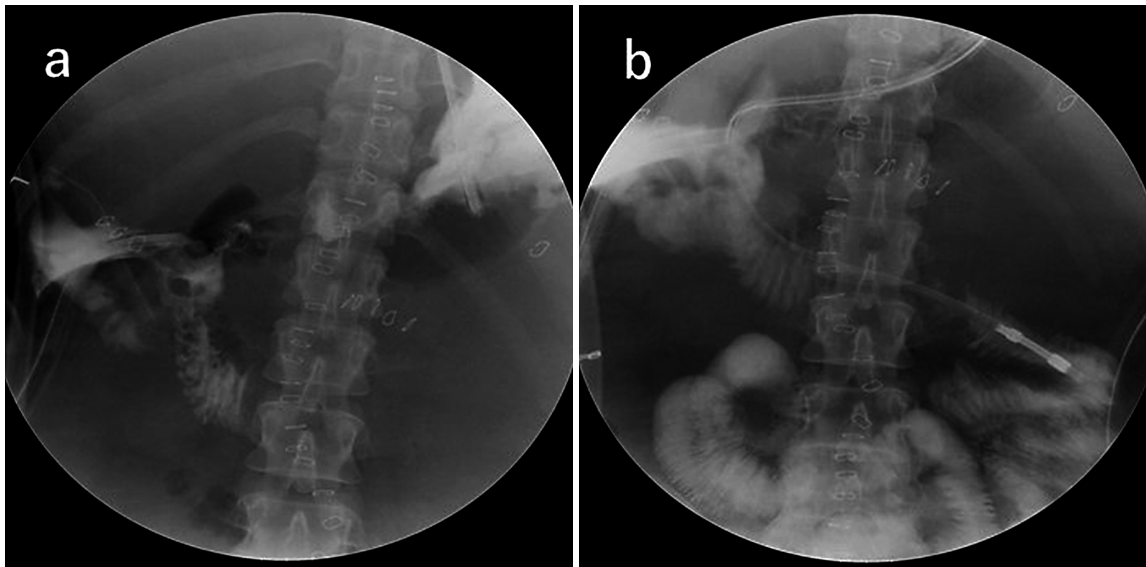


図6 消化管造影検査

- a : 十二指腸下行脚に造影剤漏出部あり，同部にドレーンを誘導し，留置した。  
 b : 上部空腸縫合部を越えた先にイレウス管を留置し，経管栄養と投薬を行った。

では，主要臓器のみ灌流される程度の低血圧が容認される<sup>1)</sup>。重症例ほどDCSの適応とされ，その報告が増えているが，積極的な一期的治療のほうが成績がよいという報告もある<sup>2)</sup>。本症例をより良い経過に導くためにはどのようにすべきであったかを検討する。搬送時からショック状態であり，初期治療はDCRに倣い，sBP 80 mmHgを指標にRBCの投与を開始し，

保温に努めた。外傷時の血液製剤はRBC：FFP：PCの投与比率が1：1：1となることが理想であるが，溶解準備や院内在庫不足による遅れが生じたことは体制の課題である。手術においては今回の損傷部位はいずれも，出血と汚染の原因となるため何らかの処置は必要であった。下大静脈損傷は，単独損傷ならば後腹膜のパッキング効果に期待することも考えられたが，

本症例は十二指腸損傷部を介し腸管内へ出血をしていたため、大量出血は危惧されたが、十二指腸を受動し損傷部を修復せざるをえないと判断した。腎損傷に対しては腎門部の再建と腎摘出の選択肢があったが、腎周囲血腫の増大により視野が不良で、腎温存と速やかな出血制御を比較考量し腎摘出を行った。腸管損傷に関しては自動縫合器で離断し、後に再建するという手法もあるが、所要時間に大差はなく、十二指腸損傷は傍乳頭であったため、2期的再建の方がより煩雑になると判断し縫合閉鎖した。複数か所の損傷がある場合は、バイタルサインに直結する部位から処置を行うことが原則であり、腸間膜動静脈の出血から止血操作を行ったが、そのまま近傍の損傷部の修復を行ったため、結果として下大静脈損傷への対応が後になった。目先の損傷にとらわれず、止血を完遂してから汚染の修復にうつるべきであったと考えられた。

外傷手術には様々な戦略と戦術があるが、これらは損傷の程度や状態に応じた取捨選択が必要である。本症例で検討すべきであった点として、動脈阻血と閉創法が挙げられる。動脈性出血によるショックに対しては、開胸大動脈クランプや Intra-aortic balloon occluder (以下 IABO) が有用で、救命できた報告も多々あるが、45分を越える遮断は虚血による臓器障害と再灌流障害のためかえって成績が悪いとの報告もある<sup>3)4)</sup>。本症例は、造影 CT で認められた造影剤血管外漏出部の止血は比較的容易と予想された。開腹後の選択的な動脈クランプは行ったが、同部位の出血は速やかに止血可能であった。しかし、手術開始までに1時間以上を要し、また下大静脈からの止血に難渋した。下大静脈からの出血の場合も、体循環血液量を減少させるために IABO が有用との報告もあるため<sup>5)6)</sup>、多発損傷の場合は状況に応じて血流量調整ができるように、IABO をあらかじめ挿入することも選択肢であったと考えられた。また、手術閉創法も特有のものがある。Open abdominal management (以下 OAM) は簡易閉創を行い、術後の Abdominal compartment syndrome (以下 ACS) に備え、2nd look operation や計画的再建につなげる手法である。一方、止血困難な静脈性出血に対してはガーゼパッキングで圧迫止血を行ったまま閉創する手法もあり、肝外傷や骨盤骨折ではその有用性が知られている<sup>1)</sup>。本症例は閉創時に ACS の徴候は認めず、凝固能異常に伴う出血傾向とショックを認めていた。一般的な OAM は、陰圧による出血をさらに助長すると危惧された。また、パッキングは鋭

的下大静脈損傷に対し推奨するだけの根拠はないとされており<sup>7)</sup>、本症例の下大静脈後壁から後腹膜への有効な圧迫は難しく、静脈還流の阻害も懸念された。タンポナーデ効果が必要であり、筋鞘縫合を行う一期的な腹壁再建を選択したが、術後大量輸血を要したことから、腹圧を維持するために出血予想部位に拘らずパッキングを行い、2nd look operation につなげた方が血圧安定化や輸血量減量、合併症予防に寄与した可能性が考えられた。十二指腸の縫合不全から腹膜炎を発症した際には、上部消化管由来の汚染で敗血症性ショックには至っていないこと、ドレナージから瘻孔化・損傷部閉鎖が期待できることから保存的治療を選択した。約5週間を要したが、新規侵襲を加えることなく改善した。手術時から胃管は挿入していたが、十二指腸損傷部以遠まで留置するなど、膵液・胆汁のドレナージをより積極的に行うべきであったと思われる。

外傷死には古典的に3つのピークがあるとされ、第1は現場で即死に近いもの、第2は呼吸障害や出血による、受傷後2～3時間後に生じるもの、第3は多臓器不全や敗血症で、数日から2～3週間後に生じるものとされている。外傷診療においては、この第2と第3の外傷死をいかに防ぐか、根本的な治療とその後の集中治療が重要となる<sup>8)</sup>。本症例は第2・第3のピークに合致し生命の危機に面した。TRISS 法での予測死亡率は26.3 %で、APATCHII スコアからの予測死亡率は ICU 入室時で32 %、腹膜炎発症時は67 %であった。また、下大静脈損傷の致死率は31～58 %<sup>9)~11)</sup>との報告があり、医学中央雑誌で検索(検索ワード: 下大静脈損傷, 外傷, 検索年: 年～2020年)したところ、外傷による下大静脈損傷で手術により救命された報告は26例みられたのみであった<sup>12)~34)</sup>(表1)。緊急度、重症度の高い病態であったが、外傷診療ガイドラインや DCR の概念に則り治療を行い、手術、集中治療を継続することで改善が得られ、ほとんど後遺症なく独歩退院可能となった。外傷診療においては速やかな方針決定が必要となるが、損傷や合併症が複雑になればなるほど、それは容易ではない。的確な判断ができるように外傷症例を積み重ねること、あらかじめ講習や模擬手術で知識と技術の向上を図ること、予期せぬ損傷や経過に対応できるように、外傷手術のみでなく、基礎となる各臓器の予定手術や合併症発症時の対応に精通することが必要と考えられた。

表1 手術が施行された下大静脈損傷の報告例

| 症例 | 報告年  | 著者                  | 年齢 | 性別 | 受傷機転  | 損傷部位 | 他臓器損傷            | 下大静脈の処置             | 出血量     | 転帰       |
|----|------|---------------------|----|----|-------|------|------------------|---------------------|---------|----------|
| 1  | 1980 | 秋山ら <sup>12)</sup>  | 4  | M  | 交通外傷  | 肝後面  |                  | 縫合閉鎖                | 3,600   | 31日目 転院  |
| 2  | 1982 | 早川ら <sup>13)</sup>  | 46 | M  | 交通外傷  | 肝後面  | 十二指腸 小腸          | THVE 肝切除 縫合閉鎖       | 17,000  |          |
| 3  | 1982 | 小林ら                 | 44 | M  | 転落    | 肝後面  |                  | 肝切除 縫合閉鎖            | 6,100   | 退院       |
| 4  | 1984 | 南ら <sup>14)</sup>   | 27 | M  | 転落    | 腎下部  | 椎体               | 縫合閉鎖 ゴアテックスパッチ      |         |          |
| 5  | 1986 | 林ら <sup>15)</sup>   | 49 | M  | 交通外傷  | 肝後面  | 肝                | THVE 肝切除 縫合閉鎖       | 10,300  |          |
| 6  | 1986 | 塚田ら <sup>16)</sup>  | 17 | M  | 交通外傷  | 腎部   |                  | 右腎摘出 縫合閉鎖           | 4,000以上 | 40日目 退院  |
| 7  | 1986 | 石原ら <sup>17)</sup>  | 40 | M  | 刺創    | 腎下部  | 十二指腸             | 縫合閉鎖                |         | 50日目 退院  |
| 8  | 1987 | 黒木ら <sup>18)</sup>  | 4  | F  | 交通外傷  | 肝後面  | なし               | 肝切除 縫合閉鎖            | 2,500   | 31日目 退院  |
| 9  | 1987 | 軸屋ら <sup>19)</sup>  | 45 | M  | 交通外傷  | 肝上部  |                  | 縫合閉鎖                |         | 18日目 退院  |
| 10 | 1989 | 奥村ら <sup>20)</sup>  | 30 | M  | 自転車転倒 | 肝後面  | 肝                | 肝切除 縫合閉鎖            | 4,249   | 退院       |
| 11 | 1989 | 仁科ら <sup>21)</sup>  | 18 | M  | 交通外傷  | 肝後面  | 肺 脾              | 肝切除 縫合閉鎖            | 11,000  |          |
| 12 | 1990 | 宮田ら <sup>22)</sup>  | 45 | M  | 自傷 刺創 | 腎下部  | 胃 総胆管            | 肝切除 縫合閉鎖 結紮術        | 4,600   | 4か月目 退院  |
| 13 | 1990 | 宮田ら <sup>22)</sup>  | 21 | M  | 自傷 刺創 | 腎下部  | 十二指腸 結腸          | 縫合閉鎖                | 3,200   | 19日目 転院  |
| 14 | 1992 | 古谷ら <sup>23)</sup>  | 20 | F  | 交通外傷  | 肝後面  | 肝                | 肝切除 縫合閉鎖            | 8,000   | 20日目 転科  |
| 15 | 1992 | 戸田ら <sup>24)</sup>  | 19 | M  | 交通外傷  | 肝後面  | 肝                | THVE 肝切除 縫合閉鎖       | 9,845   | 8か月目 退院  |
| 16 | 1994 | 松山ら <sup>25)</sup>  | 23 | F  | 交通外傷  | 肝後面  | 上大静脈             | 内シャント THVE 縫合閉鎖     | 4,650   | 50日目 退院  |
| 17 | 1995 | 高石ら <sup>26)</sup>  | 46 | M  | 交通外傷  | 肝後面  | 肝                | 体外循環 THVE 肝切除 縫合閉鎖  |         | 50日目 退院  |
| 18 | 1996 | 吉田ら <sup>27)</sup>  | 51 | M  | 銃創    | 腎上部  | 肺 肝 結腸 嚢頭十二指腸 椎体 | 縫合閉鎖                | 8,000   | 130日目 退院 |
| 19 | 2000 | 西村ら <sup>28)</sup>  | 19 | M  | 交通外傷  | 短肝静脈 | 肝                | IABO THVE 右葉切除 縫合閉鎖 | 3,710   | 22日目 退院  |
| 20 | 2007 | 久保田ら <sup>29)</sup> | 29 | M  | 刺創    | 腎部   |                  | 縫合閉鎖                | 9,100   | 15日目 退院  |
| 21 | 2010 | 竹下ら <sup>30)</sup>  | 81 | M  | 転落 打撲 | 腎部   | 右腎               | 縫合閉鎖                | 7,500   | 34日目 退院  |
| 22 | 2013 | 小寺ら <sup>31)</sup>  | 41 | F  | 自傷 刺創 | 腎上部  | 肝                | 体外循環 異物除去 縫合閉鎖      | 2,028   | 60日目 退院  |
| 23 | 2017 | 山本ら <sup>7)</sup>   | 80 | F  | 不明 刺創 | 腎上部  | 肺                | 2期的 ①パッキング ②縫合閉鎖    | ①3,395  | 19日目 転院  |
| 24 | 2017 | 岡島ら <sup>32)</sup>  | 68 | F  | 交通外傷  |      | 十二指腸 右腎          | 縫合閉鎖                | 2,300   |          |
| 25 | 2018 | 柴田ら <sup>33)</sup>  | 16 | M  | 杖創    | 腎下部  | 肝 嚢              | IVC 確保 異物除去 縫合閉鎖    | 964     | 144日目 退院 |
| 26 | 2018 | 森田ら <sup>34)</sup>  | 34 | M  | 交通外傷  |      | 肝                | 2期的 ①パッキング ②縫合閉鎖    | ①19,810 | 55日目 退院  |
| 27 | 2020 | 自験例                 | 40 | F  | 自傷 刺創 | 腎上部  | 結腸間膜 小腸 十二指腸 腎   | 縫合閉鎖                | 5,120   | 183日目 退院 |

THVE: Total hepatic vascular exclusion IABO: Intra-aortic balloon IVC: Inferior vena cava



#### IV 結 語

幾度も致死的な状況があったが、手術から一連の集中治療を中断なく行い、良好な予後が得られた。

自傷による腹腔内多臓器損傷の1症例を経験した。

#### 文 献

- 1) Kenneth DB, 日本 Acute Care Surgery 学会, 日本外傷学会: DSTC 外傷外科手術マニュアル. pp 67-77, 医学書院, 東京, 2016
- 2) 松田真輝, 澤野 誠, 大河原健人, 佐川幸司: Damage Control Surgery の原点回帰. 日腹救医誌 36: 1033-1036, 2016
- 3) 石原 晋, 金子高太郎: 鈍的腹部外傷の出血制御を目的とした専用大動脈遮断カテーテルの臨床応用. 日外傷会誌 12: 11-16, 1998
- 4) 玉井文洋: 重傷腹部外傷手術の術前管理. 外科治療 103: 231-239, 2010
- 5) 佐久田斉, 松原 忍: 腹部救急疾患と血管損傷. 日腹救医誌 24: 907-913, 2004
- 6) 加古裕美, 坪内宏樹, 西田 修, 他: 大動脈閉塞バルーンカテーテルにより救命しえた腹部刺創の一例. 日集中医誌 15: 219-222, 2008
- 7) 山本博崇, 土手 尚, 田村峻介, 牛田進一郎: 腹部刺創による下大静脈損傷に対し, ガーゼパッキングを施行した一救命例. 日外傷会誌 31: 28-30, 2010
- 8) 日本外傷学会, 日本救急医学会: 外傷初期診療ガイドライン. p 1, へるす出版, 東京, 2013
- 9) Maciel JD, Plurad D, Gifford E, et al: Predictors of mortality in patients with penetrating inferior vena cava injuries surviving to the operating room. Am Surg 81: 1000-1004, 2015
- 10) Paul JS, Webb TP, Aprahamian C, Weigelt JA: Intraabdominal vascular injury: are we getting any better? J Trauma 69: 1393-1397, 2010
- 11) Navsaria PH, de Bruyn P, Nicol AJ: Penetrating abdominal vena cava injuries. Eur J Vasc Endovasc Surg 30: 499-503, 2005
- 12) 秋山泰宏, 松金秀暢: 小児の鈍的外傷による肝破裂を伴った肝後面下大静脈損傷の1治験例. 小児外科 12: 1563-1567, 1980
- 13) 早川直和, 前田正司, 中神一人, 他: 下大静脈損傷を伴った重症肝破裂の1救命例. 手術 36: 251-255, 1982
- 14) 小林重芳, 関由紀夫, 朝比奈完, 他: 重症肝破裂を伴った肝後面下大静脈損傷の1治験例. 救急医学 6: 1689-1691, 1982
- 15) 南 一明, 龍田憲和, 広瀬 光, 他: 外傷性下大静脈損傷の一治験例. Arch Jpn Chir 53: 794-799, 1984
- 16) 林 俊治, 吉沢雅史, 西山裕康, 他: 肝破裂に下大静脈損傷を合併した症例に Hepatic Vascular Exclusion 法を応用し救命しえた1例. K.J.J.A.A 7: 126-128, 1986
- 17) 塚田裕一, 横田美幸, 田中清高, 他: 外傷性下大静脈損傷による出血性ショックの1救命例. 救急医学 10: 1167-1169, 1986
- 18) 石原 哲, 竹岡憲策, 島田和明, 大沢寛行, 梅津莊一, 原口義座: 腹部刺創による下大静脈損傷の1例. K.J.J.A.A 7: 130-131, 1986
- 19) 黒木信善, 岡崎好夫, 三井俊明, 長田孝義: 重症肝破裂を伴った肝後面下大静脈損傷の1救命例. 医療 41: 64-68, 1987
- 20) 軸谷智昭, 福田幾夫: 下大静脈損傷により心タンポナーデをきたしたハンドル外傷の1例. 胸部外科 40: 407-409, 1987
- 21) 奥村 悟, 弘中 武, 陳 孟鳳, 山本博史, 堀 勝文: 肝後面下大静脈損傷を伴う重症肝破裂の1治験例. 日消外会誌 22: 2720-2723, 1989
- 22) 仁科雅良, 藤井千穂, 福西克之, 木村 恵: 鈍的外傷による肝および肝後面下大静脈損傷の1治験例. 外科 51: 517-519, 1989

腹部多臓器損傷の1救命例

- 23) 宮田章正, 片貝 宏, 大城陽一, 前田朝平, 鈴木 博, 三浦一章: 下大静脈損傷を伴った腹部刺創の2症例. 救急医学 14: 749-751, 1990
- 24) 古谷四郎, 大守規敬, 今井茂郎, 他: 重症肝破裂と肝後面下大静脈損傷の1治験例. 日消外会誌 25: 2823-2827, 1992
- 25) 戸田理一郎, 西 俊平, 古賀正哲, 他: 下大静脈損傷を伴う外傷性肝破裂の1救命例. 外科 54: 1231-1233, 1992
- 26) 松山南律, 福本仁志, 西本 孝, 他: 交通外傷による心臓破裂・肝損傷の1救命例. 外科 56: 661-663, 1994
- 27) 高石 聡, 尾崎正彦, 有我隆光, 他: 体外循環を用いて救命し得た肝後面下大静脈損傷合併肝破裂の1例. 日腹救医誌 15: 413-418, 1995
- 28) 吉田昌弘, 鴻巣 寛, 久保速三, 吉井一博, 志馬伸朗, 白方秀二: 胸腹部銃創の1救命例. 日救急医誌 7: 720-724, 1996
- 29) 西村東人, 富士原彰, 秋元 寛, 小林正直: Total hepatic vascular exclusion 下の肝右葉切除にて救命し得た肝後面下大静脈損傷合併Ⅲb型肝損傷の1例. 日臨外会誌 61: 422-425, 2000
- 30) 久保田信彦, 星野弘勝, 山崎 圭, 牧瀬 博, 丸藤 哲: 刺創による下大静脈損傷で出血性ショックに陥った患者の麻酔. 臨床麻酔 31: 631-632, 2007
- 31) 竹下英毅, 北山佐知, 千葉浩司, 他: 緊急開腹術にて救命し得た右腎・下大静脈損傷の1例. 泌尿器外科 23: 1509-1513, 2010
- 32) 小寺厚志, 宮崎直樹, 瀧賢一郎, 他: 包丁による下大静脈損傷に対して, 自己心拍を温存した体外循環下に下大静脈修復術を施行した1症例. 日臨救医誌 16: 120-125, 2013
- 33) 岡島祥憲, 野首元成, 西山和孝, 酒井龍一: 地方中小都市病院における外傷システムにより救命できた1例. JJACS 8: 202-206, 2018
- 34) 柴田淳平, 柴田佳久, 中山雅人, 三品拓也, 加藤岳人: 腹部刺創による外傷性下大静脈損傷の1例. 日臨外会誌 79: 51-55, 2018

(R 2. 1. 6 受稿; R 2. 4. 27 受理)