

令和元年6月21日現在

機関番号：13601

研究種目：基盤研究(C) (一般)

研究期間：2015～2018

課題番号：15K06754

研究課題名(和文) 神経変性疾患：特異的異常蛋白はシナプスを越えるのか

研究課題名(英文) On the transneuronal propagation in neurodegenerative diseases

研究代表者

小柳 清光 (Oyanagi, Kiyomitsu)

信州大学・医学部・特任教授

研究者番号：00134958

交付決定額(研究期間全体)：(直接経費) 3,900,000円

研究成果の概要(和文)：筋萎縮性側索硬化症(ALS) 19剖検例の下位運動神経細胞の軸索でリン酸化(p-) TDP-43が多数見られ、顆粒状-網状封入体と塊状封入体の2形態を呈した。赤核細胞周囲の前シナプス内にp-TDP-43が観察されたが後シナプスには見られず、経シナプス伝播は認められなかった。グアム島のパーキンソン認知症とALSのp-タウの脳内進展は4段階に分けられ、それはアルツハイマー病とは全く異なっていた。

研究成果の学術的意義や社会的意義

アルツハイマー病(AD)、筋萎縮性側索硬化症(ALS)、前頭側頭葉変性症、パーキンソン病などのレビー小体病、グアム島のパーキンソン認知症(G-PDC)などは原因不明で根本的治療法が無い致死性の疾患である。これらの疾患は特異的蛋白が脳脊髄に発現して伝播拡散し沈着することで発症する。これらの変性疾患を予防および治療するには、それぞれの特異蛋白がどのようにして神経組織に発現し拡散伝播するのか、そのメカニズムを解明することが重要である。本研究はALSの脳脊髄におけるリン酸化TDP-43の軸索内所見を初めて明らかにし、G-PDCのリン酸化タウの進展様式がADとは異なることを見出し報告した。

研究成果の概要(英文)：Phosphorylated (p-) TDP-43 inclusions were frequently observed in the axons of the lower motoneurons of 19 autopsy cases with amyotrophic lateral sclerosis (ALS). The forms of the inclusions were granuloreticular and massive aggregate types. Presynaptic p-TDP-43 inclusions were observed around the neurons of the red nucleus, however, postsynaptic p-TDP-43 aggregates were not seen. The finding showed transsynaptic p-TDP-43 propagation was not examined in the ALS patients. Stages of brain lesions by phosphorylated tau-immunohistochemistry in the Guam PDC, Guam ALS and Guam controls were identified five (0 - IV). Differences from those of Alzheimer's disease were massive progression into brainstem and rare neuropile threads.

研究分野：総合生物。とくにパーキンソン・認知症、筋萎縮性側索硬化症などの神経病理学

キーワード：神経変性疾患 筋萎縮性側索硬化症 パーキンソン認知症 グアム リン酸化タウ リン酸化TDP-43
病変ステージ 伝播

1. 研究開始当初の背景

アルツハイマー病 (AD), 進行性核上性麻痺, 多系統萎縮症, 筋萎縮性側索硬化症 (ALS), 前頭側頭葉変性症, 遺伝性脊髄小脳失調症, プリオン病、パーキンソン病などのレビー小体病, グアム島のパーキンソン認知症 (G-PDC) などは原因不明で根本的治療法が無い致死性の疾患である。これらの疾患は疾患特異的な蛋白が脳脊髄の神経細胞に発現して伝播拡散し神経組織に沈着し、神経細胞機能が減弱荒廃することで発症する。これらの異常蛋白の蓄積と神経組織障害は疾患特有の局在性を示すことが知られている。とくに AD や PDC, ALS などの脳脊髄病変には「一定のステージ/タイプ/パターン」がある事が報告されているが、これら「ステージ/タイプ/パターン」が、(1) 病変が「細胞の接触に基づいて進展する」のか、(2) そうではなく「疾患特異的な脆弱性」に基づいて神経細胞が個々ばらばらに、しかし一定の方向性で変性するのは、未だ明瞭でない。これらの神経変性疾患を予防および治療するためには、それぞれの疾患特異的な病因蛋白がどのようにして神経組織に発現し拡散伝播するのか、そのメカニズムを解明することが不可欠に重要である。

2. 研究の目的

本研究では、ALS 脳脊髄におけるリン酸化 transactive response DNA-binding protein 43 kDa (p-TDP-43) が「細胞から細胞へ経シナプス的に乗り移るのか」について解析し、p-TDP-43 と p-タウが共存する唯一と言える疾患であるグアム島の PDC (G-PDC) と ALS (G-ALS) における p-タウの脳脊髄内の進展様式を検討する。

3. 研究の方法

(1) 日本人 (J-) ALS の脳脊髄における p-TDP-43 の観察

J-ALS19 剖検例と日本人対照 (J-con) 3 剖検例の脳と脊髄のホルマリン固定パラフィン包埋切片を用いて p-TDP-43 や p-ニューロフィラメントに対する免疫染色を施行し、これらの共焦点顕微鏡観察、電子顕微鏡観察を行った。使用した抗 p-TDP-43 抗体は、コスモバイオ社モノクローナル抗体等である。

(2) グアム島パーキンソン認知症 (G-PDC) および筋萎縮性側索硬化症 (G-ALS) の p-タウの脳脊髄内進展様式

G-PDC 13 剖検例、G-ALS 9 剖検例、G-PDC-ALS 合併 5 剖検例、グアム人対照 (G-con) 8 剖検例で、ホルマリン固定パラフィン包埋された脳脊髄 34 箇所、6 ミクロン厚切片を p-タウ免疫染色し陽性所見を半定量的に検討した。

4. 研究成果

(1) ALS 脳脊髄における p-TDP-43 の経シナプス伝播に関する観察

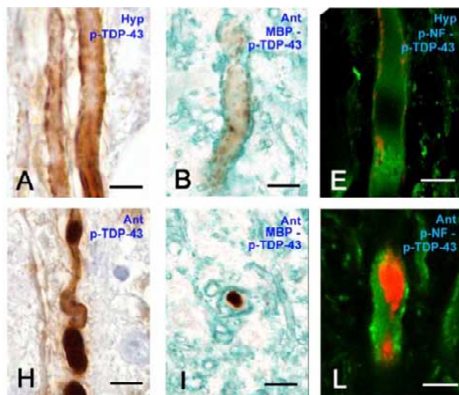


図 1. ALS 軸索の p-TDP-43。雑誌論文(7)

p-TDP-43 沈着は脊髄前根や舌下神経、顔面神経という、ALS で侵されやすい下位運動ニューロンの軸索に多数認められ、微細顆粒状のものと塊状のものとの 2 種類からなっていた。塊状凝集体は軸索の中に位置し、微細顆粒状の沈着は軸索周辺部の内側にみられた(図 1)。これらの沈着が見られた症例の臨床経過は、見られない症例より短かった。検索した限り、神経細胞周囲のシナプス終末に TDP-43 が認められたのは赤核神経細胞だけであった。これらの神経細胞では核内の

TDP-43 が消失しており、蛋白合成障害を惹起した可能性が考えられた。しかし胞体内に TDP-43 は認められなかった。すなわち ALS で侵されやすい下位運動ニューロンの軸索には TDP-43 の沈着が見られ、この出現は臨床経過を短縮化した。しかし TDP-43 の経シナプス的な伝播は確認されなかった。

(2) G-PDC と G-ALS における p-タウの進展様式

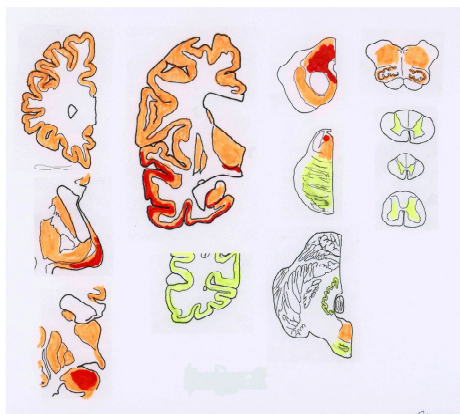

図 2. G-PDC のステージ IV の p-タウ。赤が高密度、黄緑が低密度、橙は中程度。学会発表(1)

PDC と G-ALS の脳脊髄における p-タウは大脳皮質と基底核から発して大脳を拡大進展し、最終的に脳幹に達することを明らかにした。この p-タウの進展ステージは 5 段階(0~IV)に分けられ、アルツハイマー病の p-タウの進展様式とは全く異なっていることを見出した(図 2)。

5. 主な発表論文等

[雑誌論文](計 14 件)

(1) Verheijen BM, Oyanagi K, van Leeuwen FW: Dysfunction of protein quality control in parkinsonism-dementia complex of Guam. *Frontiers in Neurology* 9: 173, 2018 doi:

10.3389/fneur.2018.00173 < 査読有 >

(2) Shintaku M, Kaneda D, Oyanagi K: Atypical lower motor neuron disease with enlargement of Nissl substance: report of an autopsy case. *Clinical Neuropathology* 37: 74-81, 2018, doi: 10.5414/NP301065 < 査読有 >

(3) 小柳清光: 疾患特異的蛋白はシナプスを越えるのか: 筋萎縮性側索硬化症の TDP-43 を中心に. *細胞* 50: 336-339, 2018 < 査読無 >

(4) Oyanagi K, Kinoshita M, Suzuki-Kouyama E, Inoue T, Nakahara A, Tokiwai M, Arai N, Satoh J, Aoki N, Jinnai K, Yazawa I, Arai K, Ishihara K, Kawamura M, Ishizawa K, Hasegawa K, Yagisita S, Amano N, Yoshida K, Terada S, Yoshida M, Akiyama H, Mitsuyama Y, Ikeda S: Adult onset leukoencephalopathy with axonal spheroids and pigmented glia (ALSP) and Nasu-Hakola disease: Lesion staging and dynamic changes of axons and microglial subset. *Brain Pathology* 27: 748-769, 2017, doi: 10.1111/bpa.12443. < 査読有 >

(5) Shintaku M, Kaneda D, Oyanagi K: Novel intracytoplasmic inclusions immunoreactive for phosphorylated-TDP43 and cystatin C in anterior horn cells in a case of sporadic amyotrophic lateral sclerosis. *Neuropathology* 37: 526-534, 2017, doi: 10.1111/neup.12392. < 査読有 >

(6) Verheijen BM, Hashimoto T, Oyanagi K, van Leeuwen FW: Deposition of mutant ubiquitin in parkinsonism-dementia complex of Guam. *Acta Neuropathol Commun.* 5(1):82, 2017, doi: 10.1186/s40478-017-0490-0. < 査読有 >

(7) Onozato T, Nakahara A, Suzuki-Kouyama E, Hineno A, Yasude T, Nakamura T, Yahikozawa H, Watanabe M, Kayanuma K, Makishita H, Ohara S, Hashimoto T, Higuchi K, Sakai T, Asano K, Hashimoto T, Kanno H, Nakayama J, Oyanagi K: Axonal TDP-43 aggregates in sporadic amyotrophic lateral sclerosis. *Neuropathol Appl Neurobiol* 42: 561-572, 2016, doi: 10.1111/nan.12310. < 査読有 >

(8) Nakayama Y, Shimizu T, Mochizuki Y, Hayashi K, Matsuda C, Nagao M, Watabe K, Kawata A, Oyanagi K, Isozaki E, Nakano I: Predictors of impaired communication in amyotrophic lateral sclerosis patients with tracheostomy-invasive ventilation. *Amyotroph Lateral Scler Frontotemporal Degener* 17: 388-346, 2016, doi: 10.3109/21678421.2015.1055276. < 査読有 >

(9) 日根野晃代、小柳清光、中村昭則、下島吉雄、吉田邦広、池田修一. SOD1 遺伝子 L106V 変異家族性筋萎縮性側索硬化症における下部尿路機能障害の発現時期と排尿神経機構の病理所見. *臨床神経学* 56: 69-76, 2016, doi: 10.5692/clinicalneuroi.cn-000767. < 査読有 >

(10) Oyanagi K, Yamada M, Hineno A, Yahikozawa H, Ushiyama M, Miki J, Kanno H, Nakayama

J, Makishita, Inoue K, Ohara S, Hayashida K, Kayanuma K, Yamamoto K, Yasude T, Hashimoto T, Yoshida K, Ikeda S: Shinshu Brain Resource Net. *Neuropathology* 36: 600-601, 2016, doi: 10.1111/neup.12304. < 査読有 >

(11) Hayashi K, Mochizuki Y, Takeuchi R, Shimizu T, Nagao M, Watabe K, Arai N, Oyanagi K, Onodera O, Hayashi M, Takahashi H, Kakita A, Isozaki E: Clinicopathological characteristics of patients with amyotrophic lateral sclerosis resulting in a totally locked-in state (communication Stage V). *Acta Neuropathol Commun.*4(1):107,2016, doi: 10.1186/s40478-016-0379-3 < 査読有 >

(12) Oyanagi K, Mochizuki Y, Nakayama Y, Hayashi K, Shimizu T, Nagao M, Hashimoto T, Yamazaki M, Matsubara S, Komori T: Marked preservation of the visual and olfactory pathways in ALS patients in a totally locked-in state. *Clin Neuropathol* 34: 267-274, 2015, doi: 10.5414/NP300859. < 査読有 >

(13) Oyanagi K, Yamazaki M, Hashimoto T, Asakawa M, Wakabayashi K, Takahashi H: Hippocampal sclerosis in the parkinsonism-dementia complex of Guam: quantitative examination of neurons, neurofibrillary tangles, and TDP-43 immunoreactivity in CA1. *Neuropathology* 35: 224-235, 2015, doi: 10.1111/neup.12185. < 査読有 >

(14) Kaneko M, Noguchi T, Ikegami S, Sakurai T, Kakita A, Toyoshima Y, Kambe T, Yamada M, Inden M, Hara H, Oyanagi K, Inuzuka T, Takahashi H, Hozumi I: Zinc transporter (ZnT3 and 6) are downregulated in the spinal cords of patients with sporadic amyotrophic lateral sclerosis. *J Neurosci Res* 93: 370-379, 2015 < 査読有 >

[学会発表] (計 7 件)

(1) Oyanagi K, Hashimoto T, Yamazaki M, Yamada M, Takahashi H, Kakita A. Staging of brain lesions by phosphorylated tau-immunohistochemistry in the parkinsonism-dementia complex and amyotrophic lateral sclerosis of Guam. International Congress of Neuropathology, September 25, 2018, Tokyo

(2) Oyanagi K, Kinoshita M, Satoh J, Ishihara K, Hasegawa K, Terada S, Yoshida M, Akiyama H, Mitsuyama Y, Ikeda S. Dynamic changes in microglia along with progression of lesion stages in ALSP and Nasu-Hakola disease. International Congress of Neuropathology, September 25, 2018, Tokyo

(3) Hashimoto T, Yamazaki M, Kakita A, Takahashi H, Adachi H, Oyanagi K. Two distribution patterns of TDP-43-immunopositive inclusions in amyotrophic lateral sclerosis of Guam: Comparison with parkinsonism-dementia complex of Guam and classic ALS. World Congress

of Neurology, September 9, 2017, Kyoto

(4) 小柳清光 : ALS に関する私共の研究 : コミュニケーション障害への挑戦、消えたグアム島の ALS、病変の拡大と TDP-43. 第 12 回 ALS 自立支援東葛ネットワーク会議 2016 年 11 月 3 日 鎌ヶ谷市

(5) Oyanagi K: The parkinsonism-dementia complex of Guam and FTLD-TDP: topographic distribution of phosphorylated TDP-43 inclusions. Seminar June 23, 2015 , ICM Institute, Salpetriere Hospital, Paris, France

(6) Oyanagi K, Nakahara S : Recent advances on Guam parkinsonism-dementia complex and ALS. June 24, 2015, Queen Square Brain Bank, London, United Kingdom

(7) Oyanagi K, Nakahara S: TDP-43 in Guam PDC and ALS. Talk at the Human Service Meeting October 14, 2015, School of Medicine at the University of Pennsylvania, Philadelphia, USA

[図書]

該当なし。

[産業財産権]

該当なし。

[その他]

ホームページ等

<http://www.shinshu-u.ac.jp/faculty/medicine/chair/i-nanbyou/>

6. 研究組織

(1)研究分担者

研究分担者氏名 : 柿田 明美

ローマ字氏名 : KAKITA AKIYOSHI

所属研究機関名 : 新潟大学

部局名 : 脳研究所

職名 : 教授

研究者番号 (8 桁) : 80281012

科研費による研究は、研究者の自覚と責任において実施するものです。そのため、研究の実施や研究成果の公表等については、国の要請等に基づくものではなく、その研究成果に関する見解や責任は、研究者個人に帰属されます。