The Japanese Society for Cardiouascular Surgery

重症虚血性心疾患とLeriche症候群合併症例に対し，冠状動脈バイパス術と下肢血行再建術を一期的に施行した1例

瀬戸 達一郎　北原 博人　和田 有子　中島 恒夫
古沢 武彦　高野 環　中野 博文　天野 純

症例は44歳男性．右下肢の腫脹，疼痛を主訴に近医を受診，下肢閉塞性動脈硬化症を疑われ入院した．入院時の心電図で陳旧性心筋梗塞が疑われたため，冠状動脈造影を施行したところ冠動脈3枝病変と診断された．腹部大動脈造影では腎動脈分枝後狭窄を認め，Leriche症候群と診断された．入院後左足尖に壊疽を合併し，治療の緊急性が生じたため，当科紹介，入院となった．Leriche症候群は左足尖の壊疽を合併しており，冠状動脈病変は重症3枝病変であることより一期的手術が必要と考えられた．手術は体外循環中の下肢疎血を考慮し先に下肢の血行再建術を施行し，続いて体外循環心停止下に冠状動脈バイパス術を施行した．足趾のみの壊疽は改善せず，後日同部の切断術を施行したが，術後経過は良好であった．日心外会誌31巻2号：146-149(2002)

Keywords：冠状動脈バイパス術，Leriche症候群

A Case Report of One-Staged Coronary Artery Bypass Grafting and Revascularization of the Lower Extremities for Severe Ischemic Heart Disease and Leriche's Syndrome

Tatsuichiro Seto, Hiroto Kitahara, Yuko Wada, Tsuneo Nakajima, Takehiko Furusawa, Tamaki Takano, Hirohumi Nakano and Jun Amano (Second Department of Surgery, Shinshu University School of Medicine, Matsumoto, Japan)

A 44-year-old man was given a diagnosis of severe ischemic heart disease and Leriche's syndrome. He had critical ischemia in the lower extremities and ischemic gangrene in a toe of the left foot. We planned a one-stage operation for these fatal diseases. To prevent irreversible ischemia of the lower limbs after mobilization of internal thoracic arteries or during extracorporeal circulation, we performed aorto-ilio femoral bypass grafting with extra-peritoneal approach first. Then conventional coronary artery bypass grafting was carried out for three coronary arteries with bilateral internal thoracic arteries (ITAs) and the saphenous vein. The postoperative course was uneventful. Jpn. J. Cardiovasc. Surg. 31：146-149(2002)

近年，多発性動脈硬化症として冠動脈疾患と下肢の動脈硬化性疾患や脳血管障害の合併例が増加し[1~3]治療上しばしば問題となっている．今回われわれは，重症心筋虚血とLeriche症候群を合併した症例に対して，冠状動脈バイパス術と，下肢血行再建術を一期的に施行し良好な結果を得たので報告する．

症　例

症例は44歳男性で主訴は右下肢の腫脹，疼痛．家族歴では父親が心筋梗塞で死亡．既往歴は特記すべきことなし．現病歴は平成12年1月中旬に右足背の有痛性の腫脹が出現し徐々に増悪した．2月初旬近医を受診，下肢閉塞性動脈硬化症を疑われ入院した．そのさいに初めて高血圧，高脂血症を指摘された．また入院時の心電図でII，III，aVFに異常Q波を認め陳旧性心筋梗塞が考えられたため，冠状動脈造影を施行したところ，冠動脈3枝病変と診断された．腹部大動脈造影では腎動脈分枝後狭窄を認め下腸間膜動脈分枝部以下は閉塞しLeriche症候群と診断された．右足の腫脹は改善したが，4月初めより左足の腫脹，しびれ，安静時疼痛が出現した．左足尖に壊疽を合併し，治療の緊急性が生じたため手術目的で，4月11日当科紹介，入院となった．経過中，胸痛などの訴えはなかった．入院時現症は身長174 cm，体重64 kg，上肢血圧120/60 mmHg，脈拍60/分，整，体温37.7°C．眼瞼，アキレス腱に黄色腫を認めた．胸部では心音，呼吸音に異常を認めず，腹部では肝，脾は触知しなかった．右大腿動脈の拍動はわずかに触れる程度で，左大腿動脈，両側膝窩動脈，両側足背動脈，両側後脛骨動脈は触知せず，ドップラー血流計でわずかな血流を認めるのみでankle pressure index(API)は両側ほぼ0であった．左足の末梢側は水疱を伴っており壊疽状であった．

血液検査では白血球12,730/mm^3，CRP 13.54 mg/dlと炎症所見の亢進を認め，左足の感染が原因と考えられ

2001年3月26日受付，2001年7月25日採用
信州大学第二外科　〒390-8621 松本市旭3-1-1

NII-Electronic Library Service

The Japanese Society for Cardiouascular Surgery

た．血糖，HbA 1 c，尿酸値は正常で，総コレステロール，中性脂肪は前医での投薬により正常範囲内であった．胸部 X 線では CTR は 40%で，肺野にうっ血は認めなかった．心電図検査では心拍数 60/分の洞調律で，II，III，aVF に異常 Q 波を認めた．冠状動脈造影では右冠動脈 Segment 1 に完全閉塞を，左前下行枝 Segment 7 および回旋枝 Segment 13 に 99%の狭窄を認め，左心室造影では左心室全体に壁運動の低下を認め，駆出分画は 45%であった．大動脈造影では腎動脈分枝部以下の壁は不整で，下腸間膜動脈分枝部以下の腹部大動脈が完全閉塞していた．右大腿動脈は側副血行により造影されたが，左大腿動脈は造影されなかった．

入院後，抗生剤，アルプロスタジルの投与を行ったが，下肢の血行および感染は改善しなかった．以上より重症虚血性心疾患と Leriche 症候群の合併例と診断．Leriche 症候群は左足尖の壊疽を合併しており，API は両側 0 で，冠動脈病変は重症 3 枝病変であることより同時手術が必要と考え，4 月 20 日手術施行した．

手術は体外循環中および内胸動脈剥離に伴う非可逆的な下肢疎血を予防するために，先に下肢の血行再建を行うこととし，まず腹膜外到達法にて Y graft を用いて大動脈下腸間膜動脈分岐部直上-右腸骨動脈-左大腿動脈バイパス術を施行した．術前の大動脈造影では左内腸骨動脈は開存していたが，術中所見では血栓閉塞しており Y graft 左脚より左内腸骨動脈にも graft を間置し血行再建を施行した．続いて胸骨正中切開を行い，上行大動脈送血，右房脱血の体外循環心停止下に大伏在静脈を後下行枝へ，左内胸動脈を後側壁枝へ，右内胸動脈を左前下行枝へバイパスした．体外循環からの離脱は容易であった．手術時間は 728 分，体外循環時間は 130 分，大動脈遮断時間は 88 分であった．

術後経過は良好で第 1 病日に抜管，ICU を退室した．術後施行した冠状動脈造影では，いずれのグラフトも良好に開存していた．大動脈造影では下肢血行再建に問題は認めなかった．術後 API は右が 0.91，左が 0.97 で，左足の状態は術後改善を認めたが，足趾のみの壊疽は改善せ



図 1　術前冠動脈造影
右冠動脈 Segment 1 に完全閉塞，左冠動脈 Segment 7，Segment 13 に 99%の狭窄を認めた．



図 2　術前大動脈造影
腎動脈分岐部以下の腹部大動脈が完全閉塞していた．

NII-Electronic Library Service

The Japanese Society for Cardiouascular Surgery

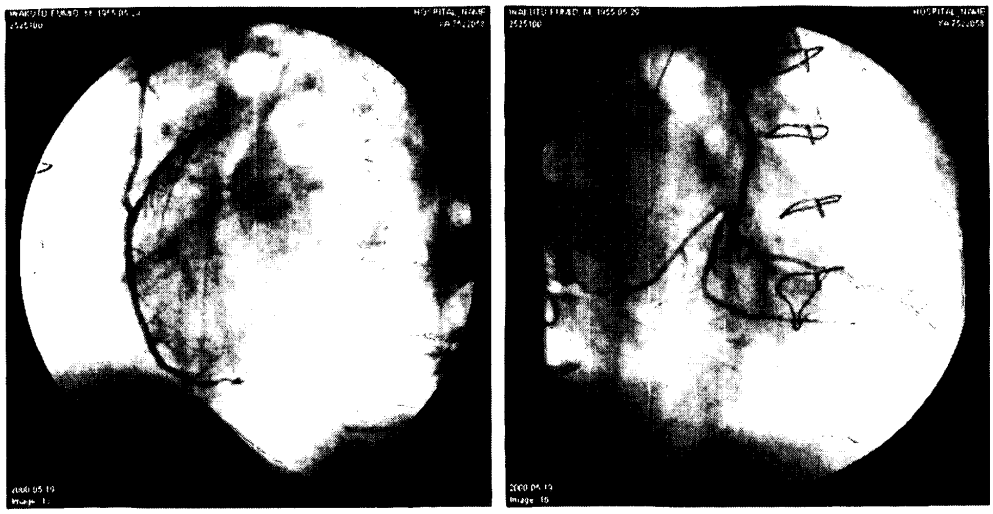

図3 術後冠動脈造影
グラフトはいずれも開存していた．

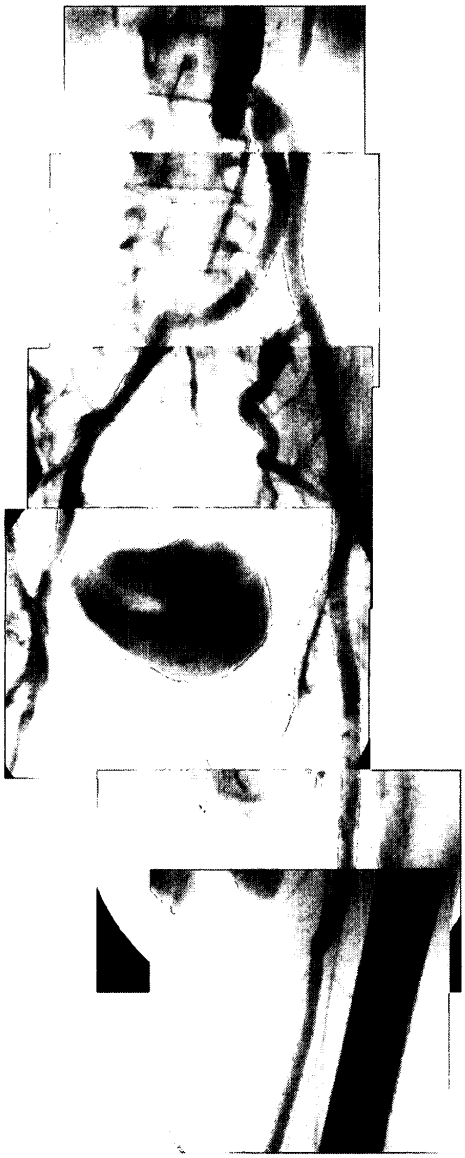

図4 術後大動脈造影

ず，後日同部の趾切断術を施行した．

考　　察

動脈硬化性疾患は全身性，進行性病変であり，近年複数の臓器に動脈硬化症が併発する多発性動脈硬化症の症例が増加している．下肢閉塞性動脈硬化症に冠動脈疾患を合併する頻度は，Hertzer ら[1]は21%，本邦では数井ら[2]が50%，尾碕ら[3]は62.1%に有意狭窄を認めたとしており，高率に認められる．尾碕ら[3]は心電図上異常を認めず，また臨床症状も伴わない症例において，冠動脈造影上有意狭窄病変を17%に認めたとしているが，われわれの症例のように下肢の血行障害のため十分な運動負荷がかからない症例においては無症状で経過することもあり，その診断においては注意が必要である．

Jamieson ら[4]は下肢の閉塞性動脈疾患，腹部大動脈瘤において狭心症や心筋梗塞の既往のある患者の術後早期の死亡率は5.4%で，そのような既往のない患者の死亡率は2.4%と報告している．一般的に冠血行再建とその他の手術が必要とされる場合，腹部大動脈瘤の破裂などのような緊急性がなく，状態が許せばまず冠血行再建術のみが行われる．下肢閉塞性動脈硬化症に関しては Hertzer[5]は虚血性心疾患が合併した例では，冠動脈血行再建が下肢動脈血行再建に優先すると述べている．最近では同時手術も行われるようになり David[6]は冠状動脈バイパス術と大動脈大腿動脈バイパス術を一期的に施行した群と二期的に施行した群を比較して，一期的に施行した群において輸血量，手術室 ICU 滞在時間，入院日数は有意に少なかったとしている．今回の症例の手術方針の決定のさいには，重症3枝病変で術後 IABP を必要とする可能性があったこと．また体外循環中における足尖の壊疽の悪化，さらには下肢の疎血により myonephrotic metabolic syndrom などを危惧

NII-Electronic Library Service

The Japanese Society for Cardiouascular Surgery

し最初に下肢の血行再建術を行い，続いて冠状動脈バイパス術を一期的に施行することとした．術中血行動態に変動があれば，冠状動脈バイパス術を優先する予定でいたが，血行動態に問題なく手術を施行しえた．術後足趾の切断を必要としたが，術前と比較し壊疽の範囲は縮小し，切除範囲は最小限にとどめられたと考えられた．

近年 Leriche 症候群を合併する症例に内胸動脈を用いて冠血行再建術を施行後，下肢の虚血をきたしたとの報告がみられる[7,8]．これは内胸動脈が上腹壁動脈～下腹壁動脈を介して下肢の側副血行路となっていたためで，Arnold ら[9]は腹部や大腿動脈造影で下肢への灌流が確認できず，ドップラーで下腹壁動脈の逆流が明らかであれば，内胸動脈造影が必要であるとしている．われわれの症例においてはそのような所見は認めなかったが，手術方針を決定するさいには考慮すべき点と思われた．

文　献

1) Hertzer, N. R., Beven, E. G., Young, J. R. et al.: Coronary artery disease in peripheral vascular patients. A classification of 1000 coronary angiograms and results of surgical management. Ann. Surg. **199**: 223-233, 1984.
2) 数井暉久, 小松作蔵, 佐々木孝ほか：多発性動脈硬化性血管病変に対する A-C バイパス術の遠隔成績. 日胸外会誌 **34**: 27-31, 1986.
3) 尾碕俊造, 根岸七雄, 萩原秀男ほか：末梢血管疾患症例の冠動脈病変及び左心機能の評価. 日胸外会誌 **36**: 6-10, 1988.
4) Jamieson, W. R. E., Janusz, M. T., Miyagishima, R. T. et al.: Influence of ischemic heart disease on early and late mortality after surgery for peripheral occlusive vascular disease. Circulation **66** (Suppl. I): 92-97, 1982.
5) Hertzer, N. R.: Fetal myocardial infarction following lower extremity revascularization. Two hundred seventy-three patients followed six to eleven postoperative years. Ann. Surg. **193**: 492-498, 1981.
6) David, T. E.: Combined cardiac and abdominal aortic surgery. Circulation **72** (Suppl. II): 18-21, 1985.
7) Kitamura, S., Inoue, K., Kawachi, K. et al.: Lower extremity ischemia secondary to internal thoracic-coronary artery bypass grafting. Ann. Thorac. Surg. **56**: 157-159, 1993.
8) Melissano, G., Credico, G. D., Chiesa, R. et al.: The use of internal thoracic arteries for myocardial revascularization may produce acute leg ischemia in patients with concomitant Leriche's syndrome. J. Vasc. Surg. **24**: 698, 1996.
9) Arnold, J. R., Greengerg, J., Reddy, K. et al.: Internal mammary artery perfusing Leriche's syndrome in association with significant coronary arteriosclerosis: four case reports and review of literature. Catheter. Cardiovasc. Intervent. **49**: 441-444, 2000.

NII-Electronic Library Service