

## 綜 説

## 食道静脈瘤の内視鏡的治療

菅 智 明

信州大学医学部内科学第二教室

## Endoscopic Treatment for Esophageal Varices

Tomoaki SUGA

Gastroenterology, Department of Medicine, Shinshu University School of Medicine

**Key words** : esophageal varices, endoscopic treatment, sclerotherapy, ligation

食道静脈瘤, 内視鏡的治療, 硬化療法, 結紮術

## I はじめに

肝硬変を主な原因として門脈圧亢進症が生じ、それに伴い食道静脈瘤は発生する。門脈圧が亢進すると、その圧を大循環へ逃すための異常な排血路が発達するが、その中で食道粘膜下層以浅に存在するものが食道静脈瘤である(図1)。食道内腔は、様々な食物や逆流した消化液に暴露することで上皮が傷つき易い。食道静脈瘤の破裂は、突然の大量消化管出血を生じることが多く、失血死あるいは肝不全死に至る危険性も高い。

食道静脈瘤に対する治療としては、食道離断術などの外科的治療も存在するが、内視鏡的硬化療法と内視鏡的静脈瘤結紮術の普及に伴い、現在ではこれらの内視鏡的処置が治療の主流となっている。しかし、この二者のどちらを選択するかについては議論の余地があり、それぞれの利点・欠点等を正確に把握して治療にあたる必要がある。

また、食道静脈瘤の再発を抑えるための工夫として、アルゴンプラズマ凝固法(argon plasma coagulation: APC)を用いた地固め術が行われることも多い。

## II 内視鏡的治療法

## A 内視鏡的硬化療法(endoscopic injection sclerotherapy: EIS)

別刷請求先: 菅 智明 〒390-8621  
松本市旭3-1-1 信州大学医学部内科学第二教室  
E-mail: sugatomo@shinshu-u.ac.jp

1978年に高瀬らが食道静脈瘤に対する内視鏡的塞栓療法を報告し<sup>1)</sup>、以後日本を中心として世界に広まっていった。内視鏡に装着したバルーンによって食道静脈瘤の血流を圧迫遮断した後に、その胃側を穿刺して硬化剤(ethanolamine oleate: EO)を血管内注入し、供血路まで血栓化させることを目標とする治療である(図2)。現在、硬化剤としては主に血管内に投与して使用するEOの他に、血管内外に注入することが可能なpolidocanolが使用されている。EOを用いたEISの長期予後を検討した研究では、出血率が5年で22.9%、10年と15年で28.9%と報告されており、外科的治療と同等の成績と思われる<sup>2)</sup>。しかし、高度黄疸例や高度の低アルブミン血症等の全身状態不良例には禁忌とされている。

血管内を塞栓化させる効果の高いEOを用いる場合、硬化剤の至適注入量を決めるためには、造影剤(イオパミドール製剤またはイオヘキソール製剤)と1:1に混合した硬化剤(5%EO)を透視下に注入することが必須である。血管外注入となった場合には深く刺さず、1カ所につき約1~2ml程度までの少量に留めておくことで、食道穿孔などの偶発症を予防することも期待できる。理想的に血管内に注入された場合には左胃静脈、短胃静脈、後胃静脈等の供血血管が造影されてくるが、注入を終了するタイミングは「造影範囲が拡大しなくなった時」とされている。造影範囲が拡大しなくなったその先には、門脈本幹や傍食道静脈等の求肝性あるいは大循環へ向かう速度の速い血流が存在することを意味しており、そこまでが硬化療法で

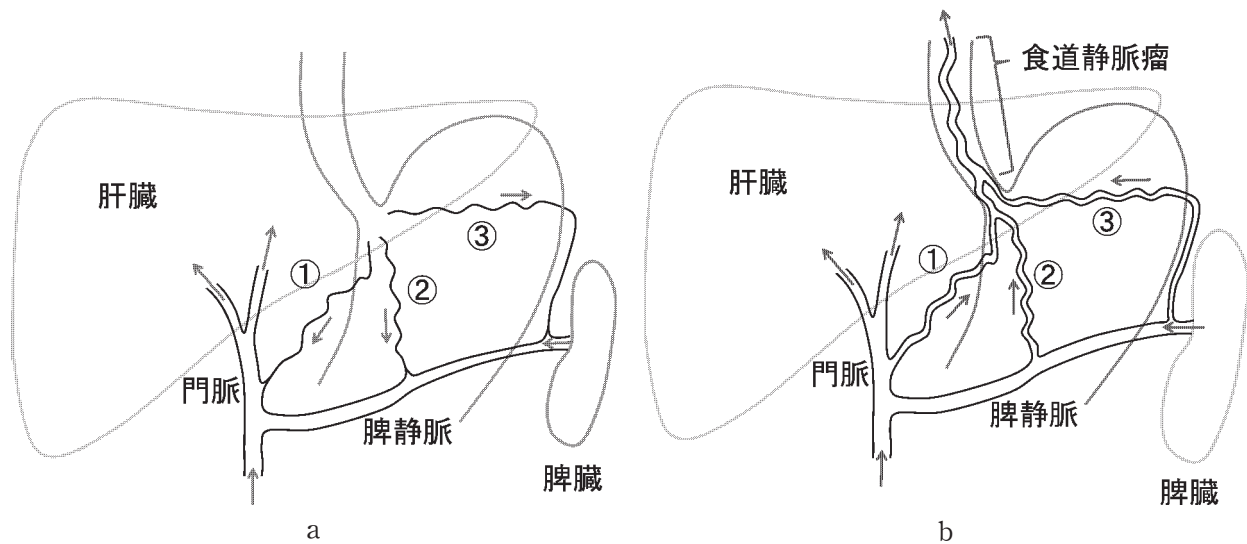


図1 門脈系血行

- a. 正常では、①左胃静脈、②後胃静脈、③短胃静脈の血流は求肝性である。
- b. 門脈圧が亢進することで徐々に血流は変化し、①、②、③の血流は遠肝性となって食道静脈瘤への供血血管となる。

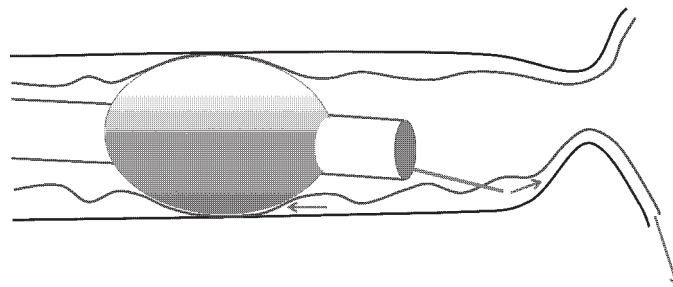


図2 EIS (高瀬法) の原理

内視鏡装着バルーンで静脈瘤の血流を遮断し、その胃側に注入した硬化剤は供血血管へ逆行性に注入される。

血栓化すべき血管と判断できる (図3)。血管内に注入された場合でも、透視下で硬化剤の貯留が確認できない場合には、装着バルーンで静脈瘤の血流を十分に遮断できていないか、あるいは静脈瘤穿刺部位と装着バルーン圧迫部位との間に食道壁外へ逃げる血管 (貫通静脈) が存在していることを示している (図4)。その場合には直ちに硬化剤の注入を中止すべきである。そのまま硬化剤の注入を続けても、供血路側へ硬化剤が注入されないばかりか、硬化剤が一気に大循環へ流れ出すことで高度の溶血や腎障害を生じる危険性がある。その場合の対処としては、一旦穿刺針を抜針し、①内視鏡を更に胃側へ進めることで貫通静脈をバルーンで圧迫遮断、あるいは、②一旦内視鏡を抜去した後に後述の結紮術を用いて貫通静脈部分を結紮した後にその静脈瘤胃側に改めて穿刺・注入する。

貫通静脈からつながる排血路が門脈肺静脈シャント (portopulmonary venous anastomosis : PPVA) である場合には臓器塞栓症を生じる危険性があることも理解しておく必要がある。硬化療法に伴い発生する静脈瘤内血栓、あるいは特殊なケースとして組織接着剤を用いた食道静脈瘤硬化療法を行った場合の静脈瘤内組織接着剤は、このPPVAあるいは心臓内の右左シャントを介して脳梗塞等の重篤な塞栓症を発生させる原因になる指摘されている<sup>3)</sup>。これらの危険なシャントは20-30%程度の高頻度で存在するとの報告もあり<sup>4)</sup>、常にその存在を意識して治療にあたる必要がある。

貫通静脈が存在する部位は、超音波内視鏡で丁寧に検査することで指摘可能だが、通常の観察でも静脈瘤が口側で突然細くなっている箇所があれば、そこに貫通静脈があると考えてほぼ間違いない。

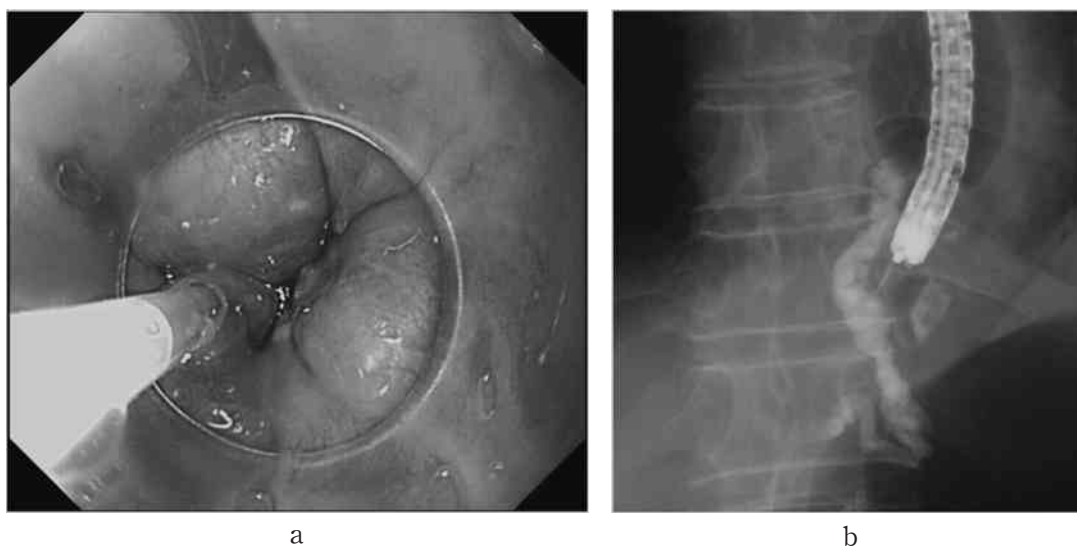


図3 実際のEIS

- a. 内視鏡観察下に食道静脈瘤を穿刺し、EOを注入している。
- b. X線透視下で確認すると、供血路である左胃静脈までEOが注入されている。

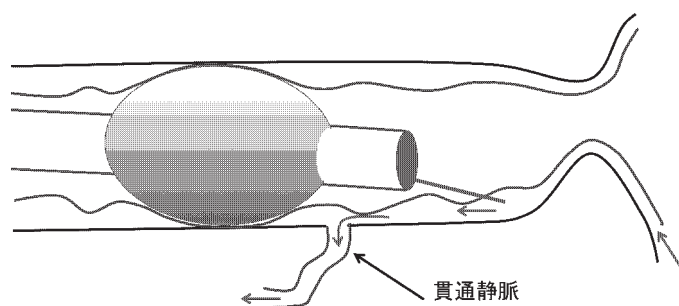


図4 EISで供血路が造影されない状況  
静脈瘤内に注入された硬化剤は、貫通静脈から食道壁外へと流出する。

### B 内視鏡的静脈瘤結紮術 (endoscopic variceal ligation : EVL)

1986年に Steigmann ら<sup>9)</sup>によって最初の報告があり、その手技の簡便さから急速に世界中に普及していった。内視鏡の先端に装着した透明フードの外側にゴムリングを装着しておき、目的の静脈瘤を透明フード内に吸引した状態でゴムリングを透明フードの先端側へ落とすことで、それが静脈瘤を結紮する仕組みとなっている (図5, 6)。手技自体は非常に簡便であり、内視鏡操作の初心者であっても行うことは可能である。血管の処置でありながら、ほぼ出血を生じることなく治療を完了できる点も大きな利点である。EIS と異なり薬剤を用いないため、高度肝障害の患者にも適用できるとされている。

また、何より EVL の最大の利点は、食道静脈瘤出血例に対する止血処置の容易さにある。出血部位を直接結紮できれば瞬時に止血が得られ、それが困難な場

合にもその胃側を結紮することで出血を軽減させることが可能である。

欠点としては、あくまで結紮した部位の局所の治療であり、また比較的短時間でゴムリングが脱落することもあり、静脈瘤の再発の頻度が EIS と比較して高いことが挙げられる<sup>10)</sup>。

### C アルゴンプラズマ凝固法 (argon plasma coagulation : APC) を用いた地固め術 (図7)

食道静脈瘤に対する内視鏡的治療方針として、まずは目立つ血管に対して EIS あるいは EVL によって治療が行われる。その後、残存する細かい血管に対しては、血管内外注入による EIS、あるいは EVL による密集結紮によって撲滅を図ることで再発をより低く抑えようという試みが古くからなされてきた。APC を用いて下部食道壁を焼灼することで食道粘膜下層を線維化させ、静脈瘤の再発を抑えるという報告も1990年台より散見されるようになり、EVL 治療に APC 地

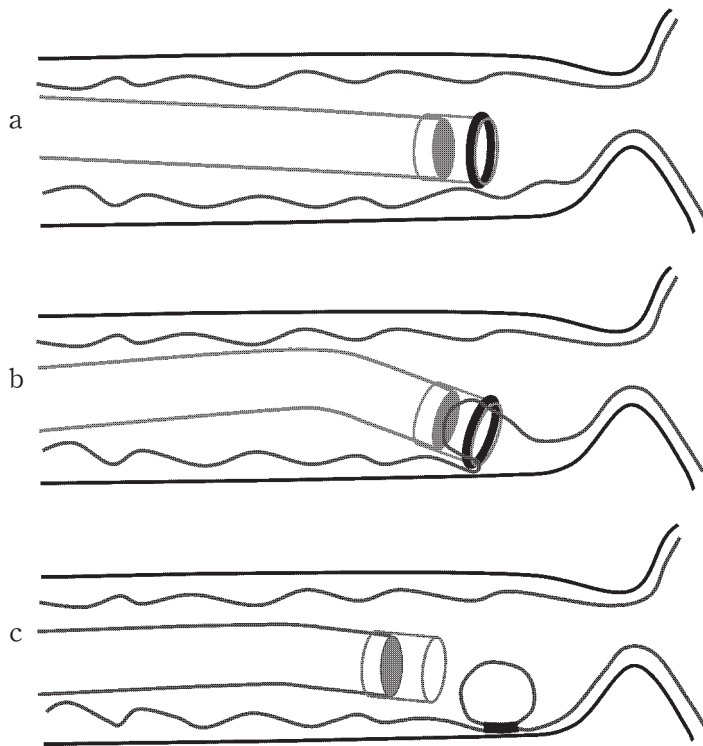


図5 EVLの原理

- a. 内視鏡先端に透明フードを装着し，その外側にゴムリングを装着している。
- b. 目的の静脈瘤を吸引して，透明フード内に引き込む。
- c. ゴムリングを先端側に落とし，静脈瘤を結紮する。

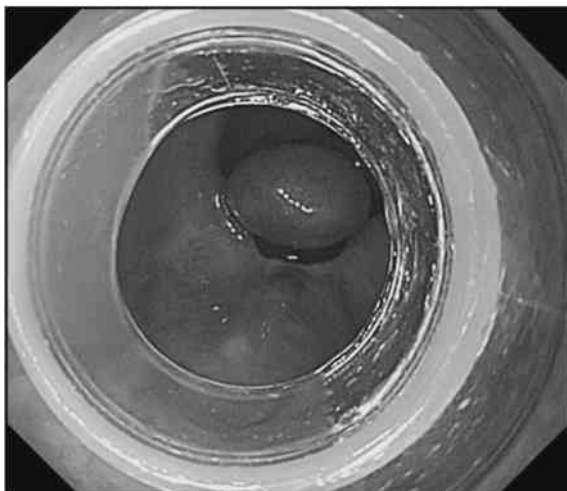


図6 EVL 施行直後の内視鏡所見  
食道静脈瘤が黒色のゴムリングで結紮されてキノコ状の形態を呈している。

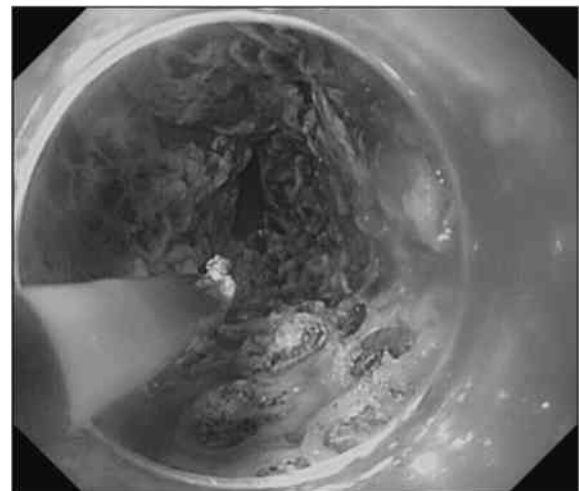


図7 APC 地固め術  
食道胃接合部から5 cm 側までの食道粘膜を全周性にAPCで焼灼する。

固め術を併用すると，EVL 単独と比較して静脈瘤の再発が低く抑えられることが前向き試験で証明されている<sup>78)</sup>。この地固め術は，EIS 施行症例においても同様の効果が期待される。

実際の地固め術では，食道胃接合部から口側4-5 cm の食道粘膜を全周性に焼灼することで浅い潰瘍を形成させる。内視鏡の先端に透明フードを装着して視野を確保し，可能な限り健康粘膜を残さず焼灼することがコツとされているが<sup>7)</sup>，有効性が証明できないと

いう報告もあり<sup>9)</sup>，理想的な施行方法については更なる検討が必要である。

### III 治療法の選択

#### A 緊急治療（止血術）

食道静脈瘤から出血している症例において最も必要とされることは，確実かつ簡便に止血に成功することである。まずは一次治療として迅速に止血術を行い，全身状態が安定したところで二次治療として十分な追



加治療を行う方針が望ましい。EVL は前述のように非常に簡便な手技であり、止血成功率と偶発症は EIS と同等、短期間での非再出血率も EIS と比較して同等かそれ以上<sup>10)-12)</sup>と報告されているため、緊急止血時の第一選択となっている。

ただし、食道静脈瘤に対する治療をすでに複数回施行されている症例においては、食道壁の硬化のためにゴムリングがすぐに外れてしまうこともあり、その場合には EIS を止血術として選択する必要がある。EIS で緊急止血を行う場合には、先端透明フードを装着しておくことで圧迫止血しながら静脈瘤の穿孔が出来るため、非常に有効である。

#### B 待期的治療, 予防的治療

食道静脈瘤からの出血既往のある症例において、待期的治療として EIS と EVL を比較した前向き無作為化研究は複数あるが、再出血までの期間は同等と報告されている<sup>13)14)</sup>。治療約 1 年後の再発率は、EIS 単独群10-20 %台、EVL単独群は20-40 %台と、報告によって差はあるもののEVLで高く<sup>6)13)14)</sup>、EVLにAPC地固め術を追加することで EIS と同等の成績になると報告されている<sup>6)</sup>。

出血の危険性が高い食道静脈瘤に対する予防的治療として、EIS または EVL の前向き無作為化研究を行った研究では、EIS, EVL とともにコントロール群と比較して出血率を低下させ、その効果に有意差はなかったと報告されている<sup>15)</sup>。予防的治療の是非につい

ては肯定的な意見が多く、各施設で得意な方法を用いて治療を行えば良いと思われる。しかし、EIS 単独群と、初回 EVL を行った後に EIS を追加した群とを比較した試験では、EIS 単独群の方が治療18カ月後の再発率と出血率が低かったとの報告もあり<sup>16)</sup>、初回治療時に静脈瘤への供血血管を塞栓することの重要性を示していると考えられる。

切除不能な肝細胞癌を有する Child B, C の患者における、予防的 EIS の効果を見た前向き無作為化研究では、F2RC (+) または F3 の食道静脈瘤に対して、予防的に EIS を行った群では平均30.6±12.2カ月の観察期間中に出血は認めず、経過観察群では半年で44.8 %に出血を認めたと報告されている<sup>17)</sup>。累積生存率でも大きな差があり、Child B, C の患者においても偶発症に注意しながら積極的に治療を行う必要性はあると思われる。

#### IV おわりに

食道静脈瘤に対する内視鏡的治療を行う際には EIS と EVL の両者の特徴を理解し、どちらの手技にも慣れておく必要がある。患者個々の状態に合わせて治療を選択し、場合によっては臨機応変に両者を組み合わせて対応する必要がある。また、目に見える静脈瘤だけにとらわれず、門脈系全体の状態を考えながらより良い治療方法を模索すべきである。

#### 文 献

- 1) 高瀬靖広, 中原 朗 : 食道静脈瘤に対する内視鏡的塞栓療法. *Prog Dig Endosc* 13 : 34-37, 1978
- 2) Naritaka Y, Shimakawa T, Isohata N, Asaka S, Konno S, Murayama M, Yoshimatsu K, Shiozawa S, Katsube T, Ogawa K : Long-term results of endoscopic injection sclerotherapy in 602 patients with esophageal varices. *Hepatogastroenterology* 55 : 2096-2102, 2008
- 3) Myung DS, Chung CY, Park HC, Kim JS, Cho SB, Lee WS, Choi SK, Joo YE : Cerebral and splenic infarctions after injection of N-butyl-2-cyanoacrylate in esophageal variceal bleeding. *World J Gastroenterol* 19 : 5759-5762, 2013
- 4) Kariya S, Komemushi A, Nakatani M, Yoshida R, Kono Y, Shiraishi T, Tanigawa N : Portopulmonary venous anastomosis in balloon-occluded retrograde transvenous obliteration for the treatment of gastric varices. *J Gastroenterol Hepatol* 29 : 1522-1527, 2014
- 5) Steigmann GV, Gambre J, Sun JH : A new endoscopic elastic band ligating device. *Gastrointest Endosc* 2 : 269-275, 1986
- 6) Harras F, Sheta el S, Shehata M, El Saadany S, Selim M, Mansour L : Endoscopic band ligation plus argon plasma coagulation versus scleroligation for eradication of esophageal varices. *J Gastroenterol Hepatol* 25 : 1058-1065, 2010
- 7) Nakamura S, Mitsunaga A, Murata Y, Suzuki S, Hayashi N : Endoscopic induction of mucosal fibrosis by argon plasma coagulation (APC) for esophageal varices : A prospective randomized trial of ligation plus APC vs. ligation

- alone. *Endoscopy* 33 : 210-215, 2001
- 8) Cipolletta L, Bianco MA, Rotondano G, Marmo R, Meucci C, Piscopo R : Argon plasma coagulation prevents variceal recurrence after band ligation of esophageal varices : preliminary results of a prospective randomized trial. *Gastrointest Endosc* 56 : 467-471, 2002
  - 9) Hamza I, Mahmoud M, Labib S : The initial experience of safety and efficacy of argon plasma coagulation (APC) in the primary prevention of variceal bleeding. *Arab J Gastroenterol* 13 : 125-129, 2012
  - 10) Luz GO, Maluf-Filho F, Matuguma SE, Hondo FY, Ide E, Melo JM, Cheng S, Sakai P : Comparison between endoscopic sclerotherapy and band ligation for hemostasis of acute variceal bleeding. *World J Gastrointest Endosc* 16 : 95-100, 2011
  - 11) Gimson AE, Ramage JK, Panos MZ, Hayllar K, Harrison PM, Williams R, Westaby D : Randomised trial of variceal banding ligation versus injection sclerotherapy for bleeding oesophageal varices. *Lancet* 342 : 391-394, 1993
  - 12) Triantos CK, Goulis J, Patch D, Papatheodoridis GV, Leandro G, Samonakis D, Cholongitas E, Burroughs AK : An evaluation of emergency sclerotherapy of varices in randomized trials : looking the needle in the eye. *Endoscopy* 38 : 797-807, 2006
  - 13) de la Peña J, Rivero M, Sanchez E, Fábrega E, Crespo J, Pons-Romero F : Variceal ligation compared with endoscopic sclerotherapy for variceal hemorrhage : prospective randomized trial. *Gastrointest Endosc* 49 : 417-423, 1999
  - 14) Baroncini D, Milandri GL, Borioni D, Piemontese A, Cennamo V, Billi P, Dal Monte PP, D'Imperio N : A prospective randomized trial of sclerotherapy versus ligation in the elective treatment of bleeding esophageal varices. *Endoscopy* 29 : 235-240, 1997
  - 15) Svoboda P, Kantorová I, Ochmann J, Kozumplík L, Marsová J : A prospective randomized controlled trial of sclerotherapy vs ligation in the prophylactic treatment of high-risk esophageal varices. *Surg Endosc* 13 : 580-584, 1999
  - 16) Gotoh Y, Iwakiri R, Sakata Y, Koyama T, Noda T, Matsunaga C, Ogata SI, Ishibashi S, Sakata H, Tsunada S, Fujimoto K : Evaluation of endoscopic variceal ligation in prophylactic therapy for bleeding of oesophageal varices : a prospective, controlled trial compared with endoscopic injection sclerotherapy. *J Gastroenterol Hepatol* 14 : 241-244, 1999
  - 17) Akahoshi T, Tomikawa M, Tsutsumi N, Hashizume M, Maehara Y : Merits of prophylactic sclerotherapy for esophageal varices concomitant unresectable hepatocellular carcinoma : prospective randomized study. *Dig Endosc* 26 : 172-177, 2014

(H 26. 12. 8 受稿)