

瘤壁に先天性動静脈奇形を伴った 左上肢静脈性血管瘤 (venous aneurysm) の1例

浦山弘明^{1)*} 工藤道也²⁾ 市川英幸²⁾

1) 中村病院外科

2) NTT 東日本長野病院外科

A Case of Venous Aneurysm in the Left Upper Extremity Combined with Arterio-Venous Malformation

Hiroaki URAYAMA¹⁾, Michiya KUDO²⁾ and Hideyuki ICHIKAWA²⁾

1) *Nakamura Hospital, Department of Surgery*

2) *NTT East Nagano Hospital, Department of Surgery*

A 67-year-old man was admitted to our hospital for evaluation of a soft mass in the left upper extremity. We diagnosed the mass as a venous aneurysm (VA) by physical examination. Ultrasound examination found continuous blood flow in the VA, and MR-angiography revealed small communicating vessels between the venous aneurysm and the brachial artery.

We performed VA resection under general anesthesia and diagnosed VA with congenital arterio-venous malformation in the VA wall by pathological examination. *Shinshu Med J* 62 : 59–65, 2014

(Received for publication August 20, 2013; accepted in revised form October 28, 2013)

Key words: venous aneurysm, upper extremity, arterio-venous malformation

静脈性血管瘤, 上肢, 動静脈奇形

I はじめに

静脈性血管瘤 (venous aneurysm 以下 VA) は嚢状・紡錘状に拡張した限局性の静脈疾患で, 比較的稀とされる。今回左上肢皮静脈に発症し, 術前検査で動静脈瘻 (arterio-venous shunt: 以下 AV shunt) の合併を疑われ, 摘出術後の病理組織学的検査で瘤壁に動静脈奇形 (arterio-venous malformation: 以下 AVM) を伴った VA と判明した1例を経験したので報告する。

II 症 例

患者: 67歳, 男性。

主訴: 右上腕内側腫瘍。

家族歴: 特記すべきことなし。

既往歴; 高血圧症, 胆石症 (腹腔鏡下胆嚢摘出術)。
現病歴; 数カ月前から疼痛など自覚症状はないものの, 左肘上腕内側に柔らかい腫瘍を触知するのに気づいた。その後, 腫瘍が徐々に増大してきたために来院した。

来院時現症; 身長172 cm, 体重61 kg。

腫瘍は座位で上肢を下垂すると最大で2×4 cmに増大するが, 上肢挙上により速やかに消失した。肉眼所見からVAを, さらに触診で振せん (thrill) を触知し聴診で血管雑音を聴取したためAV shuntの存在を疑った (図1)。なお, 両下肢に一次性下肢静脈瘤を伴っていた。

血液検査: 特記すべき異常値なし。

超音波検査所見: 腫瘍は尺側皮静脈に連続する嚢胞状を呈し大きさは約2×3 cmであった。プローブで容易に圧排され, カラードプラー法で連続性の血流を認めた。腫瘍の近傍に上腕動脈が並走しており, 動脈からの分枝が腫瘍に連続していた。以上の所見から

* 別刷請求先: 浦山 弘明 〒399-0703
塩尻市広丘高出1614-2 中村病院外科
E-mail: urayama@go.tvn.ne.jp

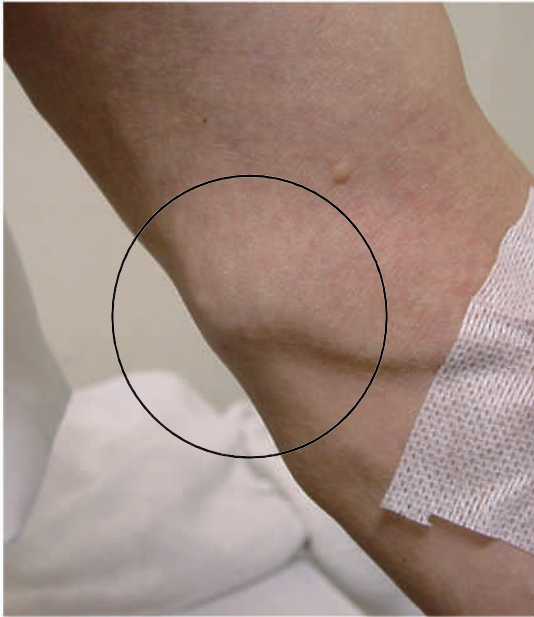

図1 左上肢の静脈性血管瘤（VA）局所所見（○の部分）

座位上肢下垂で腫瘍増大し，挙上で消失する。
触診で振せん（thrill）を触知し，聴診で血管雑音を聴取する。

AV shunt を伴った VA と診断した（図2）。

左上肢静脈造影検査所見：前腕の皮静脈から造影剤を用手的に注入し造影した。順行性に上腕静脈が造影され尺側皮静脈に限局性に囊状に拡張した病変を認めた。内腔には血栓を疑わせる陰影欠損なく，周囲の静脈に形成異常を認めなかった（図3）。

MR-angiography 検査所見：尺側皮静脈 VA と上腕動脈は直接接することなく離れており，上腕動脈の分枝がさらに細分枝し VA 周辺でコイル状の血管像を呈しながら VA に連続していた。この所見からは後天的な AV shunt は否定的と判断した（図4）。

以上の画像検査所見から，我々は VA 内腔には動脈血流が存在することを考慮し，破裂の危険性を回避するために手術適応と判断した。

手術所見：手術は全身麻酔下に行った。はじめに上腕動脈を露出し確保した。次いで VA に連続すると思われる枝の根部を確保した（図5 A）。続いて VA を周囲組織から剝離し，さらに VA の中枢・末梢の尺側皮静脈を確保した。上腕動脈の枝を遮断すると VA の緊満が軽減したことを確認し枝を結紮切離した。VA の流入・流出静脈を結紮切離した後に VA 本体を剝離し摘出した（図5 B）。術前の画像検査で判断し

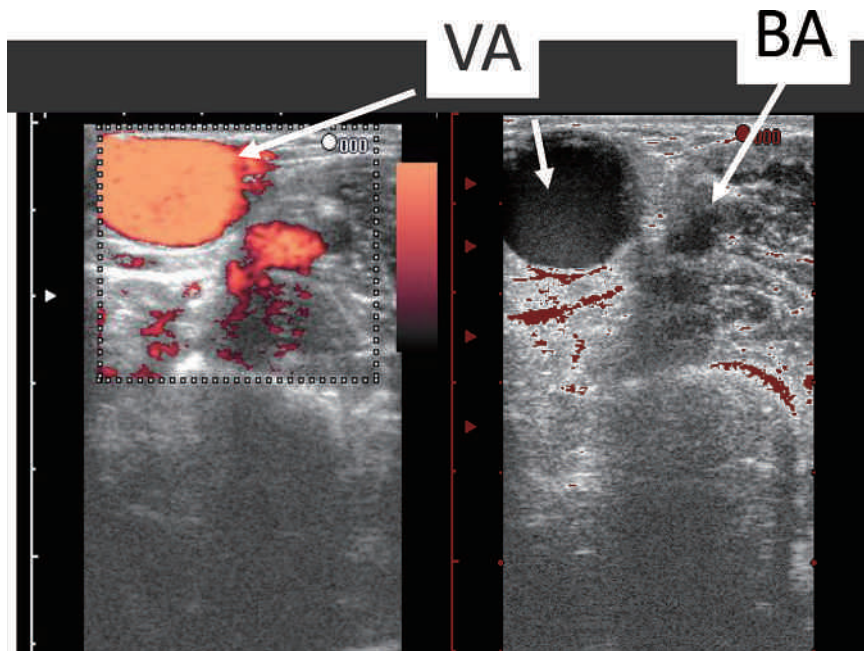


図2 超音波検査所見

横断像で上腕動脈（brachial artery：BA）から離れて VA が存在し，カラー Doppler 法では VA 内にシャント血流を認めた。

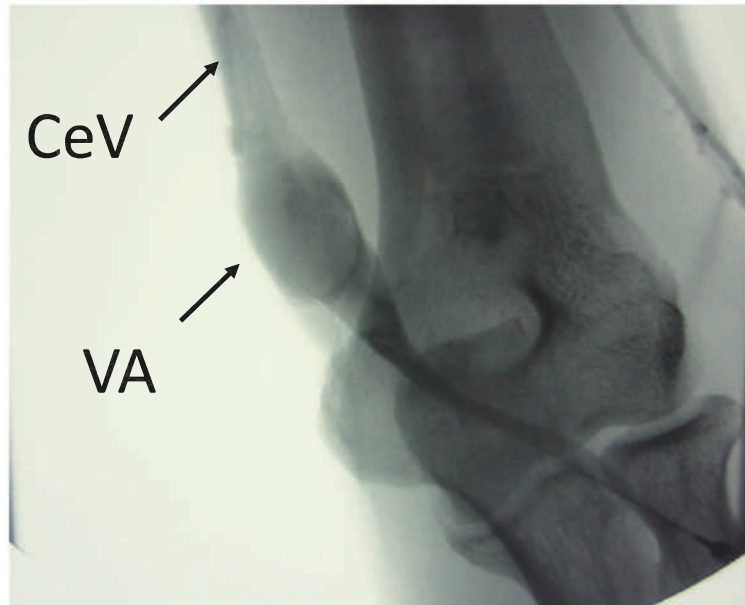

図3 左上肢静脈造影検査所見
尺側皮静脈（cephalic vein：CeV）に連続するVAを確認した。

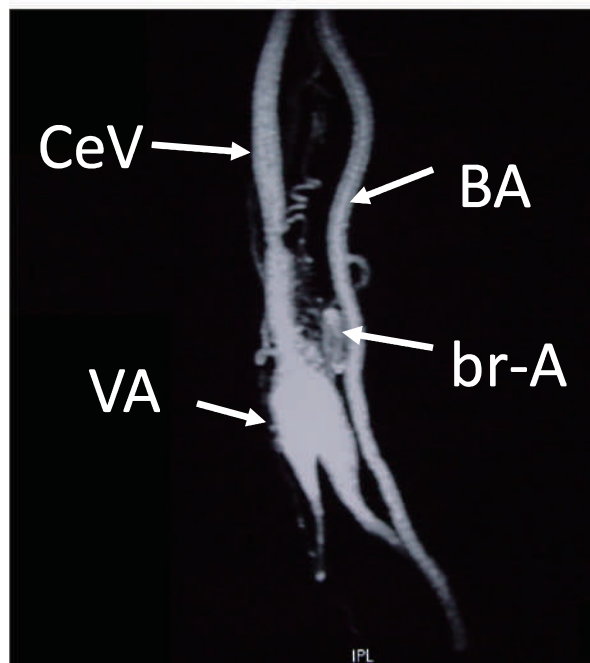


図4 MR-angiography 検査所見
上腕動脈（BA）は尺側皮静脈（CeV）と離れて走行しており直接のシャント形成なし。
BA から分枝する動脈（branch artery：br-A）が細分枝しコイル状になりVAに連続する。

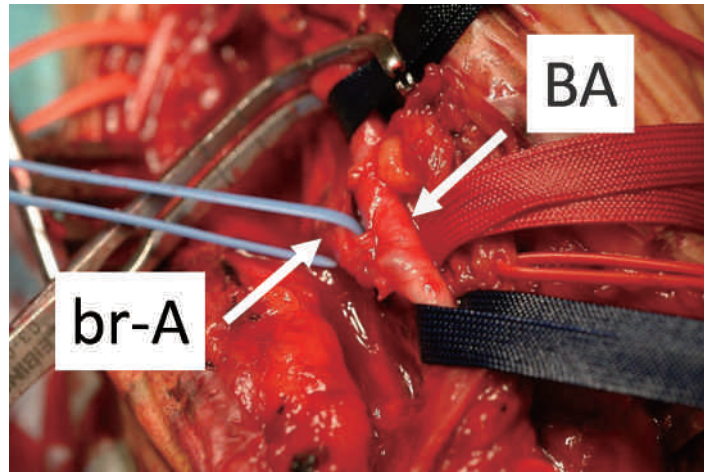


図5 A 術中所見 A)
上腕動脈 (BA) と VA への流入動脈となる分枝 (br-A) を確保した。

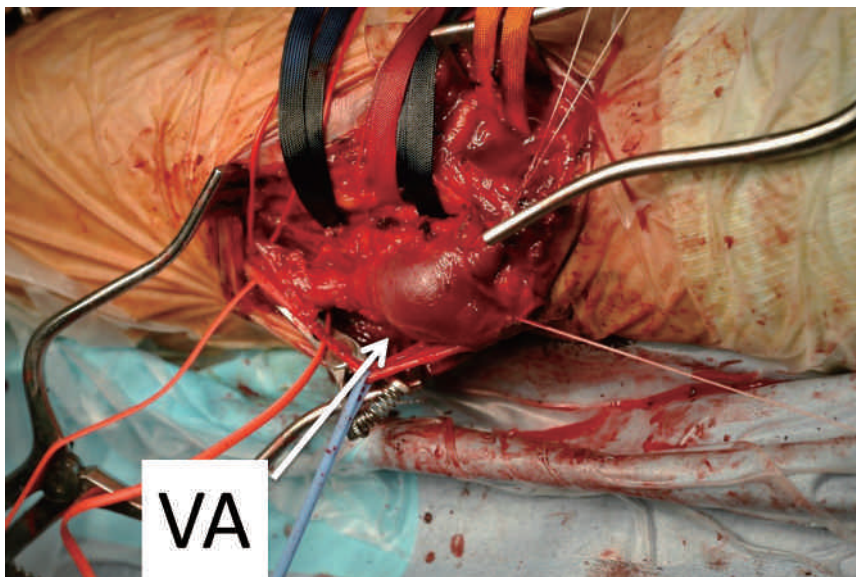


図5 B 術中所見 B)
br-A を結紮切離した後に VA の流入・流出静脈を結紮切離し VA を摘出した。

たように動脈と VA は離れており癒着もなく剥離の操作は容易であった。摘出した VA の大きさは径1.5 cm であった。

病理組織学的所見：VA 中央部は壁の薄い静脈性の3層構造を呈していた (図6 A)。VA 中枢側では壁外側には上腕動脈分枝からの流入動脈 (図6 B, 矢印 a) (MR-angiography でコイル状を呈していた血

管) が存在していた。一方、内腔には静脈壁の部分 (図6 B, 矢印 V) と、弾性線維と平滑筋が発達した筋型動脈の部分 (図6 B, 矢印 A) と、さらに静脈から動脈へ移行する部分が混在していた。以上の病理組織学的所見から AV shunt など後天的な血管新生ではなく先天性の AVM を伴った VA と診断した。

動静脈奇形を伴う静脈性血管瘤

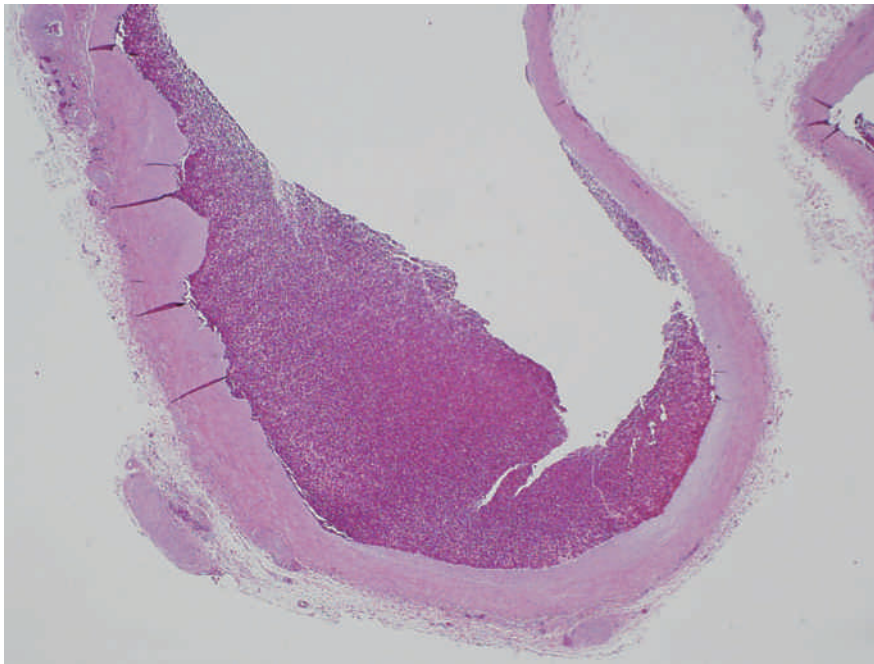


図 6 A 病理検査所見 A)

VA 中央部は内腔拡張し血管壁は菲薄化しているが 3 層構造は保たれた静脈壁の像であった (HE 染色×100)。

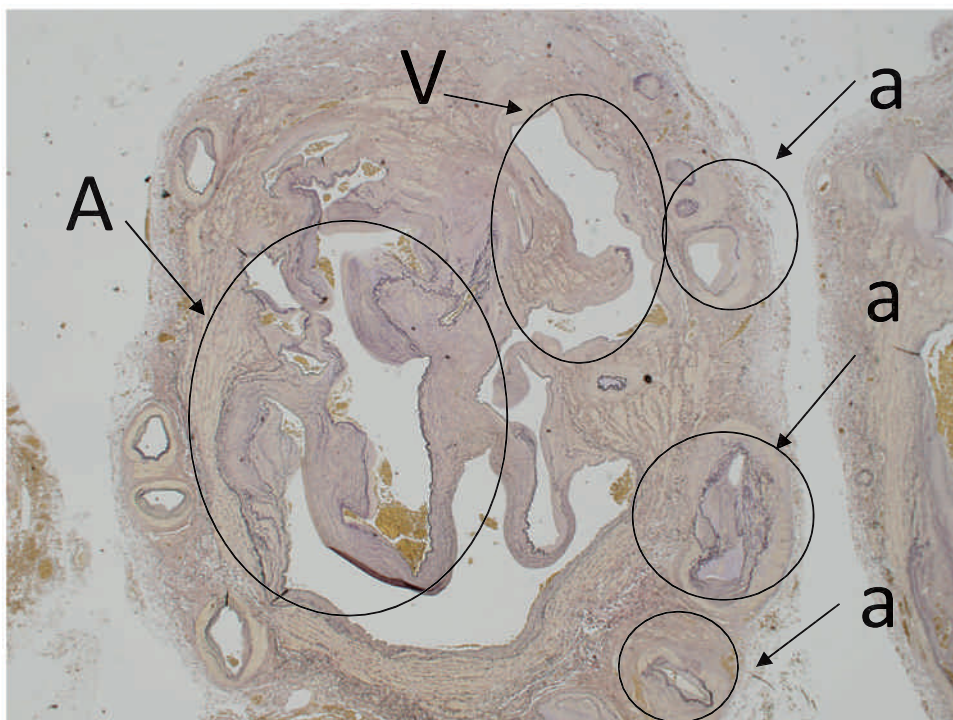


図 6 B 病理検査所見 B)

VA 中枢側の VA 壁外側には上腕動脈分枝からの流入動脈 (矢印 a) (MR-angiography でコイル状を呈していた血管) が存在した。

VA 中枢側の内腔には動脈壁の構造 (矢印 A) と静脈壁の構造 (矢印 V) が混在していた (Elastica van Gieson 染色×100)。

III 考 察

静脈性血管瘤 (VA) は囊状・紡錘状に拡張した限局性の静脈拡張性疾患で、初回報告は1915年 Osler によるとされる¹⁾。临床上頻度が高い、いわゆる静脈瘤 (varicous vein) は静脈弁不全などが原因で、静脈が数珠状に拡張・屈曲・蛇行を呈する。一方、VA は病態的にも臨床的にも varicous vein とは異なり、比較的稀とされている。VA 発生部位は頸静脈、大静脈、門脈、腸骨静脈、下肢深部静脈、下腿筋静脈さらに上肢下肢の皮静脈など様々であるが特に上肢の VA は報告が少ない²⁾⁻⁶⁾。我々は本症例以前に5例の VA を経験しており、いずれも表在静脈に発生した VA であった。

内訳は外頸静脈1例、大伏在静脈分枝1例、小伏在静脈1例、上肢皮静脈2例である⁷⁾⁸⁾。さらに今回の症例では動静脈奇形を伴っており、非常に稀と推察した。

本症例の VA 診断はこれまでの経験と外来初診時の超音波検査から容易に診断し得た。超音波検査は形態学的診断だけでなく血流診断も可能であることから動静脈の交通の有無の判断に有効であった¹⁰⁾⁻¹¹⁾。但し、VA 内腔が血栓閉塞している場合には、リンパ節や腫瘍と、鼠径部ではヘルニアとの鑑別が重要である⁷⁾¹²⁾¹³⁾。

VA の成因は未だ不明であるが、先天的な静脈壁の脆弱性と、外傷や炎症、静脈圧の上昇による二次的要因が考えられる。本症例は外傷の既往がないものの、胆嚢摘出手術時の動脈採血など医原性の要因も考慮された。しかし、術中所見で肘動脈と VA は離れており直接の交通がなかった。また VA および動脈周囲には癒着がなく剥離操作は容易であったことから医原性 AV shunt を否定した。病理組織学的検査で肘動脈

から分岐した細動脈が徐々に細静脈へ移行する構造になっており、壁の三層構造は保たれていることから VA は真性瘤と診断した。かつ、動脈壁構造と静脈壁構造が混在することから先天性 AVM の存在と加齢による静脈壁の脆弱化により VA が顕在化したと推測された。

VA の治療上問題になるのは、急性肺血栓塞栓症 (以下 PTE) の塞栓源となる危険性を有することである。特に下肢深部静脈の膝窩静脈、腓腹筋静脈、ヒラメ筋静脈に発生した VA では高率に PTE を合併するとされているため、積極的な外科治療が必要である¹⁴⁾⁻¹⁸⁾。

一方、頸部や四肢の表在静脈に発生した VA では重篤な合併症の報告がないことから、瘤径の小さいものであれば静脈瘤に施行されている硬化療法も治療法の選択肢となりうる¹⁹⁾。手術適応は瘤自体に疼痛などの症状があるか、増大傾向により美容上問題がある場合などに限られる。外科治療としては通常単純摘出術で容易であるが、本例の様に AV shunt を伴う場合には shunt の処理について術前に十分検討することが重要と思われる。何故なら単純摘出術では VA 周囲の動脈血流が残存することになり、将来静脈瘤や仮性動脈瘤の形成が憂慮されることから VA に流入する上腕動脈の分枝の血行遮断を行ってから摘出することが重要と思われた。

IV 結 語

1. 左上肢に発症した VA の1例を経験した。
2. 初診時の超音波検査で AV shunt の合併を考慮した。
3. 本症例では先天性 AVM の存在が VA の形成に関与したと推測される。

文 献

- 1) Roberto G, Maria SR, Alessandro C, Roberto C, Andrea S, Giovanni C: Primary tibial vein aneurysm with recurrent pulmonary emboli. J Vasc Surg 52: 464-466, 2010
- 2) 山口敏之, 安藤豪隆, 高田 学, 小松信男, 橋本晋一, 小山正道: 上肢に発生した venous aneurysm の1例. 日臨外会誌 67: 726-730, 2006
- 3) Elie K, Thierry C, Myriam C, Pierre J, Jean-N F: Radial nerve compression by a large cephalic vein aneurysm: Case report. J Vasc Surg 38: 617-619, 2003
- 4) 皆川幸洋, 井上宏貴, 磯野寿育, 熊谷和也, 菅野将史, 塩井義裕, 高橋正浩, 下沖 収, 馬場祐康, 阿部 正, 上杉 範幸: 右前腕に生じた venous aneurysm の1例. 脈管学 46: 241-244, 2006
- 5) Maksimovic Z, Milic D, Havelka-D M, Tatic S: Primary aneurysms of cephalic and basilic veins -a report of two

- cases. *Phlebology* 18 : 100-102, 2003
- 6) 石山智敏, 稲沢慶太郎 : 手背 venous aneurysm の 1 症例. *日血外会誌* 11 : 27-30, 2002
 - 7) 浦山弘明, 沼田 稔 : 右鼠径下部に発生した大伏在静脈分枝の venous aneurysm の 1 例. *静脈学* 7 : 183, 1996
 - 8) 田中研一, 浦山弘明, 福井大祐, 川崎誠治 : Venous Aneurysm の 2 症例. *静脈学* 12 : 201, 2001
 - 9) 佐々木規之, 飛田研二, 四方裕夫, 坂本 滋, 松原純一 : 静脈性血管瘤 (Venous aneurysm) 症例の検討. *静脈学* 16 : 233-238, 2004
 - 10) 植松正久, 岡田昌義 : Venous aneurysm に対する治療の戦略. *静脈学* 11 : 71-79, 2000
 - 11) Carmine S, Philippe N, Michel P, Issam F, Jean-L M, Henri G : Management of symptomatic and asymptomatic popliteal venous aneurysms : a retrospective analysis of 25 patients and review of the literature. *J Vasc Surg* 32 : 902-912, 2000
 - 12) 山口高広, 阪越信雄, 小林靖彦 : 診断に難渋した大伏在静脈 venous aneurysm の 1 手術例. *静脈学* 16 : 357-361, 2005
 - 13) Majeski J : Surgical repair of primary saphenous vein aneurysm of the proximal leg after initial presentation as an inguinal Hernia. *Am Surg* 68 : 999-1002, 2002
 - 14) 内田大貴, 和泉裕一, 眞岸克明, 清水紀之 : 急性肺塞栓症を契機に発見されたヒラメ筋静脈 venous aneurysm の 1 例. *静脈学* 18 : 231-235, 2007
 - 15) 星野博之, 齋藤健人, 野尻和典, 平野 進, 佐藤直夫, 長堀 優 : 膝窩静脈静脈性血管瘤の 2 例. *日臨外会誌* 71 : 243-247, 2010
 - 16) Calligaro KD, Ahmad S, Dandra R, Dougherty MJ, Savarese RP, Doerr KJ, McAfee S, DeLaurentis DA : Venous aneurysms : Surgical indications and review of the literature. *Surgery* 117 : 1-6, 1995
 - 17) Bergvist D, Bjorck M, Ljungman C : Popliteal venous aneurysm -a systematic review. *World J Surg* 30 : 273-279, 2006
 - 18) Grice G, Smith RB, Robinson PH, Rheudasil JM : Primary popliteal venous aneurysm with recurrent pulmonary emboli. *J Vasc Surg* 12 : 316-318, 1990
 - 19) Seo-SH, Kim-MB, Kwon-KS, Kim-CW, Oh-CK : Primary venous aneurysms of the superficial venous system. *Angiology* 59 : 593-598, 2008

(H 25. 8. 20 受稿 ; H 25. 10. 28 受理)