

原発不明の印環細胞癌を含む粘液産生性腺癌の1例

鈴木敏郎^{1)*} 林田美江¹⁾ 山田博美¹⁾
飯沼伸佳²⁾ 高木 哲²⁾ 下条久志³⁾ 小泉知展⁴⁾

- 1) 市立大町総合病院内科
- 2) 市立大町総合病院外科
- 3) 信州大学医学部病理組織学講座
- 4) 信州大学医学部包括的がん治療学講座

A Case of Mucinous Adenocarcinoma with Signet-ring Cells of Unknown Primary Origin

Toshiro SUZUKI¹⁾, Mie HAYASHIDA¹⁾, Hiroyoshi YAMADA¹⁾
Nobuyoshi INUMA²⁾, Satoshi TAKAGI²⁾, Hisashi SHIMOJO³⁾ and Tomonobu KOIZUMI⁴⁾

- 1) *Department of Internal Medicine, Omachi Municipal General Hospital*
- 2) *Department of General Surgery, Omachi Municipal General Hospital*
- 3) *Department of Pathology, Shinshu University School of Medicine*
- 4) *Comprehensive Cancer Therapy, Shinshu University School of Medicine*

A 46-year-old woman was admitted to our hospital with abdominal discomfort. Chest computed tomography (CT) showed multiple nodules in both lung fields. Bronchofiberscopy was performed and adenocarcinoma was confirmed cytologically. Biopsy of a cervical lymph node revealed mucinous adenocarcinoma with signet-ring cells. No evidence of a primary tumor could be found elsewhere, despite examinations including CT scan, fluorodeoxyglucose-positron emission tomography, gastroscopy, colonoscopy and capsule endoscopy. The patient was therefore diagnosed with mucinous adenocarcinoma with signet-ring cells of unknown primary origin. First-line chemotherapy with TS-1/cisplatin was effective, but the patient died of respiratory failure 22 months after her first visit. Although the clinical presentation and radiographic findings were dominant in the lung, the primary tumor site remained unknown. *Shinshu Med J* 61: 283–287, 2013

(Received for publication April 18, 2013; accepted in revised form June 28, 2013)

Key words: signet ring cell carcinoma, primary unknown origin, adenocarcinoma, non-small cell lung cancer
印環細胞癌, 原発不明, 腺癌, 非小細胞肺癌

I 緒 言

印環細胞癌は主に胃に発生する予後不良の癌であるが、ほかに稀に大腸, 肺, 胆管, 乳腺, 膀胱などにも発生する。また縦隔リンパ節に単発で発生し, 原発不明癌とされた報告例も認められる¹⁾。肺原発の印環細胞癌は原発性肺癌の0.14~1.9%に認められ²⁾⁻⁴⁾, 非

印環細胞型の肺腺癌に比し, 若年者で非喫煙者に多く予後不良であることが示されている⁵⁾。今回我々は, 臨床経過および画像上, 肺原発の可能性も考慮されたが, 原発不明と考えられた印環細胞癌を混じた粘液産生性腺癌の1例を経験したので, 若干の文献的考察を加えて報告する。

II 症 例

症例: 46歳女性。
主訴: 腹部違和感。
既往歴: 特記すべきことなし。喫煙歴および飲酒歴

* 別刷請求先: 鈴木 敏郎 〒399-0021
松本市大字寿豊丘811
まつもと医療センター-中信松本病院呼吸器内科
E-mail: m_tos@me.com

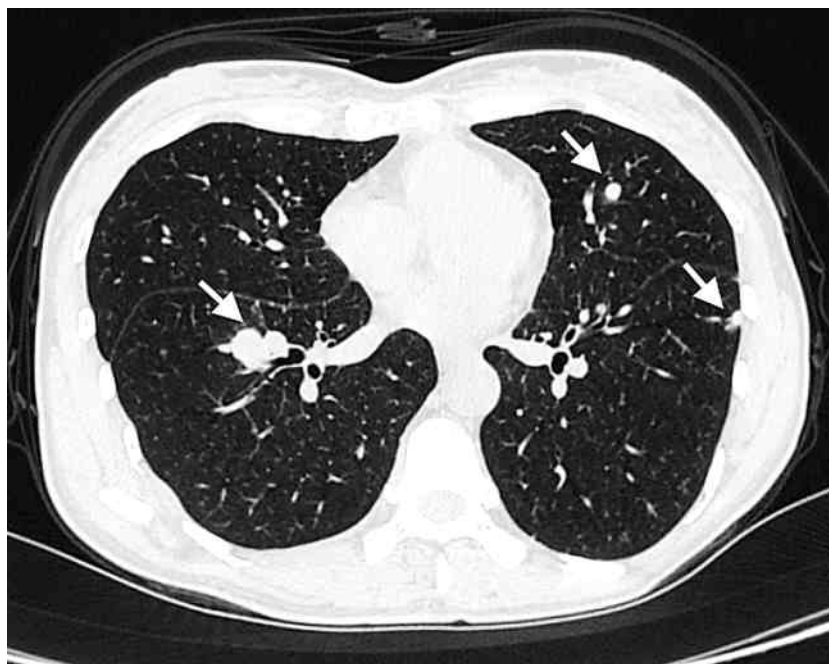


図1 胸部CT写真
両肺野に多発する結節影を認める(矢印)。

なし。

来院時現症：意識清明，身長149 cm，体重32.7 kg，体温36.9度，血圧126/74 mmHg，脈拍76回/分，室内気 SpO₂ 95 %。

現病歴：受診1カ月前から食後の腹部違和感を主訴に受診した。診察上，頸部・腋窩に母指頭大のリンパ節腫大を認めた。胸部X線写真では両肺に多発結節影を認め，胸腹部CT検査では両肺野に多発する結節影と多数の腹部リンパ節腫大を認めた(図1)。腫瘍マーカーではCEA 63.3 ng/ml，CA19-9 154.7 U/mlと上昇が認められたが，一般採血の血算，生化学検査で異常を認めなかった。診断目的に当科入院とした。

入院後気管支鏡検査を施行した。右S6の結節陰影からの擦過細胞診・洗浄細胞診で腺癌と診断されたが，病理組織検体は得られなかった。病理組織学的検索が必要と考え，頸部リンパ節生検を施行した。その結果，印環細胞癌の混在する粘液産生性腺癌が認められた(図2)。生検したリンパ節で行ったEGFR遺伝子変異，EML4-ALK融合遺伝子検査はいずれも陰性で，免疫染色では，CK7陽性・CK20陰性・Napsin A陰性・Thyroid Transcription factor (TTF)-1陰性であった。

胸部画像所見および免疫染色結果から，転移性肺腫瘍を考慮すべきと考えられ，また印環細胞癌を混じた

病理所見から，原発巣検索のため消化管の精査を行った。上部・下部内視鏡検査は時期を変えて，それぞれ2回施行したが，いずれも異常所見を認めなかった。また，カプセル内視鏡検査を行ったが小腸にも異常所見を認めなかった。Positron Emission Tomography (PET) 検査では，肺と頸部・鎖骨上窩，腹部リンパ節に集積を認めたが，他に明らかな異常集積を認めなかった(図3)。以上の検査結果から原発不明癌と診断した。

全身化学療法の適応と考え，cisplatin+TS-1による化学療法を4コース行い，治療効果はpartial response (PR) が得られた。治療後約5カ月で腫瘍の増大傾向を認めたため，2nd line Docetaxel単剤，3rd line TS-1単剤，4th line Paclitaxel単剤，5th line CPT-11単剤などで化学療法を行うものの，1st lineのcisplatin+S-1治療以外はいずれも腫瘍縮小効果は得られなかった。画像を含めた臨床経過では，脳転移をきたした以外は全身リンパ節以外の臓器に新たな病変の出現を認めず，肺病変の進行が顕著で(図4)，最終的に呼吸不全にて死亡された。全経過は受診から約22カ月であった。剖検の同意は得られず，未施行であった。

原発不明腺癌

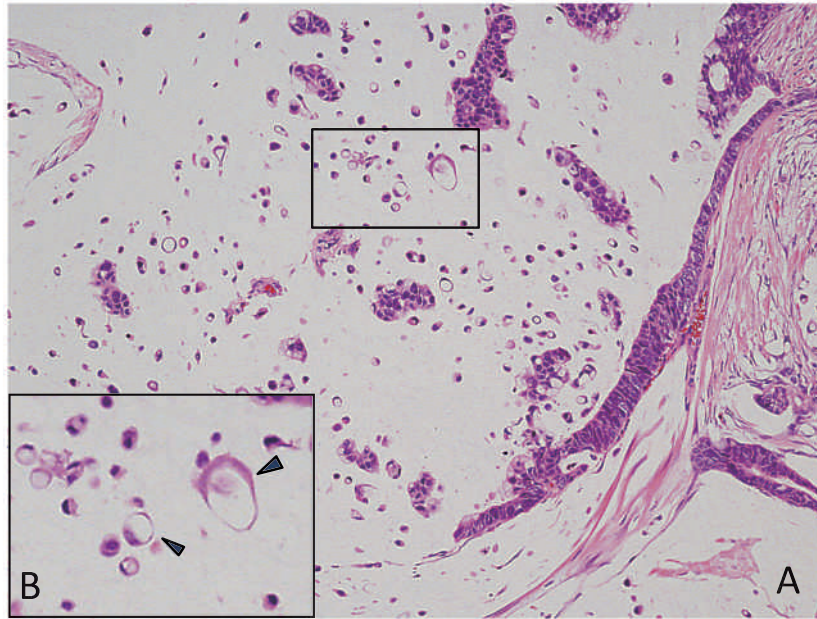


図2 頸部リンパ節生検標本
腺癌細胞の集簇と散在性の印環細胞癌を認める (A, HE×20倍)。
印環細胞癌部分 (□) の拡大図をBに示し、矢頭は典型的な印環細胞癌を示す。

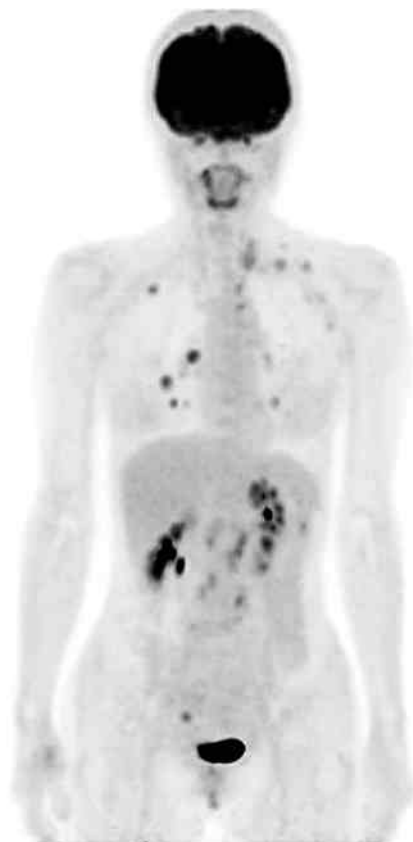
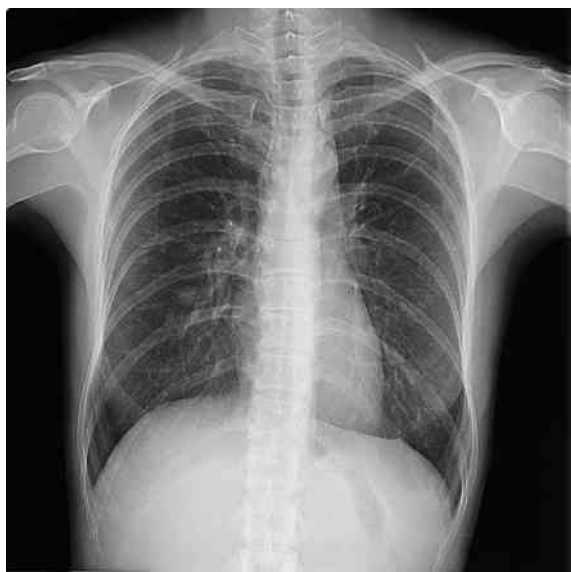
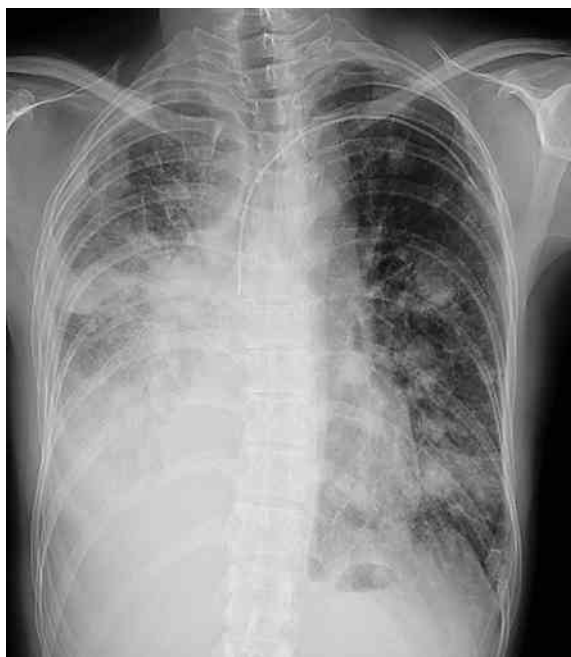
図3 PET 画像
CT 所見と一致して、肺と頸部・鎖骨上窩、腹部リンパ節に異常集積を認める。



a



b

図4 初診時(a)と初診から約1年8カ月後(b)

III 考 察

印環細胞癌は主に消化管の腺癌の組織型として知られ、一般的に浸潤増殖が速く予後不良とされている。肺原発の印環細胞癌は、WHO分類で腺癌の一亜型とされとされ、児玉ら⁴⁾は印環細胞癌の成分が50%以上を占めるものを肺原発の印環細胞癌と定義するとその

頻度は肺癌全体の0.9%と報告している。病変内にどの程度の印環細胞癌が含まれば本症と診断するかは、一定の基準がない。本例では生検されたリンパ節病変中、印環細胞成分は約10%以下と考えられ、印環細胞を含む粘液産生性腺癌と診断した。

本症例の原発巣の同定は困難であった。肺の結節陰影は、画像的には転移性を考慮するのが妥当と思われるが、初診時リンパ節以外の臓器で肺の他に病変を認めなかったこと、肺病変のみが進行・増大傾向が顕著であったこと、さらに脳転移以外の他臓器の病変を認めなかったことから、肺を原発巣として鑑別すべきかと思われた。免疫組織化学的には、TTF-1は肺原発の腫瘍を強く示唆できるマーカーとされ、肺原発印環細胞癌では高率に陽性になると報告されている⁶⁾⁷⁾。また比較的新しい肺腺癌のマーカーである Napsin A は、原発性肺腺癌と肺以外の腺癌の区別に有用と報告されている⁸⁾。本例では、TTF-1、Napsin Aともに陰性であり、免疫組織化学的には肺原発を示唆する所見は認めず、原発臓器は不明とした。

肺原発の印環細胞癌に対する化学療法の報告では、cisplatin+TS-1⁹⁾¹⁰⁾、TS-1単独¹¹⁾、5-Fu+leucovorin¹²⁾などが、腫瘍縮小効果を認めたとされ、いずれのレジメンも葉酸拮抗薬が用いられている。本例も cisplatin+TS-1のみが有効であり、葉酸拮抗薬が有効である可能性が示唆された。また、最近肺腺癌の発癌性遺伝子として注目されている EML4-ALK 融合遺伝子は、印環細胞型の腺癌に高率に陽性になると報告されている¹³⁾。本例では陰性であったが、EML4-ALK 融合遺伝子が陽性であった場合、その分子標的治療薬であるクリゾチニブが有効とされ、原発不明癌であってもその検索は治療法選択の上で重要であると思われる。

原発巣検索の手段として、PET 検査を含めた画像検査や免疫組織化学、遺伝学的検索などの進歩がある一方で、現在でも原発不明癌は一定数存在する¹⁴⁾。原発不明癌は、一般に予後不良とされる一方で、予後良好群も存在することが指摘されている¹⁵⁾¹⁶⁾ことから、原発不明というだけで治療開始が遅延すること、または治療に踏み切らないことは避けるべきとされている。初発部位、その組織型および遺伝子変異の検索を含めた腫瘍の phenotyping により、治療選択肢を模索することも临床上重要と思われる。

IV 結 語

原発性肺癌と鑑別を要した原発不明の印環細胞癌混在の粘液産生性腺癌の1例を経験した。治療を含めた

臨床経過が貴重と思われ報告した。本論文の要旨は第101回日本肺癌学会中部支部会（2012年9月松本）にて発表した。

文 献

- 1) 北 雄介, 野木村宏, 大井 論, 影山善彦, 伊藤 靖, 松下晃三, 高橋 毅, 鈴木一也, 数井暉久: 原発不明縦隔印環細胞癌の1例. 胸部外科 55 : 598-600, 2002
- 2) Hayashi H, Kitamura H, Nakatani Y, Inayama Y, Ito T, Kitamura H : Primary signet-ring cell carcinoma of the lung : histochemical and immunohistochemical characterization. Hum Pathol 30 : 378-383, 1999
- 3) Kish JK, Ro JY, Ayala AG, McMurtrey MJ : Primary mucinous adenocarcinoma of the lung with signet-ring cells : a histochemical comparison with signet-ring cell carcinomas of other sites. Hum Pathol 20 : 1097-1102, 1989
- 4) 児玉哲郎, 松本武夫, 高橋健郎, 西山祥行, 西村光世, 最勝寺哲志, 片岡和彦, 北條史彦, 西脇 裕, 阿部 薫 : 粘液産生性肺腺癌の臨床病理学的検討—気管支腺型肺癌切除例について—. 肺癌 32 : 997-1006, 1992
- 5) Ou SH, Ziogas A, Zell JA : Primary signet-ring carcinoma (SRC) of the lung : a population-based epidemiologic study of 262 cases with comparison to adenocarcinoma of the lung. J Thorac Oncol 5 : 420-427, 2010
- 6) Merchant SH, Amin MB, Tamboli P, Ro J, Ordóñez NG, Ayala AG, Czerniak BA, Ro JY : Primary signet-ring cell carcinoma of lung : immunohistochemical study and comparison with non-pulmonary signet-ring cell carcinomas. Am J Surg Pathol 25 : 1515-1519, 2001
- 7) Tsuta K, Ishii G, Nitadori J, Murata Y, Kodama T, Nagai K, Ochiai A : Comparison of the immunophenotypes of signet-ring cell carcinoma, solid adenocarcinoma with mucin production, and mucinous bronchioloalveolar carcinoma of the lung characterized by the presence of cytoplasmic mucin. J Pathol 209 : 78-87, 2006
- 8) Wu J, Chu PG, Jiang Z, Lau SK : Napsin A expression in primary mucin-producing adenocarcinomas of the lung : an immunohistochemical study. Am J Clin Pathol 139 : 160-166, 2013
- 9) 阿部光伸, 土居裕幸, 疋田高裕, 寺澤優代, 兼松貴則, 浦田知之, 岩田 純 : 肺印環細胞癌の1例. 高知市医師会医学雑誌 12 : 170-174, 2007
- 10) 日野佑美, 梶 政洋, 宮原尚文, 小林 零, 末舛恵一 : 化学療法後に根治術を施行した肺印環細胞癌の1例. 肺癌 52 : 248-252, 2012
- 11) 廣田貴子, 濱崎 慎, 原田泰志, 藤田昌樹, 鍋島一樹, 渡辺憲太朗 : サードラインで用いたS-1が有効であった印環細胞成分を有する肺腺癌の1例. 肺癌 50 : 287-291, 2010
- 12) Maemondo M, Saijo Y, Ebina M, Abe T, Yaekashiwa M, Satoh K, Nukiwa T : Rapidly progressive primary adenocarcinoma of the lung with signet-ring cells responding to 5-fluorouracil and leucovorin : A case report. Int J Clin Oncol 2 : 47-50, 1997
- 13) Rodig SJ, Mino-Kenudson M, Dacic S, Yeap BY, Shaw A, Barletta JA, Stubbs H, Law K, Lindeman N, Mark E, Janne PA, Lynch T, Johnson BE, Iafrate AJ, Chirieac LR : Unique clinicopathologic features characterize ALK-rearranged lung adenocarcinoma in the western population. Clin Cancer Res 15 : 5216-5223, 2009
- 14) 原発不明がん診療ガイドライン2010年版. 日本臨床腫瘍学会編集, 2010
- 15) Kobayashi T, Koizumi T, Kitaguchi A, Hatayama O, Yasuo M, Urushihata K, Yamamoto H, Fujimoto K, Kubo K, Honda T, Oguchi K : Cisplatin plus docetaxel chemotherapy for thoracic lymph node involvement of cancer of unknown primary -three case experiences-. Case Rep Oncol 2 : 84-91, 2009
- 16) Pavlidis N, Briasoulis E, Hainsworth J, Greco FA : Diagnostic and therapeutic management of cancer of an unknown primary. Eur J Cancer 39 : 1990-2005, 2003

(H 25. 4. 18 受稿 ; H 25. 6. 28 受理)