

当科で経験した甲状腺髄様癌の3例

家里明日美^{1)*} 春日好雄¹⁾ 原田道彦¹⁾ 上原 剛²⁾

1) 長野県厚生連長野松代総合病院乳腺内分泌外科

2) 信州大学医学部附属病院臨床検査部病理

Three Cases of Medullary Thyroid Carcinoma in Our Hospital

Asumi IESATO¹⁾, Yoshio KASUGA¹⁾, Michihiko HARADA¹⁾ and Takeshi UEHARA²⁾

1) *Department of Breast and Endocrine Surgery, Nagano Matsushiro General Hospital*

2) *Division of Central Laboratory, Shinshu University Hospital*

Medullary thyroid carcinoma (MTC) is a relatively rare phenomenon. We report three cases of MTC over the past 14 years in our department. Two cases were determined out by hypercarcinoembryonic antigenemia, and one by hypercarcinoembryonic antigenemia and abnormal uptake by fluorodeoxyglucose-positron emission tomography (FDG-PET) examination. The serum calcitonin level was high in each of the three cases. It was difficult to diagnose MTC by imaging findings or fine needle aspiration in our cases. We diagnosed sporadic MTC in these cases by family history and endocrinological findings. Thyroid lobectomy was performed in one case, and subtotal thyroidectomy in two cases because of concomitant adenomatous goiter in the contralateral thyroid lobe.

The preoperative calcitonin- to- carcinoembryonic antigen (CEA) ratio seems to be useful as a prognostic factor. As the ratios in our cases were above 10, their prognosis will be good. A strict follow-up study is necessary. *Shinshu Med J 60 : 157-161, 2012*

(Received for publication December 5, 2011 ; accepted in revised form February 27, 2012)

Key words : medullary thyroid carcinoma, hyper carcinoembryonic antigenemia, calcitonin-to-CEA ratio

甲状腺髄様癌, 高 CEA 血症, カルシトニン/CEA 比

I はじめに

甲状腺髄様癌 (medullary thyroid carcinoma, 以下 MTC) は, カルシトニンを分泌する甲状腺傍濾胞細胞に由来する癌であり, 比較的稀な癌である¹⁾²⁾。自験例 3 例について, 臨床的検討を加えたので報告する。

II 症 例

3 症例の内訳は表 1 に示す。

A 症例 1

既往歴, 家族歴: 甲状腺, 内分泌疾患なし。

現病歴: 2000年9月人間ドックにて左甲状腺腫瘍を指摘された。穿刺吸引細胞診 (fine needle aspiration biopsy, 以下 FNA) にて濾胞性腫瘍が疑われたが, 血清 carcinoembryonic antigen (以下 CEA) およびカルシトニンが高値であったため MTC が疑われた。

初診時局所所見: 甲状腺左葉に 35×25 mm の弾性軟, 可動性良好な腫瘍を触知した。

血液・尿検査所見: 甲状腺機能はいずれも基準値内であった。血清サイログロブリンは 99 ng/mL (基準値, 32.7>) と高値であった。Intact parathyroid hormone (以下, PTH), 高感度 PTH, 血中および尿中カテコラミン 3 分画, vanillylmandelic acid (以下 VMA) は基準値内であった。

頸部超音波検査: 甲状腺左葉に径 30×20 mm, 境界

* 別刷請求先: 家里明日美 〒390-8621

松本市旭 3-1-1 信州大学医学部附属病院乳腺・内分泌外科

表1 甲状腺髄様癌3症例の比較

症例	性別	年齢 (歳)	発見契機	US 所見	²⁰¹ Tl シンチ	FNA 診断	CEA (ng/mL)	カルシトニン (pg/mL)	カルシトニン/ CEA比	術式	腫瘍径 (mm)	リンパ 節転移	再発	術後 経過
1	女性	55	頸部腫瘍	低エコー腫瘍 石灰化なし	集積 なし	FN	62.4	1600	25.6	亜全摘	25	なし	なし	127M 生存
2	女性	78	頸部腫瘍	低エコー腫瘍 点状石灰化	集積 あり	PC	96.3	6200	64.4	亜全摘	40	なし	なし	79M 生存
3	女性	67	CEA高値	低エコー腫瘍 粗大石灰化	集積 なし	FN	40.8	1300	31.9	葉切除	15	あり	なし	11M 生存

US : Ultrasonography, FNA : fine needle aspiration, FN : follicular neoplasm, PC : papillary carcinoma, M : month

比較的明瞭，内部均一な低エコー腫瘍を認めた。

頸部 CT 検査：甲状腺左葉に造影早期から不均一に造影される腫瘍を認めた。

経過：RET 遺伝子検査は行わなかったが，副腎，副甲状腺，下垂体機能に異常所見はなく，家族歴もないことから，多発性内分泌腫瘍症 2 型 (multiple endocrine neoplasia type 2, 以下 MEN 2 型) あるいは家族性髄様癌は否定的で，散発性の MTC を強く疑った。右葉に腺腫様甲状腺腫 (adenomatous goiter, 以下 AG) を認めたため，甲状腺亜全摘術および頸部リンパ節郭清術が施行された。

病理組織学的所見：腫瘍は 25 mm 大で，比較的そろった小型細胞の索状～胞巣状の増殖像を認め，MTC, T2N0M0 Stage II (甲状腺癌取扱い規約第 6 版) と診断された。

免疫組織化学的検査所見：カルシトニン染色および CEA 染色は陽性であった。コンゴレッド染色ではアミロイド沈着は認めなかった。

術後経過：血清 CEA およびカルシトニンは術後 1 カ月に基準値内に低下した。

B 症例 2

家族歴：甲状腺，内分泌疾患なし。

現病歴：2004年 9 月左頸部腫瘍を自覚した。FNA では乳頭癌が疑われたが，血清 CEA およびカルシトニンが高値であり MTC が疑われた。

初診時局所所見：甲状腺左葉に 40×25 mm，弾性硬，境界比較的明瞭な腫瘍を触知した。

血液・尿検査所見：甲状腺機能はいずれも基準値内で，血清サイログロブリン値は 140 ng/mL と高値であった。

頸部超音波検査：甲状腺左葉に径 42×25 mm，内部不均一な低エコー腫瘍を認めた。内部には点状の石灰化を認めた。

頸部 CT 検査：腫瘍内部は不均一に造影された。

経過：RET 遺伝子検査は行われなかったが，家族歴および臨床所見より，散発性の MTC が強く疑われた。右葉に AG を合併していたため，手術は甲状腺亜全摘術および頸部リンパ節郭清術が施行された。

病理組織学的所見：腫瘍は 40 mm 大で，類円型ないし単紡錘形の弱好酸性の胞体をもった細胞が，大小の胞巣構造を成し，結節状に増生していた。T3N0 M0 Stage III の MTC と診断された。

免疫組織化学的検査所見：CEA，カルシトニン染色は陽性であった。

術後経過：血清 CEA およびカルシトニンは術後 2 カ月に基準値内に低下した。

C 症例 3

主訴：血清 CEA 高値，fluorodeoxyglucose - positron emission tomography (以下 FDG-PET) での甲状腺左葉への集積。

既往歴，家族歴：甲状腺，内分泌疾患なし。

現病歴：2009年健診にて血清 CEA 高値を指摘され，FDG-PET にて甲状腺左葉に集積を認めた。FNA では濾胞性腫瘍が疑われた。血清カルシトニンが高値であったため，MTC が強く疑われた。

初診時局所所見：甲状腺左葉下極に径 15×10 mm，硬く可動性良好な腫瘍を触知した。

血液・尿検査所見：甲状腺機能はいずれも基準値内であった。血清サイログロブリンは 35.8 ng/mL と軽度上昇を認めた。

頸部超音波検査：甲状腺左葉に径 12×7 mm，境界比較的明瞭で，粗大な石灰化を有する低エコー腫瘍を認めた。

頸部 CT 検査：腫瘍内部に粗大石灰化を認めた (図 1)。

経過：RET 遺伝子検査は施行されなかったが，家

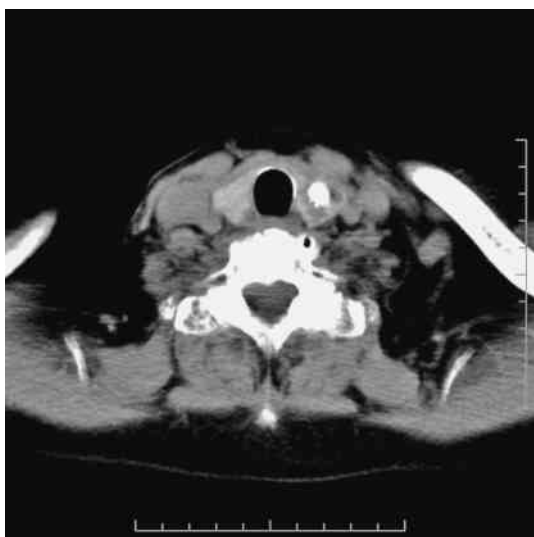

図1 症例3，頸部CT検査
腫瘍内部に粗大石灰化を認めた。

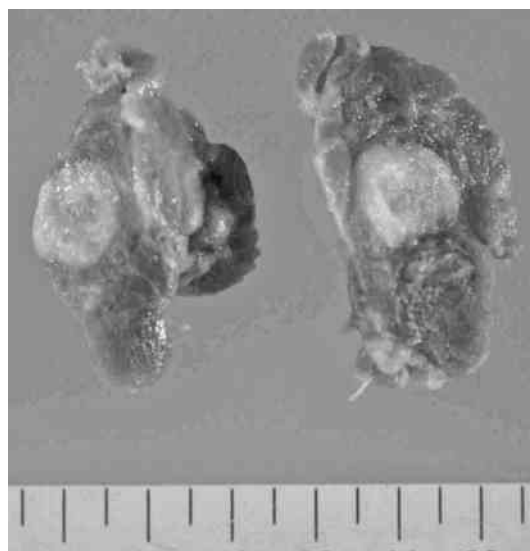


図2 症例3，摘出標本剖面像
腫瘍剖面は白～黄色，充実性であり，石灰化も認めた。

族歴および臨床所見より，散在性のMTCが強く疑われた。手術は甲状腺左葉切除術および頸部リンパ節郭清術が施行された。

摘出標本剖面所見：径15×12×12 mm，白～黄色，充実性の腫瘍で石灰化を認めた（図2）。

病理組織学的所見：多角あるいは短紡錘形の異型細胞が増殖しており，硝子様間質もみられ，MTCと診断された（図3）。リンパ節は，内深頸領域で8個中1個に転移を認め，T1N1bM0 Stage IV Aと診断された。

免疫組織化学的検査所見：カルシトニン染色，CEA染色は陽性所見を示した。コンゴレッド染色ではアミロイドの沈着を認めた。

術後経過：手術後，血清CEAおよびカルシトニンは約1カ月後に基準値内に低下した。

III 考 察

MTCは全甲状腺癌の1～2%の発生頻度とされ¹⁾²⁾，比較的稀である。当科では，1997年4月から2011年3月までの14年間に初回手術が行われた原発性甲状腺癌560例のうち，MTCは3例（0.54%）であり，本邦の発生頻度よりやや少ない頻度であった。

3例の年齢は，本邦で報告される好発年齢の40歳代¹⁾と比較していずれも高齢であった。発見契機としては，RET遺伝子変異，頸部腫瘍，高カルシトニン血症の家族歴，高CEA血症の順となっている³⁾が，自験例では2例が頸部腫瘍であり，1例はCEA高値

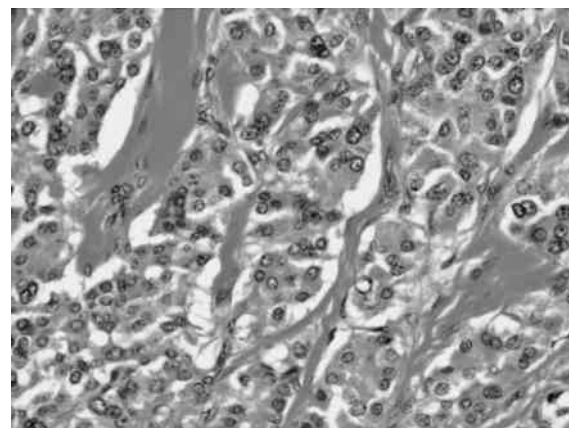


図3 症例3，病理組織学的所見
多角，短紡錘形の異型細胞が小胞巣状，索状に増殖していた（HE stain，×200）。

およびFDG-PETで集積を認めたため発見された。FDG-PETでのMTCへの集積の報告は散見される⁴⁾⁵⁾が，特異的所見ではない。

触診，画像診断での術前の確定診断は困難であるとされている。以前は，初期診断において，頸部軟X線撮影が主流であり，牡丹雪状の石灰化が認められることが多く，乳頭癌による砂粒状陰影と区別されていた⁶⁾。現在は超音波検査が第一選択であるが，典型的な所見を伴わないことも多く，本症例では粗大な石灰化を認めたものは1例のみであった。また卵円形で被膜を認める場合が多いが，腺腫様結節や濾胞腺腫などの良性腫瘍と誤って診断されることも多く，画像検査のみで診断に至るのは困難である。FNAでも多彩な細胞像

をとり、背景にアミロイドが観察されるのが特徴の一つとされるが、必須条件ではなく、鑑別は難しい⁷⁾。自験例でも FNA で MTC と診断し得た例はなかった。当科では、手術適応とされた甲状腺悪性腫瘍例は全例で術前に血清 CEA 測定を行っているが、3 例とも血清高 CEA が MTC 診断の契機となっていた。MTC 患者の血清 CEA 値は 79.2~90.0%，カルシトニン⁸⁾は 72.0~96.0% で異常高値を示すとされ、いずれも鋭敏な腫瘍マーカーである^{9)~11)}。画像検査、FNA での診断が難しいことから、血清 CEA 測定が術前診断において有用であると考え。髄様癌の頻度が稀であることから、血清カルシトニン値に関しては、血清 CEA 高値を示した症例で追加検査を行う方針としている。

本症例では RET 遺伝子検査は施行していないが、家族歴がないこと、他の内分泌異常を伴わないことから散発性 MTC と推測した。しかし散発性 MTC と考えられる症例のうち 2~24% に RET 遺伝子変異を認めるとの報告¹²⁾¹³⁾もあり、保険診療でないという制約があるものの、今後 MTC を疑った場合にはできる限り遺伝子検査を行いたい。

MTC の基本的治療は外科的切除である。遺伝的発生例については、甲状腺全摘術が必須とされるが、散発性の症例については、本邦では甲状腺内の腫瘍の広がりに応じて、片葉切除から全摘までの範囲を選択さ

れている⁸⁾。MTC では、放射性ヨード治療のための甲状腺全摘や TSH 抑制療法のための甲状腺ホルモン投与の適応がないこと、また散発例では全摘、亜全摘、葉切除で予後に差がないとの報告もあること¹⁴⁾などから、当院では限局していれば片葉切除を行う方針である。症例 1, 2 では、対側に AG を認めたため、亜全摘術が選択された。

MTC の予後不良因子としては、50 歳以上、男性、遠隔転移、MEN2-B などが挙げられる¹⁾。自験例は 3 例とも高齢という点についてのみ該当した。また病理組織学的検討で、高分化な腫瘍では CEA およびカルシトニンはいずれも強く染色され、血清 CEA とカルシトニンの相関関係を示す報告¹⁵⁾があるが、自験例でも両方の値の間に相関関係が見られた。またカルシトニン/CEA 比が 10 を超えると予後が比較的良好であるという報告がある⁵⁾⁷⁾¹⁶⁾。自験例では、カルシトニン/CEA 比はいずれも 10 以上であった。術後はいずれも無再発生存中、CEA およびカルシトニンも基準値内を推移しており、今後も良好な予後が期待される。

IV 結 語

当科で経験した甲状腺髄様癌 3 症例について報告した。術前の血清 CEA が MTC 診断に有用と考えられる。

文 献

- 1) 安藤菜奈子, 原 泰夫, 辻 秀樹, 伊藤和子, 山川雄士, 前田頼佑, 立松 勉, 鈴木卓弥, 山川洋右: CEA 高値を契機に発見された甲状腺髄様癌の一例. トヨタ医報 19: 135-138, 2009
- 2) 佐藤宏昭: 甲状腺髄様癌における遺伝子診断 Genetic Testing in Patients with Medullary Thyroid Carcinoma. 耳鼻臨床 93: 894-895, 2000
- 3) Kameyama K, Takami H: Medullary thyroid carcinoma, nationwide Japanese survey of 634 cases in 1996 and 271 cases in 2002. Endocr J 51: 453-456, 2004
- 4) Cohen R, Bihan H, des Guetz G, Wind P, Martin A: F-18 FDG-PET detection of a medullary thyroid carcinoma in a patient with metastatic colonic cancer; literature review. Ann Endocrinol (Paris) 70: 468-472, 2009
- 5) 河野正充, 保富宗城, 鈴木正樹, 山内一真, 荒井 潤, 小上真史, 田村真司, 藤原啓次, 山中 昇: PET にて発見された CEA 高値甲状腺髄様癌例. 耳鼻臨床 103: 465-470, 2010
- 6) 伊藤公一: 甲状腺の腫瘍性疾患, 髄様癌. 外科治療 82: 405-409, 2000
- 7) 河野健史, 山崎一人: 甲状腺髄様癌の穿刺吸引細胞像. 日臨細胞会誌 46: 1-6, 2007
- 8) 赤本伸太郎, 大野靖彦, 須崎紀一, 佐々木章公, 松尾嘉禮, 林 一彦: 直腸癌術に CEA 高値により発見された甲状腺髄様癌の 1 例. 日臨外会誌 64: 1584-1587, 2003
- 9) 有銘一朗, 大槻剛巳, 田中克浩, 紅林淳一, 山本 裕, 宇田川潔, 國松浩範, 山本 滋, 下妻晃二郎, 園尾博司: 当科における甲状腺髄様癌症例の検討. 内分泌外科 16: 209-215, 1999
- 10) Dottorini MA, Assi A, Sironi M, Sangalli G, Spreafico G, Colombo L: Multivariate analysis of patients with

甲状腺髄様癌の3例

- medullary thyroid carcinoma: Prognostic significance and impact on treatment of clinical and pathologic variables. *Cancer* 77: 1556-1565, 1996
- 11) Saad MF, Ordonez NG, Rashid RK, Guido JJ, Stratton Hill C Jr, Hickey RC, Samaan NA: Medullary carcinoma of the thyroid: A study of the clinical features and prognostic factors in 161 patients. *Medicine* 63: 319-342, 1984
 - 12) 宮内 昭: 散在性甲状腺髄様癌の治療戦略. *外科治療* 93: 153-157, 2005
 - 13) Wohllk N, Cote GJ, Bugalho MM, Ordonez N, Evans DB, Goepfert H, Khorana S, Schultz P, Richards CS, Gagel RF: Relevance of RET proto-oncogene mutations in sporadic medullary thyroid carcinoma. *J Clin Endocrinol Metab* 81: 3740-3745, 1996
 - 14) 宮澤幸正, 坂田治人, 川島太一, 落合武徳: 散発性甲状腺髄様癌に対する診断と治療, 遺伝性との対比. *臨外* 59: 413-417, 2004
 - 15) 野津和巳, 広瀬充明, 伊東康男, 卜部晋平, 岩橋由佳, 森山修行, 今岡友紀, 長岡三郎, 長廻 錬: 最近経験した甲状腺髄様癌の4例. *島根医学* 25: 35-39, 2005
 - 16) 杉谷 巖, 鎌田信悦: 当科における甲状腺髄様癌の経験, 術前血清カルシトニン/CEA比は髄様癌の予後予測に有用である. *頭頸部癌* 30: 583-588, 2004

(H 23. 12. 5 受稿; H 24. 2. 27 受理)
