

綜 説

多発筋炎・皮膚筋炎
～難治性病態とその治療戦略～

下 島 恭 弘

信州大学医学部脳神経内科, リウマチ・膠原病内科

Polymyositis and Dermatomyositis
Therapeutic Strategy for Refractory Cases

Yasuhiro SHIMOJIMA

*Department of Medicine (Neurology and Rheumatology), Shinshu University School of Medicine***Key words:** polymyositis, dermatomyositis, interstitial pneumonia, cyclosporin A, tacrolimus

多発筋炎, 皮膚筋炎, 間質性肺炎, ミクロスポリンA, タクロリムス

はじめに

多発筋炎 (polymyositis; PM) は骨格筋を病変の主座とする自己免疫疾患である。皮膚筋炎 (dermatomyositis; DM) は筋症状に加えて特徴的な皮膚症状を伴う¹⁾。10歳前後の若年型と, 40~60歳をピークとする成人型の二峰性の年齢分布をとり, 年間発病率は約5~10/100万人とされる。若年型ではDMが多い。筋・皮膚症状以外に悪性腫瘍や間質性肺炎 (interstitial pneumonia; IP) を合併する全身性疾患であり, これら臓器病変の存在が生命予後に大きく影響する。悪性腫瘍の合併は小児患者では稀であるが, 成人では10~30%程度に見られ, PMに比してDMに多く, 45歳以上でその頻度が高くなる²⁾。悪性腫瘍の合併はPM/DMの診断から5年までに出現することが多く, 筋・皮膚症状は腫瘍が治療により寛解に至った場合でも遷延することがある。IPは本邦ではPM/DM患者の約50%に合併し³⁾, 急速進行性の経過をとる型は副腎皮質ステロイド療法のみでは予後不良であることが知られている⁴⁾。本稿ではPM/DMと合併するIPの臨床的特徴について解説するとともに, 難治患者の治療戦略について概説する。

I PM/DMの臨床的特徴と診断

筋症状は, 四肢近位筋の筋痛と徐々に進行する筋力低下を特徴とし, 上肢の挙上や荷物の持ち運び, 臥床状態からの起き上がりや椅子からの起立, 階段昇降が困難になる。頸部筋や咽頭筋が障害されると, 首下がりが, 構音障害, 嚥下困難が出現する。進行すると自力での移動が困難になり骨格筋は萎縮する。呼吸筋が障害されると呼吸困難を呈する。心筋炎の存在は無症候性に経過することが多いが, 時に心不全や不整脈の原因となる⁵⁾。診察に際しては徒手筋力テストで頸部筋を含め四肢の筋力を評価するとともに, 咽頭筋・呼吸筋障害の有無を確認する。筋痛があると四肢の可動域制限を呈するが, 関節炎を高率に合併するため, 筋把握痛の範囲とともに関節腫脹の有無を必ず調べる必要がある。また, 関節炎はIP合併などで難治な経過をとる患者で有意に多く見られる所見でもある。

DMの皮膚症状としては, 上眼瞼の浮腫性紅色変化を特徴とするヘリオトロープ疹 (図1a) と, 手指・肘・膝などの関節伸側に落屑を伴う紅斑を呈するGottron徴候がよく知られている (図1b)。このほか, 前胸部露光部に出現するV字型紅斑 (V徴候) (図1c) や肩甲上背部の紅斑 (ショール徴候) (図1d), 指側部の色素沈着を伴う肥厚落屑変化であるmechanic's handもよく見られる所見である (図1b)。また, 手指先端や爪周囲に疼痛を伴う発赤, 小梗塞,

別刷請求先: 下島 恭弘 〒390-8621

松本市旭3-1-1 信州大学医学部

脳神経内科, リウマチ・膠原病内科

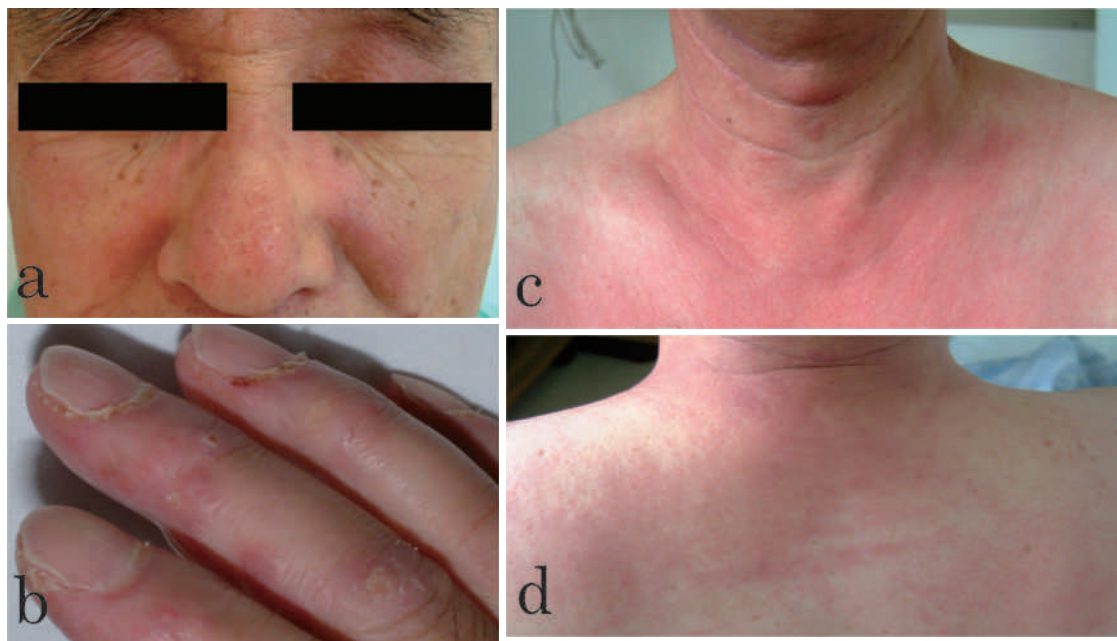


図1 皮膚筋炎の皮膚所見

ヘリオトロープ疹と鼻唇溝にも広がる頬部紅斑 (a)。指側部の色素沈着を伴う落屑変化 (mechanic's hand) と Gottron 徴候, 爪床部に点状出血斑が見られる (b)。前胸部のV徴候 (c) と, 後頸部から肩甲周囲に広がる紅斑のショール徴候を呈する (d)。

点状出血を呈することがあり, Raynaud 症状に加えて時には皮膚潰瘍や脂肪織炎を認める⁶⁾。こうした局所微小循環障害を示唆する所見は, 合併する IP の重症化を予測する因子となりえる可能性が指摘されている⁷⁾。筋症状に乏しく DM に特徴的な皮膚所見を呈する場合は clinically amyopathic dermatomyositis (CADM) と呼ばれ, DM の10~20%を占める⁸⁾。

血液検査では骨格筋障害を反映して, creatine kinase (CK), aldolase, aspartate aminotransferase (AST), alanine aminotransferase (ALT), lactate dehydrogenase (LDH) などの筋原性酵素が上昇する。CRP 高値・赤沈亢進などの炎症反応や, ガンマグロブリンの上昇はすべての患者に認められる所見ではない。本疾患に特異性の高い自己抗体としては抗アミノアシル tRNA 合成酵素抗体 (抗ARS抗体) が知られている。その中でも代表的なのは抗 Jo-1抗体で, 多発筋炎における陽性率は約20%である。その他, 重症筋炎における抗シグナル認識粒子抗体 (SRP抗体), DMにおける抗 Mi-2抗体⁹⁾, CADMに特異的な抗 CADM-140抗体¹⁰⁾などが知られているが, 陽性率は高くない。

PM/DMが疑わしいということになれば, さらに筋電図検査と筋生検を行う。炎症性破壊による1つの

神経筋単位に属する筋線維数の減少を反映して, 筋電図では短持続時間かつ低振幅の筋原性変化が見られる。筋生検では, 筋周膜の血管周囲や筋束内へのリンパ球を主体とした細胞浸潤, 筋線維の大小不同, 変性壊死を認める (図2 a, b)。筋MRIの脂肪抑制画像やガドリニウム造影画像はこれらの病変部位を高信号変化として描出できるため, 筋生検部位の決定に有用である (図2 c)。

PM/DMの発現にはリンパ球の関与が重要であるが, 発症・進展に関わる機序はそれぞれの病態で異なっている¹⁰⁾¹¹⁾。PMでは筋細胞表面にMHC class Iが高頻度に発現しており, CD8陽性T細胞 (細胞障害性T細胞) の浸潤を介して perforin や granzyme などの細胞傷害性蛋白により筋線維が傷害される。一方, DMでは血管周囲に浸潤したCD4陽性T細胞 (ヘルパーT細胞) とB細胞が重要な役割を果たしており, 筋線維の栄養血管壁への免疫グロブリンや補体複合体 (membrane attack complex; MAC) の沈着や産生される種々のサイトカイン・ケモカインの影響による虚血性変化によって筋障害が惹起される。したがって, DMでは血管周囲に位置する筋束辺縁の筋線維がより強く変性して小径化する (perifascicular atrophy) (図2 b)。

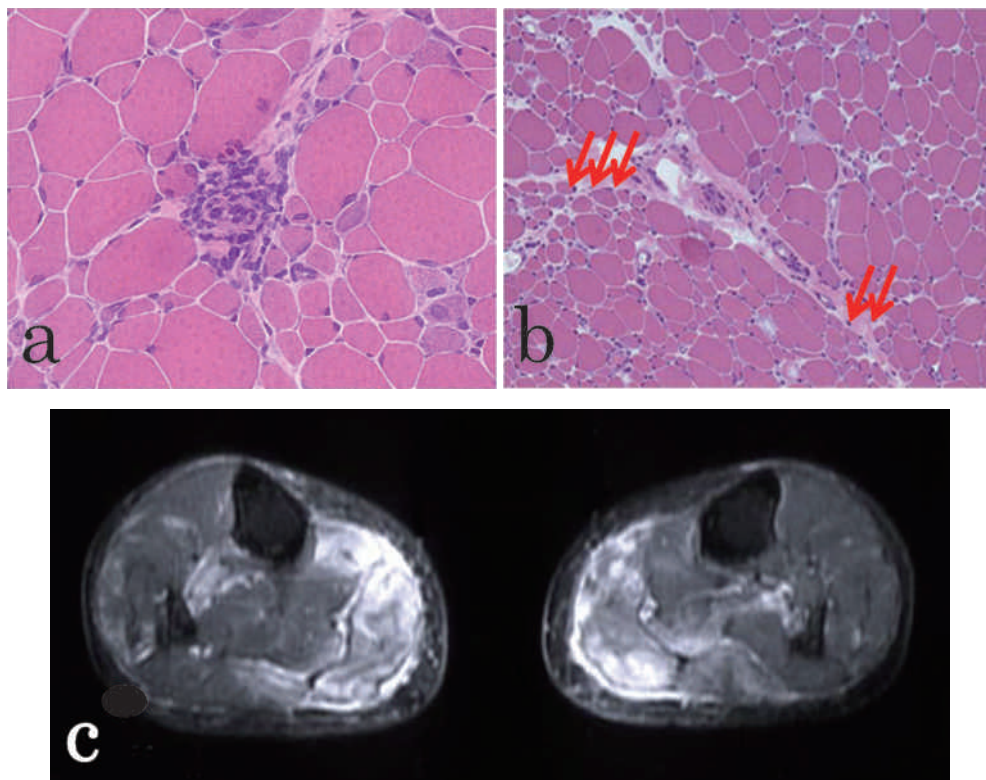


図2 骨格筋の組織所見と筋MRI像

筋周膜の血管周囲や筋束内へのリンパ球を主体とした細胞浸潤 (a : HE 染色×40), 筋束周囲の筋線維萎縮 (perifascicular atrophy) (赤矢印) を認める (b : HE 染色×20)。筋MRI では炎症部位に一致して造影効果が認められる (c)。

従来から本疾患の診断では、Bohan と Peter らが提唱した基準に基づき、炎症性筋炎の存在を証明した上でDMに特徴的な皮膚症状の有無によってPMとDMとに分類してきた¹⁾。しかし上述したようにPMとDMとでは病態が異なることから、免疫組織学的所見が診断において重要視されるようになってきている¹⁰⁾。PM/DMにおける免疫学的な相違は末梢血リンパ球の表現型にも認められ¹²⁾、治療効果判定の指標にもなりえる¹³⁾。

II PM/DMに合併するIPの特徴

IPの合併は生命予後に直結する。急速に進行するIPでは、呼吸器症状発現から1～2カ月の間に致死転帰に至る可能性があることを常に念頭に置いて治療にあたる必要がある。CADMでは約15%にIPの合併を認め⁸⁾、この病態は治療に難渋して、特に日本人では予後が不良であることが報告されている¹⁴⁾。発症早期から存在する低酸素血症や急速に広がる肺野陰影の存在は、予後不良因子として重要である。PM/DMの診断時に、呼吸器症状がなく軽微なIPであっ

ても、その後の経過中に急速に増悪する可能性がある⁷⁾。また、急速進行性IPの治療において、副腎皮質ステロイド抵抗性と判断された時点から免疫抑制薬の投与を行っても生命予後の改善は得られない¹⁵⁾ (図3a)。筋炎の活動性とIPの予後は相関していることが明らかにされており⁴⁾、IP合併PM/DMの診断がつけば直ちに免疫抑制薬の併用を開始すべきである。

IPの発現におけるリンパ球の役割は重要である。特にCD8陽性T細胞は、気管支肺胞壁組織やその洗浄液中に有意に多く検出され¹⁶⁾¹⁷⁾、これらの所見は副腎皮質ステロイドに抵抗性を示す症例で顕著であることが報告されている¹⁸⁾。肺の病理組織像としてはNSIP (non-specific interstitial pneumonia) が最も多く、COP (cryptogenic organized pneumonia), DAD (diffuse alveolar damage), UIP (usual interstitial pneumonia) がそれに次ぐ^{19)–22)}。死亡例ではDADが圧倒的に多く、当初はNSIPと考えられていても急速に悪化してDADに至ることも少なくない²³⁾²⁴⁾。

抗Jo-1抗体陽性を呈するPM/DM患者では50%以

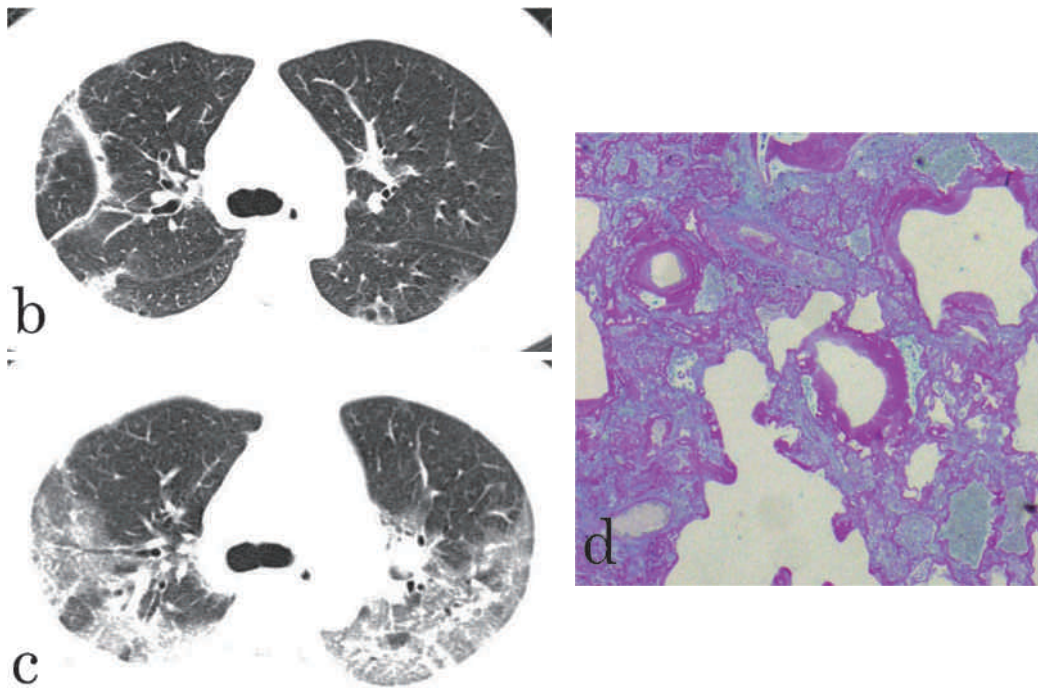
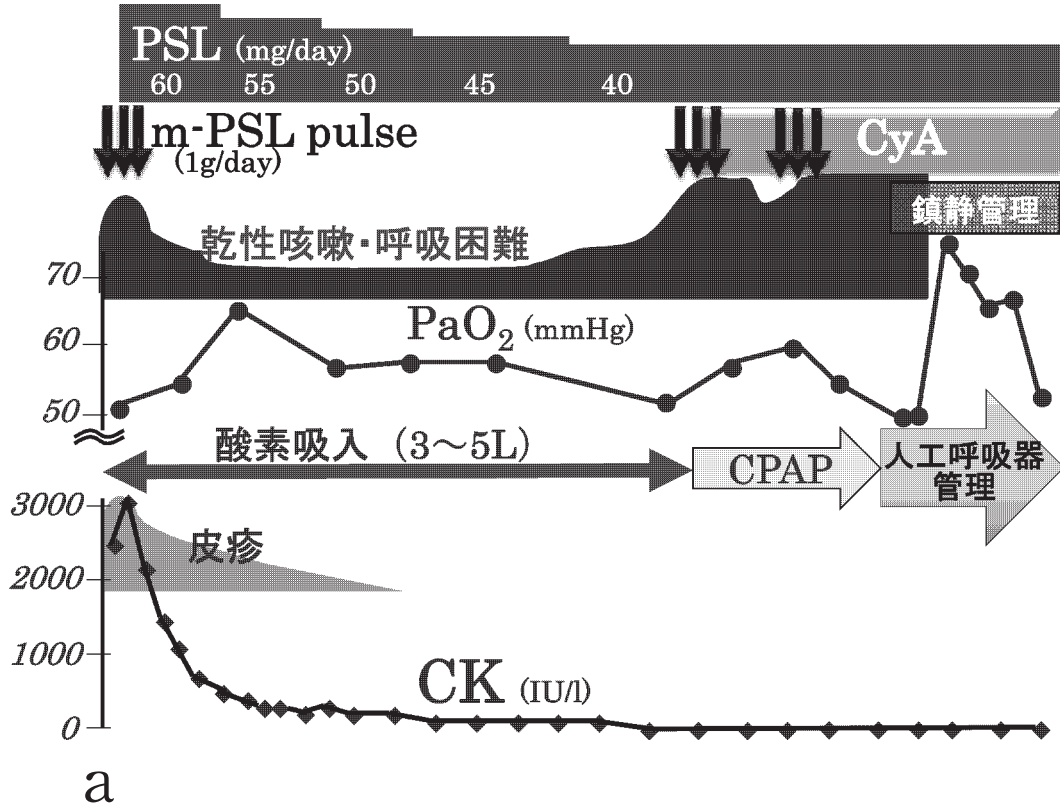


図3 急速進行性IPを合併したDM死亡症例

初期から低酸素血症を認め、治療開始から死亡までの期間は77日であった。51病日からCyAを開始したが効果は得られなかった(a)。初診時の胸部CT(b)に比して再増悪時のCT(c)は明らかなIPの増悪を認める。肺の剖検組織像はDADの所見であった(d: Alcian blue 染色×20)。

上で IP を合併するが²⁰⁾、難治性 IP との関連はない。当科の検討では副腎皮質ステロイド抵抗性を示す IP 合併患者で CRP が有意に上昇していた。さらに最近、急速進行性 IP 合併患者において血清フェリチンが有意に高値を示すことが報告されている²⁵⁾。DM でまれに血球貪食症候群を合併することがあり²⁶⁾、急速進行性 IP をはじめとした難治性病態の発現にマクロファージの活性化とそれに伴う高サイトカイン血症が関係している可能性が示唆される。

III PM/DM の治療

PM/DM では治療の開始時期とその有効性が身体的機能障害の予後に関係する。有効性の高い治療を発病早期から行うことで筋力低下や皮膚症状は速やかに改善する。急速進行性 IP を合併した PM/DM 患者では治療が生命予後にも大きく影響する。病態に即した治療法の選択と迅速な治療開始が求められる。

A 副腎皮質ステロイド療法

副腎皮質ステロイドは PM/DM の第一選択薬である。一般的にはプレドニゾロン (prednisolone; PSL) 換算で 0.6~1 mg/kg/日 で開始し²⁷⁾、筋痛や筋力の回復、血清 CK 値の正常化および皮膚症状の改善を指標に、2~4 週間ごとに 10% 程度の減量を考慮する。しかし PSL 療法単独では筋症状に改善が得られないことも多く²⁸⁾、特に皮膚潰瘍性を呈する DM 患者ではその傾向が顕著である⁶⁾。また、長期にわたる PSL 投与は糖尿病や骨粗鬆症などの副作用を誘発する。初期の大量 PSL 投与で筋症状の改善がえられても、同薬の減量により再燃する症例も経験され、そうした場合には免疫抑制薬の追加が必要になる²⁹⁾。Nawata ら⁴⁾ は、副腎皮質ステロイド単独で治療された IP 合併 PM/DM 患者の生命予後を検討し、治療開始後 1 年の生存率が DM で 50%、PM で 90% であり、死亡した症例はすべてが発症後 12 週以内であったことを報告した。IP に対する大量メチルプレドニゾロンパルス療法は、肺組織移行性が経口投与の PSL に比べて優れている点から一時的な呼吸症状の改善に有効ではあるが³⁰⁾、長期的効果と生命予後の改善という観点からは多くは期待できない³¹⁾³²⁾。

B 副腎皮質ステロイド抵抗患者に対する治療

副腎皮質ステロイドに抵抗性の場合、次の治療薬として cyclophosphamide (CPA)、cyclosporin A (CyA) あるいは tacrolimus (TAC) が選択されることが多い。CPA は悪性リンパ腫などに対する抗癌

薬として使用されるが、PM/DM などの膠原病では 1~2 mg/kg/日の経口投与、もしくは 500~1,000 mg の静脈内投与 (2~4 週間ごとの投与) が行われる²⁸⁾。最近、膠原病に対する保険適用が認可され正式に使用できるようになった。急速進行性 IP を合併した PM/DM に対しては副腎皮質ステロイド、CyA 経口投与および CPA 静脈内投与の 3 者併用療法が行われることがある⁷⁾。しかし CPA は卵巣および精巣の機能不全を起こし³³⁾、長期投与では悪性腫瘍発症の危険因子にもなる。したがって若年発症の PM/DM 患者における CPA 使用の妥当性については十分な検討が必要である。

副腎皮質ステロイド抵抗性の PM/DM に対するその他の治療薬としては、azathioprine (AZA) と methotrexate (MTX) が以前から用いられてきた³⁴⁾³⁵⁾。しかし AZA の長期効果には限界があり³⁶⁾、また MTX は肺症状を増悪させる可能性があるため IP 合併患者への使用は難しい。免疫グロブリン大量静注療法 (high dose intravenous immunoglobulin; IVIg) は難治性の筋・皮膚症状に効果が証明されており³⁷⁾³⁸⁾、咽頭筋障害にも有効性が報告されている³⁹⁾。本邦でも PSL 抵抗性の PM/DM に対して 2010 年に保険適用が認可された。PM/DM に合併した IP における有効性については議論のあるところである⁶⁾⁴⁰⁾。血漿交換療法については副腎皮質ステロイド抵抗性 PM/DM に対して有用でないことが明確に示されている⁴¹⁾。近年は mycophenolate mofetil や rituximab も治療選択肢の 1 つとして挙げられているが⁴²⁾、本邦ではまだ一般的ではない。

C CyA と TAC の有用性

当科では、①筋・皮膚症状の迅速な改善、② PSL による副作用の回避、③ IP の早期治療を目的として、PM/DM の診断直後から免疫抑制薬、特に CyA あるいは TAC を積極的に併用している。CyA は真菌 (*Tolypocladium Inflatum* Gams) の代謝産物から抽出された 11 個のアミノ酸からなり、TAC は放線菌 (*Streptomyces tsukubaensis*) から産生されマクロライド骨格を有する。両薬剤ともに、それぞれ cyclophilin あるいは FK506 結合蛋白と結合して calcineurin の働きを阻害することにより選択的に T 細胞を抑制して治療効果を発揮する⁴³⁾。

両薬剤は副腎皮質ステロイド抵抗性の PM/DM に対して有用性が明らかにされており⁴⁴⁾⁴⁵⁾、特に IP 合併例では可能なかぎり早期からどちらかを導入するこ

表1 PM/DM に合併する急速進行性 IP における CyA 持続静脈内点滴療法の当科導入基準 (当院倫理審査承認済み)

-
- ① 胸部X線もしくは胸部CT検査でIPを認める
 - ② 呼吸器症状(呼吸困難, 乾性咳嗽の両方もしくは一方)
 - ③ 動脈血ガス分析 PaO₂ 70 mmHg 未満
もしくは 肺活量(%VC) 70% 未満
- (※1) ①②③を認めた場合, メチルプレドニゾロンパルス療法
(1g/日×3日間)と同時にCyA持続静脈内点滴療法を開始。
 - (※2) ①②のみは副腎皮質ステロイドと同時にCyA経口投与を開始。
-

(追加事項)

- (※1) 呼吸状態の安定化を確認し, 治療開始14日以内にCyA経口投与に変更する。

とが望ましい⁴⁶⁾⁴⁷⁾。CyAの経口投与は2~3mg/kg/日の開始量を目安に12時間おきの投与とし, 血中トラフ濃度を100~150ng/mlの範囲で調整する⁶⁾。TACは関節リウマチで有効性が確かめられている3mg/日(1日1回)の経口投与がPM/DMでも用いられている⁴⁸⁾⁴⁹⁾。皮膚潰瘍を呈する患者ではTAC外用薬の局所塗布も有効である⁵⁰⁾。IPに対するTACの有効性も報告されているが⁴⁵⁾⁴⁶⁾⁵¹⁾⁵²⁾, その適正投与量については検討を要する。

しかしながら, PM/DMに合併した急速進行性IPでは, 早期から副腎皮質ステロイドに加えてCyAあるいはTACの経口投与を併用しても生命予後は必ずしも改善しない。先に述べた副腎皮質ステロイド・経口CyA・CPAの3者併用療法でも半数程度が予後不良である⁷⁾。その原因の1つに経口投与されたCyAの吸収に個人差があり, 血中濃度が十分に上昇していないことが挙げられる。治療効果が期待できる血中濃度を保つことができないうちにIPが進行し呼吸障害が悪化する。肺病変が不可逆的になってしまってからCyA血中濃度を上げて生命予後の改善は期待できない(図3)。

したがってPM/DMにおける急速進行性IPにおいては, 早期から免疫抑制薬を導入するだけでは不十分で, 迅速に血中濃度を有効域まで上昇させて維持することが重要である。我々は臓器移植治療や潰瘍性大腸炎などで用いられているCyAの持続静注療法に着目した^{53)~56)}。本治療法では短時間でCyA血中濃度を有効域まで上昇させることができる。PM/DMに合併したIPで, 低酸素血症, 肺活量低下, 咳などの呼吸器症状を認める患者を対象に, 我々は医倫理委員会

の承認を得た上で2009年4月からCyA持続静注療法を開始した(表1)。2010年12月現在, 6例のIP合併PM/DM患者に表1に基づいてCyA療法の導入を行った。そのうち2例が持続静注療法の適応であったが, 死亡例はなく全患者が寛解に至っている。

副腎皮質ステロイドにCyAあるいはTACを併用する我々のPM/DMにおける治療戦略を示す(図4)。急速進行性あるいは亜急性IPを合併するPM/DMではCyAを, IP非合併あるいは慢性IP合併例ではTACを導入する。特に急速進行性IP合併例ではCyAを持続静注で投与する。

おわりに

PM/DMは筋・皮膚症状を主体とする自己免疫性疾患であるが, IPの合併は時に数カ月の経過で生命予後に関わる重要な病態であり, 有効性の高い治療戦略の確立が求められる。我々は移植医療における経験を基に, 本病態に対して免疫抑制剤を積極的に導入している。この新しい試みが長期的に, 難治性PM/DMの病態改善につながることを期待して稿を終わる。

本研究は, 厚生労働省科学研究費補助金難治性疾患克服研究事業免疫性神経疾患に関する調査研究班の援助を受けて行われている。

謝 辞

本研究をご提案下さった当科池田修一教授と, 本稿の執筆にあたり懇切丁寧にご校閲下さった難病診療センター松田正之教授に深謝致します。

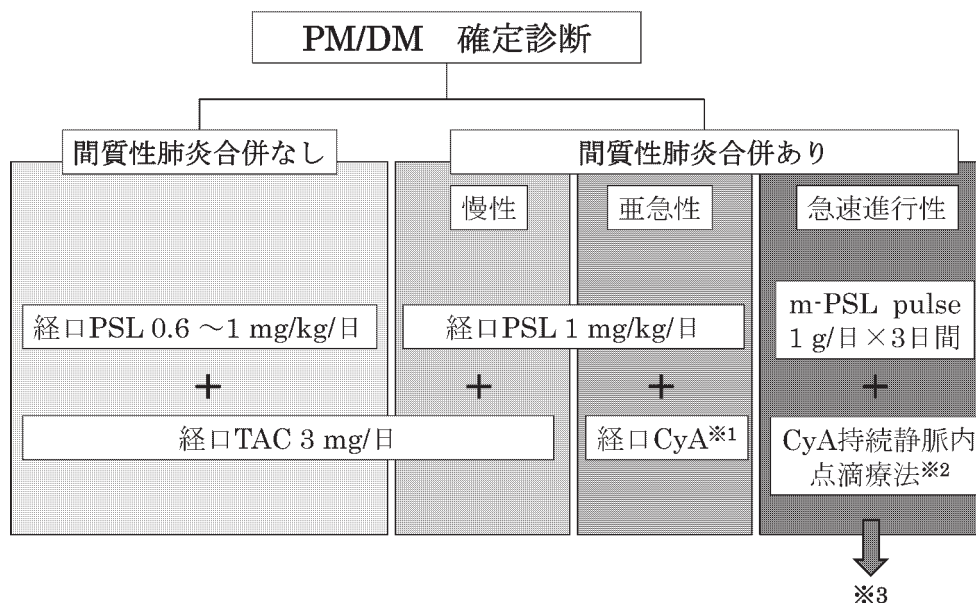


図4 当科におけるPM/DMの初期治療戦略

※1：血中トラフ濃度を100~150 ng/mlとする。

※2：表1参照。

※3：後療法は亜急性IPの合併例に準じる。

m-PSL：メチルプレドニゾン

文 献

- 1) Bohan A, Peter JB: Polymyositis and dermatomyositis (first of two parts). N Engl J Med 292: 344-347, 1975
- 2) Hill CL, Zhang Y, Sigurgeirsson B, Pukkala E, Mellekjaer L, Airio A, Evans SR, Felson DT: Frequency of specific cancer types in dermatomyositis and polymyositis: a population-based study. Lancet 357: 96-100, 2001
- 3) Hirakata M, Nagai S: Interstitial lung disease in polymyositis and dermatomyositis. Curr Opin Rheumatol 12: 501-508, 2000
- 4) Nawata Y, Kurasawa K, Takabayashi K, Miike S, Watanabe N, Hiraguri M, Kita Y, Kawai M, Saito Y, Iwamoto I: Corticosteroid resistant interstitial pneumonitis in dermatomyositis/polymyositis: prediction and treatment with cyclosporine. J Rheumatol 26: 1527-1533, 1999
- 5) Lundberg IE: The heart in dermatomyositis and polymyositis. Rheumatology (Oxford) 45: iv18-21, 2006
- 6) Shimojima Y, Ishii W, Kato T, Hoshi K, Matsuda M, Hashimoto T, Tanaka Y, Ikeda S: Intractable skin necrosis and interstitial pneumonia in amyopathic dermatomyositis, successfully treated with cyclosporin A. Intern Med 42: 1253-1258, 2003
- 7) Kameda H, Nagasawa H, Ogawa H, Sekiguchi N, Takei H, Tokuhira M, Amano K, Takeuchi T: Combination therapy with corticosteroids, cyclosporin A, and intravenous pulse cyclophosphamide for acute/subacute interstitial pneumonia in patients with dermatomyositis. J Rheumatol 32: 1719-1726, 2005
- 8) Gerami P, Schoppe JM, McDonald L, Walling HW, Sontheimer RD: A systematic review of adult-onset clinically amyopathic dermatomyositis (dermatomyositis sine myositis): a missing link within the spectrum of the idiopathic inflammatory myopathies. J Am Acad Dermatol 54: 597-613, 2006
- 9) Targoff IN: Myositis specific autoantibodies. Curr Rheumatol Rep 8: 196-203, 2006
- 10) Dalakas MC, Hohlfeld R: Polymyositis and dermatomyositis. Lancet 362: 971-982, 2003
- 11) Grundtman C, Malmström V, Lundberg IE: Immune mechanisms in the pathogenesis of idiopathic inflammatory myopathies. Arthritis Res Ther 9: 208, 2007

- 12) Aleksza M, Szegedi A, Antal-Szalmás P, Irinyi B, Gergely L, Ponyi A, Hunyadi J, Sipka S, Zeher M, Szegedi G, Dankó K : Altered cytokine expression of peripheral blood lymphocytes in polymyositis and dermatomyositis. *Ann Rheum Dis* 64 : 1485-1489, 2005
- 13) Ishii W, Matsuda M, Shimojima Y, Itoh S, Sumida T, Ikeda S : Flow cytometric analysis of lymphocyte subpopulations and TH1/TH2 balance in patients with polymyositis and dermatomyositis. *Intern Med* 47 : 1593-1599, 2008
- 14) Sontheimer RD, Miyagawa S : Potentially fatal interstitial lung disease can occur in clinically amyopathic dermatomyositis. *J Am Acad Dermatol* 48 : 797-798, 2003
- 15) Fujisawa T, Suda T, Nakamura Y, Enomoto N, Ide K, Toyoshima M, Uchiyama H, Tamura R, Ida M, Yagi T, Yasuda K, Genma H, Hayakawa H, Chida K, Nakamura H : Differences in clinical features and prognosis of interstitial lung diseases between polymyositis and dermatomyositis. *J Rheumatol* 32 : 58-64, 2005
- 16) Kourakata H, Takada T, Suzuki E, Enomoto K, Saito I, Taguchi Y, Tsukada H, Nakano M, Arakawa M : Flowcytometric analysis of bronchoalveolar lavage fluid cells in polymyositis/dermatomyositis with interstitial pneumonia. *Respirology* 4 : 223-228, 1999
- 17) Kurasawa K, Nawata Y, Takabayashi K, Kumano K, Kita Y, Takiguchi Y, Kuriyama T, Sueishi M, Saito Y, Iwamoto I : Activation of pulmonary T cells in corticosteroid-resistant and -sensitive interstitial pneumonitis in dermatomyositis/polymyositis. *Clin Exp Immunol* 129 : 541-548, 2002
- 18) Yamadori I, Fujita J, Kajitani H, Bandoh S, Tokuda M, Ohtsuki Y, Yoshinouchi T, Okahara M, Yamaji Y, Tanimoto Y, Sato Y, Ishida T : Lymphocyte subsets in lung tissues of interstitial pneumonia associated with untreated polymyositis/dermatomyositis. *Rheumatol Int* 21 : 89-93, 2001
- 19) Hirakata M, Nagai S. Interstitial lung disease in polymyositis and dermatomyositis. *Curr Opin Rheumatol* 12 : 501-508, 2000
- 20) Marie I, Hachulla E, Cherin P, Dominique S, Hatron PY, Hellot MF, Devulder B, Herson S, Levesque H, Courtois H : Interstitial lung disease in polymyositis and dermatomyositis. *Arthritis Rheum* 47 : 614-622, 2002
- 21) Tazelaar HD, Viggiano RW, Pickersgill J, Colby TV : Interstitial lung disease in polymyositis and dermatomyositis. Clinical features and prognosis as correlated with histologic findings. *Am Rev Respir Dis* 141 : 727-733, 1990
- 22) Kuroda H, Morinaga H, Satoh C, Miyata A, Sunami K : Clinical study of 10 cases of acute or subacute interstitial pneumonia associated with dermatomyositis. *Mod Rheumatol* 13 : 313-318, 2003
- 23) Sakamoto N, Mukae H, Fujii T, Yoshioka S, Kakugawa T, Yamaguchi H, Hayashi T, Kohno S : Nonspecific interstitial pneumonia with poor prognosis associated with amyopathic dermatomyositis. *Intern Med* 43 : 838-842, 2004
- 24) Miyazaki E, Ando M, Muramatsu T, Fukami T, Matsuno O, Nureki S, Ueno T, Tsuda T, Kumamoto T : Early assessment of rapidly progressive interstitial pneumonia associated with amyopathic dermatomyositis. *Clin Rheumatol* 26 : 436-439, 2007
- 25) Gono T, Kawaguchi Y, Hara M, Masuda I, Katsumata Y, Shinozaki M, Ota Y, Ozeki E, Yamanaka H : Increased ferritin predicts development and severity of acute interstitial lung disease as a complication of dermatomyositis. *Rheumatology (Oxford)* 49 : 1354-1360, 2010
- 26) Yajima N, Wakabayashi K, Odai T, Isozaki T, Matsunawa M, Miwa Y, Negishi M, Ide H, Kasama T : Clinical features of hemophagocytic syndrome in patients with dermatomyositis. *J Rheumatol* 35 : 1838-1841, 2008
- 27) Mastaglia FL, Garlepp MJ, Phillips BA, Zilko PJ : Inflammatory myopathies : clinical, diagnostic and therapeutic aspects. *Muscle Nerve* 27 : 407-425, 2003
- 28) Mastaglia FL, Phillips BA, Zilko P : Treatment of inflammatory myopathies. *Muscle Nerve* 20 : 651-664, 1997
- 29) Shimojima Y, Gono T, Yamamoto K, Hoshi K, Matsuda M, Yoshida K, Ikeda S : Efficacy of tacrolimus in treatment of polymyositis associated with myasthenia gravis. *Clin Rheumatol* 23 : 262-265, 2004

- 30) Vichyanond P, Irvin CG, Larsen GL, Szefer SJ, Hill MR : Penetration of corticosteroids into the lung : evidence for a difference between methylprednisolone and prednisolone. *J Allergy Clin Immunol* 84 : 867-873, 1989
- 31) Huber AM, Lang B, LeBlanc CM, Birdi N, Bolaria RK, Malleson P, MacNeil I, Momy JA, Avery G, Feldman BM : Medium- and long-term functional outcomes in a multicenter cohort of children with juvenile dermatomyositis. *Arthritis Rheum* 43 : 541-549, 2000
- 32) Ytterberg SR : Treatment of refractory polymyositis and dermatomyositis. *Curr Rheumatol Rep* 8 : 167-173, 2006
- 33) Dooley MA, Nair R : Therapy Insight : preserving fertility in cyclophosphamide-treated patients with rheumatic disease. *Nat Clin Pract Rheumatol* 4 : 250-257, 2008
- 34) Bunch TW, Worthington JW, Combs JJ, Ilstrup DM, Engel AG : Azathioprine with prednisone for polymyositis. A controlled, clinical trial. *Ann Intern Med* 92 : 365-369, 1980
- 35) Vencovský J, Jarosová K, Macháček S, Studýnková J, Kafková J, Bartůnková J, Nemcová D, Charvát F : Cyclosporine A versus methotrexate in the treatment of polymyositis and dermatomyositis. *Scand J Rheumatol* 29 : 95-102, 2000
- 36) Bunch TW : Prednisone and azathioprine for polymyositis : long-term followup. *Arthritis Rheum* 24 : 45-48, 1981
- 37) Göttfried I, Seeber A, Anegg B, Rieger A, Stingl G, Volc-Platzer B : High dose intravenous immunoglobulin (IVIg) in dermatomyositis : clinical responses and effect on sIL-2R levels. *Eur J Dermatol* 10 : 29-35, 2000
- 38) Cherin P, Pelletier S, Teixeira A, Laforet P, Genereau T, Simon A, Maisonobe T, Eymard B, Herson S : Results and long-term followup of intravenous immunoglobulin infusions in chronic, refractory polymyositis : an open study with thirty-five adult patients. *Arthritis Rheum* 46 : 467-474, 2002
- 39) Marie I, Menard JF, Hatron PY, Hachulla E, Mouthon L, Tiev K, Ducrotte P, Cherin P : Intravenous immunoglobulins for steroid-refractory esophageal involvement related to polymyositis and dermatomyositis : a series of 73 patients. *Arthritis Care Res* 62 : 1748-1755, 2010
- 40) Suzuki Y, Hayakawa H, Miwa S, Shirai M, Fujii M, Gemma H, Suda T, Chida K : Intravenous immunoglobulin therapy for refractory interstitial lung disease associated with polymyositis/dermatomyositis. *Lung* 187 : 201-206, 2009
- 41) Miller FW, Leitman SF, Cronin ME, Hicks JE, Leff RL, Wesley R, Fraser DD, Dalakas M, Plotz PH : Controlled trial of plasma exchange and leukapheresis in polymyositis and dermatomyositis. *N Engl J Med* 326 : 1380-1384, 1992
- 42) Tournadre A, Dubost JJ, Soubrier M : Treatment of inflammatory muscle disease in adults. *Joint Bone Spine* 77 : 390-394, 2010
- 43) Schreiber SL, Crabtree GR : The mechanism of action of cyclosporin A and FK506. *Immunol Today* 13 : 136-142, 1992
- 44) Nagasaka K, Harigai M, Tateishi M, Hara M, Yoshizawa Y, Koike T, Miyasaka N : Efficacy of combination treatment with cyclosporine A and corticosteroids for acute interstitial pneumonitis associated with dermatomyositis. *Mod Rheumatol* 13 : 231-238, 2003
- 45) Oddis CV, Sciurba FC, Elmagd KA, Starzl TE : Tacrolimus in refractory polymyositis with interstitial lung disease. *Lancet* 353 : 1762-1763, 1999
- 46) Takada K, Kishi J, Miyasaka N : Step-up versus primary intensive approach to the treatment of interstitial pneumonia associated with dermatomyositis/polymyositis : a retrospective study. *Mod Rheumatol* 17 : 123-130, 2007
- 47) Takada K, Nagasaka K, Miyasaka N : Polymyositis/dermatomyositis and interstitial lung disease : a new therapeutic approach with T-cell-specific immunosuppressants. *Autoimmunity* 38 : 383-392, 2005
- 48) Kondo H, Abe T, Hashimoto H, Uchida S, Irimajiri S, Hara M, Sugawara S : Efficacy and safety of tacrolimus (FK506) in treatment of rheumatoid arthritis : a randomized, double blind, placebo controlled dose-finding study.

- J Rheumatol 31 : 243-251, 2004
- 49) Yocum DE, Furst DE, Bensen WG, Burch FX, Borton MA, Mengle-Gaw LJ, Schwartz BD, Wisemandle W, Mekki QA ; Tacrolimus RA Study Group. Safety of tacrolimus in patients with rheumatoid arthritis : long-term experience. *Rheumatology (Oxford)* 43 : 992-999, 2004
 - 50) Ueda M, Makinodan R, Matsumura M, Ichihashi M : Successful treatment of amyopathic dermatomyositis with topical tacrolimus. *Br J Dermatol* 148 : 595-596, 2003
 - 51) Ando M, Miyazaki E, Yamasue M, Sadamura Y, Ishii T, Takenaka R, Ito T, Nureki S, Kumamoto T : Successful treatment with tacrolimus of progressive interstitial pneumonia associated with amyopathic dermatomyositis refractory to cyclosporine. *Clin Rheumatol* 29 : 443-445, 2010
 - 52) Ochi S, Nanki T, Takada K, Suzuki F, Komano Y, Kubota T, Miyasaka N : Favorable outcomes with tacrolimus in two patients with refractory interstitial lung disease associated with polymyositis/dermatomyositis. *Clin Exp Rheumatol* 23 : 707-710, 2005
 - 53) Takeuchi H, Matsuno N, Hirano T, Toraiishi T, Konno O, Nakamura Y, Iwamoto H, Hama K, Unezaki S, Nagao T : Evidence of different pharmacokinetics between cyclosporine and tacrolimus in renal transplant recipients : why cyclosporine is monitored by C2 level and tacrolimus by trough level. *Transplant Proc* 40 : 2240-2242, 2008
 - 54) Nakamura Y, Takeuchi H, Okuyama K, Akashi T, Jojima Y, Konno O, Akashi I, Hama K, Iwahori T, Ashizawa T, Hirano T, Oka K, Matsuno N, Nagao T : Evaluation of appropriate blood level in continuous intravenous infusion from trough concentrations after oral administration based on area under trough level in tacrolimus and cyclosporine therapy. *Transplant Proc* 37 : 1725-1727, 2005
 - 55) Durai D, Hawthorne AB : Review article : how and when to use ciclosporin in ulcerative colitis. *Aliment Pharmacol Ther* 22 : 907-916, 2005
 - 56) Hawthorne AB : Ciclosporin and refractory colitis. *Eur J Gastroenterol Hepatol* 15 : 239-244, 2003

(H 23. 3. 30 受稿)
