

綜 説

最新の脳血管障害の外科治療

堀内 哲吉* 本郷 一博

信州大学医学部脳神経外科学講座

Recent Advance of Cerebrovascular Surgery

Tetsuyoshi HORIUCHI and Kazuhiro HONGO

Department of Neurosurgery, Shinshu University School of Medicine

Key words: cerebrovascular surgery, embolectomy, neurosurgery

脳卒中, 外科治療

I はじめに

脳血管障害とは血管病変が原因で起こる脳神経系の異常を総称する言葉である。脳卒中とほぼ同義語として用いられるが、卒中は“突然(卒)あたる(中)”の言葉どおり急性期の病態を示すのに対して脳血管障害は、血管異常による慢性期の障害も含まれる。

脳血管障害による死亡率は低下してきているが、言語障害や片麻痺などが後遺して介護を必要とする患者が多い。また、以前は脳内出血が脳血管障害の死因の第一位を占めていたが現在は圧倒的に脳梗塞が多い。この理由としては、高血圧治療の進歩により致死的な脳内出血が少なくなったことが主因であると思われる。また、食事の欧米化による動脈硬化により脳梗塞患者が増加していることもあげられる。いずれの脳血管障害も一度発病し神経学的異常が出現すると社会生活へ復帰できる患者は限られる。この一番の理由は、中枢神経には再生能力が弱いためである。しかし、神経画像検査の急速な発達によって手術治療が有効かの診断がより正確に行えるようになり、また手術技術の向上もあるため少しずつであるが、以前は回復不可能と思われた疾患でも手術治療により転帰良好となる症例も存在する。手術治療においては、血管内治療の進歩が著しく様々なデバイスが登場している。

本論文では最新の脳血管障害の治療方法、特に外科治療について概説する。

II 閉塞性脳血管障害

頭蓋内外の動脈に狭窄や閉塞が生じるとその血流領域の全域や一部が虚血状態となる。虚血状態から不可逆的变化が生じたものが脳梗塞である。いいかえると脳虚血状態では可逆的であり、急性期血行再建の適応となる病態である。

2005年10月に日本でも発症3時間以内の超急性期脳梗塞症例に対し、閉塞血管の再開通を目的とした経静脈的組織プラスミノゲン活性化因子(t-PA)が認可された。t-PAは、ウロキナーゼと同じくプラスミノゲンを活性化することでフィブリンを分解させ、血栓溶解剤として作用する。ウロキナーゼと違って固相のフィブリンに親和性が高く、酵素活性が血栓の上で発現する。このため血栓溶解性が増し、全身的な影響を少なくすることが期待される。t-PAにより閉塞性脳血管障害の治療が前進すると思われたが、発症3時間以内の投与という制約のためt-PAが使用できる患者は脳梗塞患者全体の2-3%しかいないといわれている。この理由の1つとして、発症時間が不明または特定できない患者が多いことがあげられる。また発症後3時間以内に治療できない理由として、患者・家族自身の“遅れ”、救急搬送による“遅れ”、医療機関の診療の“遅れ”、という3つの要因が指摘されている。これらの遅れを解消するには脳卒中の連鎖(Stroke Chain)が有効に働く必要がある¹⁾。この連鎖とは「7つのD」、すなわちDetection(患者・家族が脳卒中発症に気づき通報)、Dispatch(救急隊の

* 別刷請求先: 堀内 哲吉 〒390-8621
松本市旭3-1-1 信州大学医学部脳神経外科学講座

出動), Delivery (適切な医療機関への救急搬送), Door (救急外来での適切な初期治療), Data (適切な情報・検査), Decision (適切な治療方針の決定), Drug (薬剤選択・投与)である¹⁾。つまり発症後の「7つのD」の時間短縮が鍵となる。患者・家族の“遅れ”には、さらなる一般市民への啓蒙活動が必要である。救急搬送の“遅れ”には病院到着前(プレホスピタル)からの救急活動が重要となる。日本では、救急隊による脳卒中患者の適切な病院前トリアージと、応急処置、適切な専門医療機関への迅速・安全な搬送手法を標準化した脳卒中病院前救護(Prehospital Stroke Life Support; PLSL)が考案され普及しつつある。そして、医療機関の診療の“遅れ”に対しては病院内脳卒中初療(Immediate Stroke Life Support; ISLS)として標準化が進んでいる。これらの有効な機能により近い将来、t-PA治療が多くの患者に行われるように望まれる。

t-PAは、ラクナ梗塞、アテローム血栓性脳梗塞、心原性脳塞栓症のすべてに使用できる薬剤であるが、全例が再開通し良好な結果が得られるわけではない。現在では、t-PA治療に反応しなかった患者への追加治療が試みられている²⁾。我々も、以前よりアテローム血栓性脳梗塞と心原性脳塞栓症患者における脳虚血状態の病態において開頭手術による積極的な血行再建術を施行しその有用性を報告してきた³⁾⁻⁵⁾。以下に実際の方法を紹介する。

A 塞栓除去術(open embolectomy)

心原性脳塞栓症は高齢化社会により今後も増加するこ

とが予想される。血管内治療のデバイスが発達したため、血管内より塞栓子を除去する治療が日本でも最近認可された。このため今後はカテーテルによる塞栓除去術が治療の主流になるものと思われる⁶⁾。しかし、動脈硬化によりカテーテルが病変まで到達不可能だったり塞栓症でなく血栓症による閉塞の場合などでは血管内治療では対処できない場合がある。以前より、我々は直達手術にて血管を切開し塞栓子を摘出する方法を施行してきた³⁾。この直達手術は血管内手術と区別しやすいように我々はopen embolectomyと呼んでいる。以前より閉塞した血管を切開し塞栓子を摘出する直達治療は症例報告などで散見されるが、残念ながら一般的な治療にはならなかった^{7,8)}。この理由として、出血性梗塞の問題や適応となる患者の選択が困難なことがあげられる。また、一般的に頭蓋内血管を切開して縫合することが技術的に困難な治療であるとの誤解があることも大きな原因と思われる。我々は、t-PA治療が日本に認可される以前に、まず中大脳動脈塞栓症超急性期にopen embolectomyを施行し良好な結果が得られたことを報告した³⁾。手術適応としては、血管内治療が不成功で側副血行路が良好なこととした。側副血行路の確認は脳血管撮影にて前大脳動脈ならびに後大脳動脈からの血流があり血管撮影後の頭部単純CTで広範な梗塞性変化が認められないことで判断した。実際の方法としては、全身麻酔下で前頭側頭開頭術を行い、シルビウス裂を剥離し閉塞した血管を同定して切開し塞栓を摘出する方法である(図1)。全例で再開通させることが可能であった。約6割の患

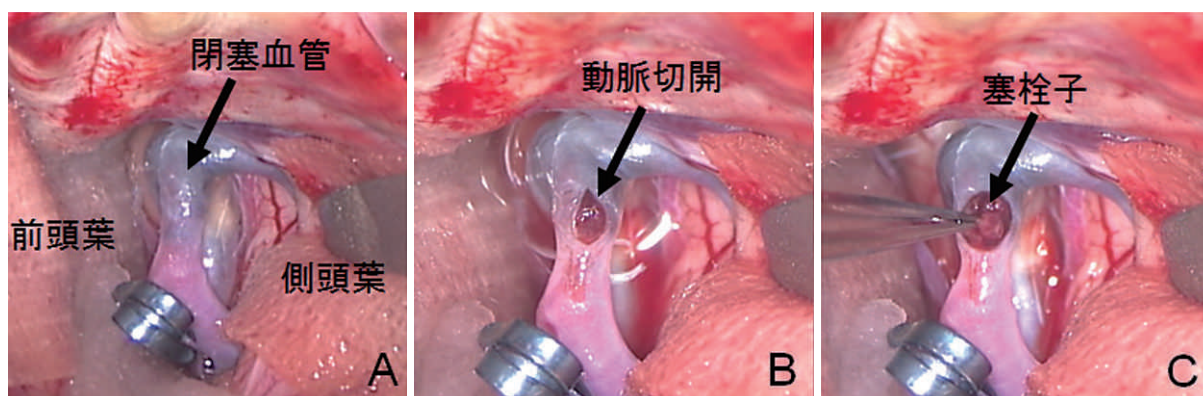


図1 直達手術による塞栓除去術

症例は70歳の女性。左片麻痺と左空間無視にて救急搬送された。発症時間不明にてt-PA治療施行できず。脳血管撮影と頭部MRIにて右中大脳動脈塞栓症による虚血状態と診断し手術治療施行。術後、症状は完全消失し退院した。

A: 右中大脳動脈が黒く変色して閉塞している。

B: 閉塞部位に動脈切開施行。

C: 撮子にて塞栓除去を施行。

者が転帰良好であり直達手術の有効性が示唆された。また、術後の症候性の出血性梗塞は1例も認めず安全な治療方法とも思われた。続いて中大脳動脈塞栓症に対する open embolectomy の予後に与える因子についても解析を行った⁹⁾。予後に重要な影響を与えたのは閉塞部位であった。中大脳動脈近位部の閉塞では予後が不良であった。この原因として、中大脳動脈近位部より分枝するレンズ核線条体動脈の関与が考えられた。つまり、レンズ核線条体動脈の閉塞による錐体路の障害（片麻痺の原因）が転帰に大きく関与しているものと思われた。一方、再開通までの時間は予後に有意な影響をおよぼさなかった。この結果からは、側副血行路の重要性が示唆される。つまり、血流の回復はなるべく早い方が望ましいが、虚血状態であるためには周囲からの血流が保たれている状況が必須である。中大脳動脈閉塞症患者にての有効性を確認し、頸部内頸動脈の塞栓症に対しても open embolectomy の治療を行いその有効性についても報告した⁴⁵⁾。

B 浅側頭動脈・中大脳動脈吻合術

以前は、慢性期のアテローム血栓性脳梗塞に盛んに施行された治療方法であるが、1985年にバイパス術の有効性が否定されてから¹⁰⁾、極端に手術症例数が減少した。しかし、近年日本からのエビデンスとして貧困灌流 (misery perfusion) 状態ではバイパス術が脳梗塞再発に有効であると報告され再び注目を集めている¹¹⁾。貧困灌流とは、安静時の脳血流量が正常の80%以下であり、アセタゾラミドを用いた負荷試験で血流増加（予備能力）が10%以下の状態である。現時点では、慢性期脳虚血状態ではこの診断基準以外にはバイパス術の有効性はないものとされている。一方、急性期のバイパス術については現在でも議論のあるところである¹²⁾。急性期では、therapeutic time window が症例により異なるため十分な脳血流検査が施行できない。このため症例により効果は様々となるものと思われる。以前よりMRIの拡散強調画像 (diffusion image) と灌流画像 (perfusion image) の mismatch が手術適応を決めるのに有用な方法と思われたが、実際の臨床ではあまり普及していない。最近では、MRIを利用した脳血流量検査が注目されており近い将来有用な検査方法になるものと思われる。我々は、アテローム血栓性の脳内主要血管の狭窄・閉塞には超急性期のバイパス術を施行している。手術適応は、塞栓除去術と同じである。また保存的治療でも繰り返す一過性脳虚血発作の症例や進行する症状を呈する症例

にも急性期バイパス術を施行している⁴⁾。

C 頸動脈内膜剥離術

脳神経外科領域では、以前よりエビデンスのある脳梗塞予防の外科治療である。中等度ないし高度の症候性狭窄には最良の内科的治療より頸動脈内膜剥離術 (CEA) は脳梗塞予防効果が優れている¹³⁾。一般的にCEAは慢性期の治療方法であるが、急性期に施行し良好な結果を得られることも経験される⁴⁵⁾。最近では、頸動脈ステント術 (carotid artery stenting: CAS, 図2) が、CEAに代わり多く行われるようになってきている。日本では2008年4月に保険償還されたが原則的には、CEAの危険因子 (80歳以上、心臓疾患の合併など) を持つ症例に対して推奨されている¹⁴⁾。

閉塞性脳血管障害外科治療のまとめ

実際の臨床では、臨床症状と画像診断のみでは、塞栓症なのかアテローム血栓性脳梗塞なのかの正確な診断は困難なこともある。また、正確な閉塞部位の同定も症例によっては困難なことがある。このような理由から、急性期血行再建術は手術所見から手術部位や術式を臨機応変に対応し患者の病態に則した手術を施行する必要がある。

III 出血性血管障害

頭蓋内血管の破綻による出血性障害で主な疾患としてくも膜下出血と脳内出血がある。くも膜下出血の原因としては、よく知られているように脳動脈瘤の破裂が主な原因である。脳内出血の原因としては穿通枝の破綻であるがその病態はまだ不明な点も多い。一般的に脳内出血は、血管撮影で確認できる血管異常は認めない。これは、高血圧症による穿通枝の変化が主な異常だと考えられているためである。しかし、非典型的な皮質下出血などは硬膜動静脈瘻¹⁵⁾が原因のこともあり注意が必要である。

A くも膜下出血の外科治療

原因の大部分は嚢状動脈瘤の破裂である。治療方法として直達術 (クリッピング術) と血管内手術 (コイル塞栓術) が知られている。脳動脈瘤の治療は、コイル塞栓術の登場により大きく変化してきている。コイル塞栓術はそのデバイスの進歩が著しくその適応範囲が急速に拡大した。最近では、頭蓋内ステントを併用したコイル塞栓術も行われている。破裂脳動脈瘤急性期の血管内治療についてはInternational Subarachnoid Aneurysm Trial (ISAT)¹⁶⁾やThe Cerebral Aneurysm

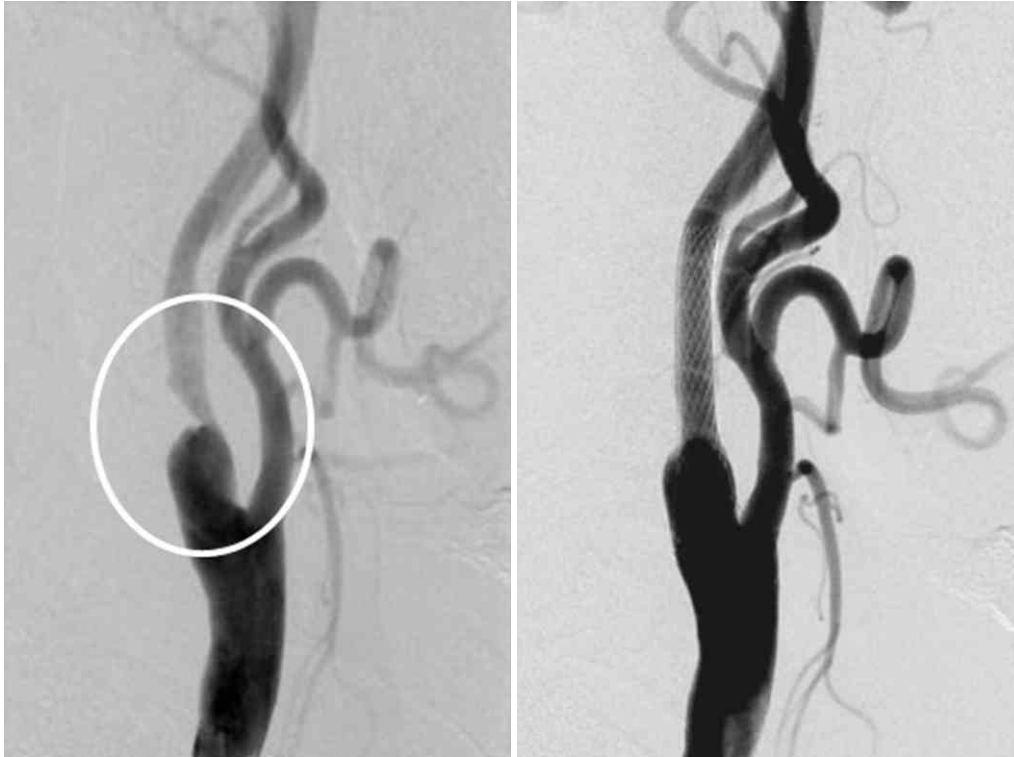

図2 右頸部内頸動脈狭窄症に対する頸動脈ステント術
 左：右頸部総頸動脈撮影側面像にて内頸動脈に高度の狭窄を認める（丸印）。
 右：ステント留置により狭窄は改善し末梢の血流も改善している。

Rupture After Treatment (CARAT) 研究¹⁷⁾により、コイル塞栓術の有効性が示唆されたためコイル塞栓術を第一選択として治療する病院が増えてきている。2008年の日本脳神経外科学会の統計では、破裂動脈瘤治療のうち約30%がコイル塞栓術で治療されている。長野県でのコイル塞栓術は他県と比べて低く10%の動脈瘤が治療されているのみであるが、今後は増加するものと思われる。信州大学附属病院でも2010年4月に脳血管内治療センターが開設され破裂・未破裂脳動脈瘤の治療の大きなオプションとなり治療選択が拡大している。

血管内治療の進歩は著しいが、コイル塞栓術も万能ではない。血栓化を伴う動脈瘤やコイル塞栓術後のコイルコンパクションの問題などが挙げられる。血栓化動脈瘤では、時間とともにコイルが血栓内に埋もれてしまうため禁忌とされている¹⁸⁾。コイルコンパクションとは、動脈瘤内に挿入したコイルが血流により変形または動脈瘤の中に押し込まれて動脈瘤が部分的に再発してしまう現象である。今後も、コイル塞栓術が占める割合が増え、クリッピング術を施行する症例はより複雑な形態や治療困難な脳動脈瘤が対象になるものと思われる。クリッピング術についての最近の進歩で

は、術中の電気生理学的モニタリングの進歩、術中蛍光血管撮影の導入、積極的な血行再建術の併用が挙げられる。

1 電気生理モニタリング

以前は、錐体路・感覚路・聴覚路・視覚路などの機能は、全身麻酔からの患者の覚醒後に神経診察で障害の有無を評価しなければならなかった。しかし、現在では誘発電位を利用して手術中に機能温存ができていることを確認しながらの手術が可能となった。動脈瘤手術では運動誘発電位・視覚誘発電位が特に有用である¹⁹⁾²⁰⁾。

2 術中蛍光血管撮影

親血管ならびに穿通枝の温存は、クリッピング術においてとても重要なポイントである。今までは、術中血管撮影やドップラー血流計にて確認していた。術中の血管撮影は解像度の問題とカテーテルの留置に伴う抗凝固剤の使用などの問題がありルーチンワークでは使用できない。また、ドップラー血流計は簡便で使用しやすいメリットはあるが、血流の方向や重なっている血管・穿通枝などの血流評価は困難な場合がある。一方、術中蛍光血管撮影は特別な準備は不要でインドシアニングリーンを静脈投与により血流の有無や方向

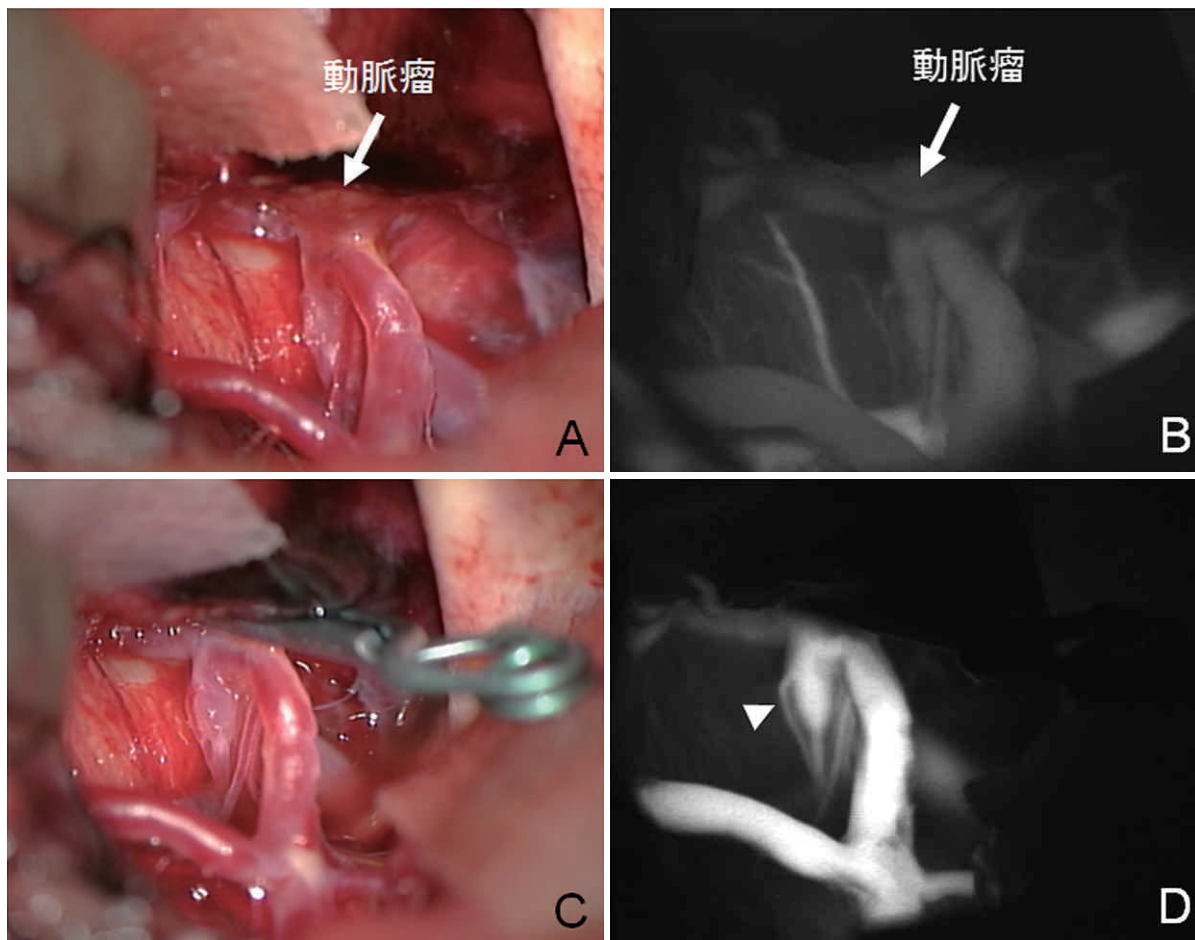


図3 蛍光血管撮影を用いた破裂脳動脈瘤治療（破裂左中脳動脈瘤クリッピング術）

- A：左側頭葉内に埋没する動脈瘤を認める。
- B：インドシアニングリーン血管撮影にて親血管・動脈瘤内の血流が確認できる。
- C：動脈瘤頸部にクリッピング施行。
- D：インドシアニンググリーン血管撮影にて動脈瘤内の血流消失を確認。穿通枝の血流も明瞭に観察できる（矢頭）。

が確認できる。また、完全なクリッピングを視覚的に確認することができる（図3）。

以前より蛍光血管撮影は、脳神経外科領域でも行われていたが普及しなかった。近年、インドシアニンググリーンと発達したビデオシステムを駆使して広く臨床の場で利用されている²¹⁾。インドシアニンググリーンは眼科領域で広く用いられており、蛍光が強いうえに副作用が少ない。インドシアニンググリーンは805 nmの波長で励起され、835 nmの蛍光を発する。インドシアニンググリーンは静注後1-2秒の間に主に血液中のグロブリンに結合し、肝臓より排泄される。血中半減期は3-4分であり、撮影時間は数分である。穿通枝の描出にも十分な画像が得られ大変有用な方法でありバイパス術・脳動静脈奇形手術にも用いられている（図4）。欠点として、血液や脳組織によって覆われた部分は観察できないことや血管壁の動脈硬化による石

灰化例などでは描出できないなどが挙げられる。

3 血行再建術の併用

脳動脈瘤治療においての直達手術はクリッピング術が一番優れているが、動脈瘤の形・部位などの理由により施行できない症例が存在する。解離性動脈瘤や紡錘状動脈瘤などのクリッピング不可能な症例に対しては、積極的な血行再建術を用いた近位部結紮術やトラッピング術が行われるようになってきている²²⁾²³⁾（図5）。以前は、経過観察しかないような症例でも橈骨動脈や伏在静脈の使用による血行再建術を併用することにより完治できる可能性がある。

B 未破裂脳動脈瘤の外科治療

最近では画像診断の進歩と脳ドックの普及にて未破裂脳動脈瘤が見つかることが多い。未破裂動脈瘤は成人の数%に発見される頻度の高い疾患である。動脈瘤の全体での破裂率は、年0.5-3%であり、特に大型の

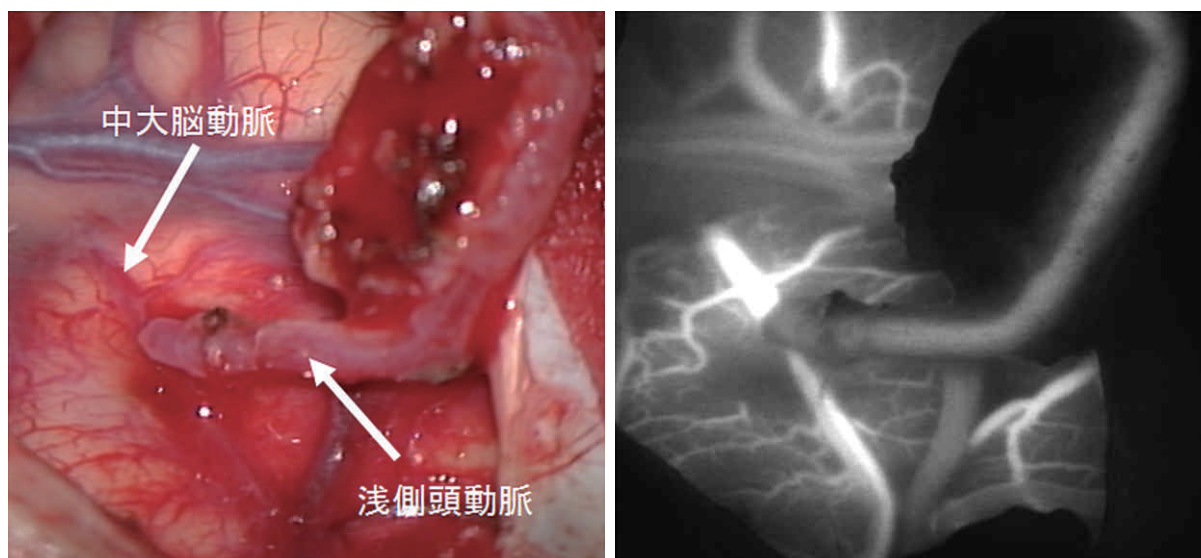


図4 もやもや病に対する浅側頭動脈—中大脳動脈吻合術
 左：右浅側頭動脈の頭頂枝を右中大脳動脈末梢部へ端側吻合を施行。
 右：インドシアニングリーン血管撮影にてバイパスが開在していることが視覚的にも確認できる。

動脈では破裂率が高い。また、日本とフィンランドからの報告では破裂率が他の地域と比べて高い傾向にある。最新の脳卒中治療ガイドライン2009では²⁴⁾、大きさが5-7mm以上のものは治療を検討することが推奨されると記載されている。よって、5mm以上が治療適応の目安になるものと思われる。しかし、破裂動脈瘤の約25%は5mmより小さいとの報告もあり大きさだけで判断するのは難しい側面がある²⁵⁾。また、5mmより小さくても①症候性、②後方循環、前交通動脈、および内頸動脈後交通動脈部のもの③形が不整形などのものについては治療を検討するとも記載されている。さらに、精神的な不安が強い場合やうつ症状を生じる症例では、個々に適応を検討し十分なインフォームドコンセントを行うとある。

C くも膜下出血における長野県での疫学的研究

信州大学附属病院ならびに関連施設ではくも膜下出血手術症例について1988年よりデータベースを構築し臨床研究を行ってきた²⁶⁾²⁷⁾。手術症例に限定しているためバイアスがあるが、くも膜下出血における臨床的特徴や危険因子などの解析に重要なデータベースになっている。最近では、高齢化社会の影響で、手術症例に占める後期高齢者の率は上昇してきている²⁸⁾。2009年までの統計では、後期高齢者以上(75歳以上)の患者が占める割合は約11%と増加してきている。以前は80歳以上では脳神経外科手術の適応はないと考えられていた時代もあるが、保存的治療では良好な予後が

期待できないことから術前の状態がよく合併疾患が重篤でなければ手術適応としている施設が増加している。これは、血管内手術の登場も大きく寄与していると思われる。性別では、全体では女性が多いが閉経前と思われる40歳代までは、男性に多く脳動脈瘤発生に女性ホルモンの関与が強く示唆される結果であった²⁹⁾。また、動脈瘤破裂部位にも特徴があり女性には内頸動脈瘤が多く、男性には前交通動脈瘤が多い²⁹⁾。20歳代と30歳代ではくも膜下出血を発症することは少ないが、比較すると興味深い結果が得られた³⁰⁾。破裂動脈瘤の大きさが有意に30歳代で大きく動脈瘤が年齢とともに大きくなっている可能性が示唆された。今後も貴重なデータベースを用いてもくも膜下出血治療に寄与できるような臨床研究を進めていく予定である。

IV おわりに

脳血管障害の外科治療は、未完成の分だけ興味深く今後も着実に進歩していくものと思われる。手術治療により、少しでも多くの患者が片麻痺や失語症などの後遺障害から救われることを期待したい。最後に、脳血管障害の診断と治療にあたり関連各科および各部署のご協力に深く感謝申し上げます。

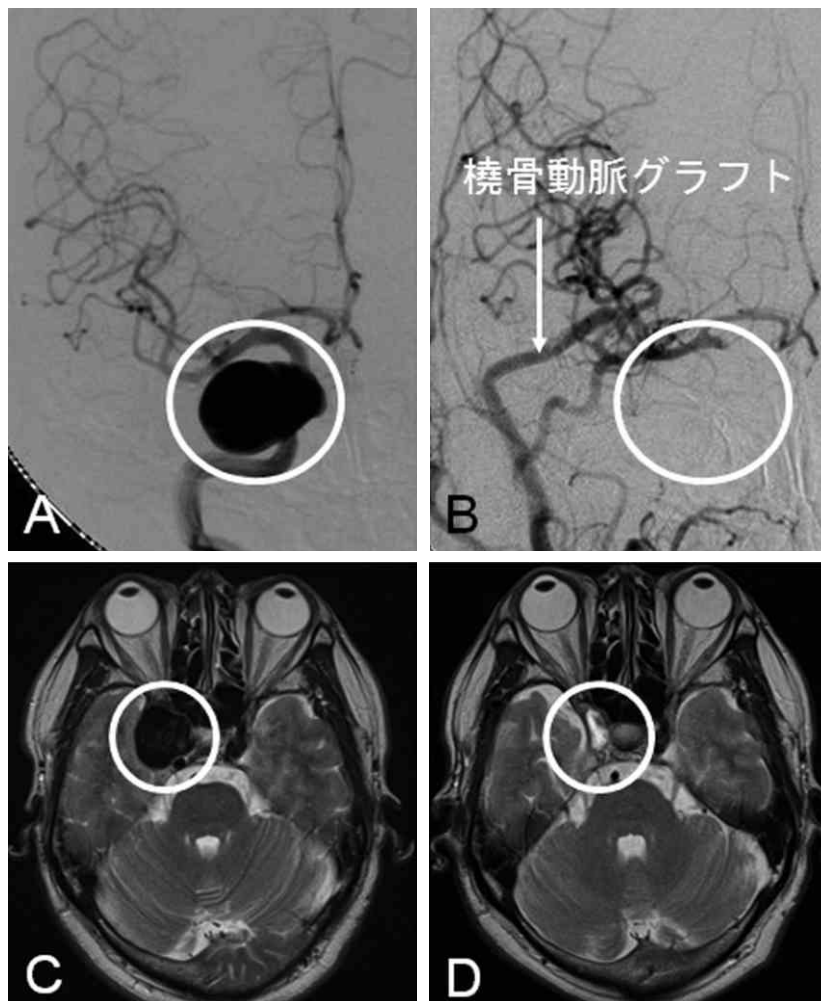


図5 右巨大内頸動脈瘤の近位血管遮断術とバイパス術

術前の右頸動脈撮影正面像 (A) と術前頭部 MRI (C) : 直径28mm の右内頸動脈瘤を海綿静脈洞部に認める (丸印)。クリッピングは不可能なため桡骨動脈グラフトを用いて頭蓋内への血行再建術を行い、頸部内頸動脈を結紮して治療を行った。術後の右頸動脈撮影正面像 (B) と術後頭部 MRI (D) にて動脈瘤の消失 (丸印) と桡骨動脈グラフトを介する良好な血流が確認できる。

文 献

- 1) Adams HP Jr., del ZG, Alberts MJ, Bhatt DL, Brass L, Furlan A, Grubb RL, Higashida RT, Jauch EC, Kidwell C, Lyden PD, Morgenstern LB, Qureshi AI, Rosenwasser RH, Scott PA, Wijdicks EF : Guidelines for the early management of adults with ischemic stroke : a guideline from the American Heart Association/American Stroke Association Stroke Council, Clinical Cardiology Council, Cardiovascular Radiology and Intervention Council, and the Atherosclerotic Peripheral Vascular Disease and Quality of Care Outcomes in Research Interdisciplinary Working Groups : the American Academy of Neurology affirms the value of this guideline as an educational tool for neurologists. *Stroke* 38 : 1655-1711, 2007
- 2) Kawakami T, Terakawa Y, Tsuruno T, Murata T, Nishio A, Ohata K : Mechanical clot disruption following intravenous recombinant tissue plasminogen activator administration in non-responders. *Neurol Med Chir (Tokyo)* 50 : 183-191, 2010
- 3) Horiuchi T, Nitta J, Sakai K, Tanaka Y, Hongo K : Emergency embolectomy for treatment of acute middle cerebral artery occlusion. *J Neurosurg* 106 : 257-262, 2007

- 4) Sakai K, Nitta J, Horiuchi T, Ogiwara T, Kobayashi S, Tanaka Y, Hongo K : Emergency revascularization for acute main-trunk occlusion in the anterior circulation. *Neurosurg Rev* 31 : 69-76, 2008
- 5) Murata T, Horiuchi T, Nitta J, Sakai K, Ogiwara T, Kobayashi S, Hongo K : Urgent open embolectomy for cardioembolic cervical internal carotid artery occlusion. *Neurosurg Rev* 33 : 341-348, 2010
- 6) Becker KJ, Brott TG : Approval of the MERCI clot retriever : a critical view. *Stroke* 36 : 400-403, 2005
- 7) Meyer FB, Piepgras DG, Sundt TM Jr., Yanagihara T : Emergency embolectomy for acute occlusion of the middle cerebral artery. *J Neurosurg* 62 : 639-647, 1985
- 8) Gagliardi R, Benvenuti L, Guizzardi G : Acute operation in cases of middle cerebral artery occlusion. *Neurosurgery* 12 : 636-639, 1983
- 9) Horiuchi T, Nitta J, Ogiwara T, Sakai K, Hongo K : Outcome predictors of open embolectomy in middle cerebral artery occlusion. *Neurol Res* 31 : 892-894, 2009
- 10) Failure of extracranial-intracranial arterial bypass to reduce the risk of ischemic stroke. Results of an international randomized trial. The EC/IC Bypass Study Group. *N Engl J Med* 313 : 1191-1200, 1985
- 11) 小川 彰 : 私の脳卒中研究. *脳卒中* 32 : 515-524, 2010
- 12) Nussbaum ES, Janjua TM, Defillo A, Lowary JL, Nussbaum LA : Emergency extracranial-intracranial bypass surgery for acute ischemic stroke. *J Neurosurg* 112 : 666-673, 2010
- 13) Barnett HJ, Taylor DW, Eliasziw M, Fox AJ, Ferguson GG, Haynes RB, Rankin RN, Clagett GP, Hachinski VC, Sackett DL, Thorpe KE, Meldrum HE : Benefit of carotid endarterectomy in patients with symptomatic moderate or severe stenosis. North American Symptomatic Carotid Endarterectomy Trial Collaborators. *N Engl J Med* 339 : 1415-1425, 1998
- 14) Yadav JS, Wholey MH, Kuntz RE, Fayad P, Katzen BT, Mishkel GJ, Bajwa TK, Whitlow P, Strickman NE, Jaff MR, Popma JJ, Snead DB, Cutlip DE, Firth BG, Ouriel K : Protected carotid-artery stenting versus endarterectomy in high-risk patients. *N Engl J Med* 351 : 1493-1501, 2004
- 15) Horiuchi T, Nitta J, Uehara T, Tanaka Y, Hongo K : Intraoperative angiography through the occipital artery and muscular branch of the vertebral artery : technical note. *Surg Neurol* 70 : 645-648, 2008
- 16) Molyneux A : International Subarachnoid Aneurysm Trial (ISAT) of neurosurgical clipping versus endovascular coiling in 2143 patients with ruptured intracranial aneurysms : a randomised trial. *Lancet* 360 : 1267-1274, 2002
- 17) Rates of delayed rebleeding from intracranial aneurysms are low after surgical and endovascular treatment. *Stroke* 37 : 1437-1442, 2006
- 18) 堀内哲吉, 本郷一博 : 血栓化動脈瘤. 宝金清博 (編), *脳神経外科エキスパート, 脳動脈瘤*, 第1版, pp 152-162, 中外医学社, 東京, 2009
- 19) Goto T, Tanaka Y, Kodama K, Kusano Y, Sakai K, Hongo K : Loss of visual evoked potential following temporary occlusion of the superior hypophyseal artery during aneurysm clip placement surgery. Case report. *J Neurosurg* 107 : 865-867, 2007
- 20) Kodama K, Goto T, Sato A, Sakai K, Tanaka Y, Hongo K : Standard and limitation of intraoperative monitoring of the visual evoked potential. *Acta Neurochir (Wien)* 152 : 643-648, 2010
- 21) Raabe A, Nakaji P, Beck J, Kim LJ, Hsu FP, Kamerman JD, Seifert V, Spetzler RF : Prospective evaluation of surgical microscope-integrated intraoperative near-infrared indocyanine green videoangiography during aneurysm surgery. *J Neurosurg* 103 : 982-989, 2005
- 22) 堀内哲吉, 新田純平, 北沢和夫, 長島 久, 岩下具美, 小山淳一, 上原隆志, 田中雄一郎, 本郷一博 : PICA-involved dissecting aneurysm に対する OA-PICA anastomosis を用いた急性期直達手術. *脳卒中の外科* 33 : 402-405, 2005
- 23) 堀内哲吉, 八子武裕, 村田貴弘, 草野義和, 佐々木哲郎, 原 洋助, 石坂繁寿, 本郷一博 : 後頭動脈・上甲狀腺動脈を利用した橈骨動脈グラフトバイパス術. *脳卒中の外科* 38 : 216-220, 2010
- 24) 篠原幸人, 小川 彰, 鈴木則宏, 片山康朗, 木村彰男 (編) : *脳卒中治療ガイドライン* 2009, 5-3. 未破裂脳動脈瘤

の治療. 協和企画, pp 235-237, 2009

- 25) Inagawa T : Size of ruptured intracranial saccular aneurysms in patients in Izumo City, Japan. *World Neurosurg* 73 : 84-92, 2010
- 26) Osawa M, Hongo K, Tanaka Y, Nakamura Y, Kitazawa K, Kobayashi S : Results of direct surgery for aneurysmal subarachnoid haemorrhage : outcome of 2055 patients who underwent direct aneurysm surgery and profile of ruptured intracranial aneurysms. *Acta Neurochir (Wien)* 143 : 655-663, 2001
- 27) Horiuchi T, Tanaka Y, Takasawa H, Murata T, Yako T, Hongo K : Ruptured distal middle cerebral artery aneurysm. *J Neurosurg* 100 : 384-388, 2004
- 28) Horiuchi T, Tanaka Y, Hongo K : Surgical treatment for aneurysmal subarachnoid hemorrhage in the 8 th and 9 th decades of life. *Neurosurgery* 56 : 469-475, 2005
- 29) Horiuchi T, Tanaka Y, Hongo K : Sex-related differences in patients treated surgically for aneurysmal subarachnoid hemorrhage. *Neurol Med Chir (Tokyo)* 46 : 328-332, 2006
- 30) Horiuchi T, Tanaka Y, Hongo K, Kobayashi S : Aneurysmal subarachnoid hemorrhage in young adults ; comparison of the twenties versus thirties. *J Neurosurg* 99 : 276-279, 2003

(H 23. 1. 31 受稿)
