

## 相澤病院における特発性三叉神経痛に対するガンマナイフ治療

小山 徹

相澤病院ガンマナイフセンター

### Gamma Knife Radiosurgery for Idiopathic Trigeminal Neuralgia at Aizawa Hospital

Toru KOYAMA

Gamma Knife Center, Aizawa Hospital

The purpose of this retrospective study was to better understand the outcome of gamma knife radiosurgery in patients with idiopathic trigeminal neuralgia. Between April 2003 and August 2009, 35 patients with idiopathic trigeminal neuralgia in whom medication with carbamazepin was not effective were treated with gamma knife radiosurgery for the first time at Aizawa Hospital. Of these 35 patients, 12 were men and 23 were women. The median age was 69.8 years (range 46-86 years). Pain was predominantly distributed in the V2 and V3 divisions. Under local anesthesia, all radiosurgical procedures were performed with the aid of Gamma Unit Model B, and stereotactic MR imaging (heavy T2 and time-of-flight) was performed to identify the trigeminal nerve. A single 4-mm isocenter was used in all patients, and the target was placed between the root entry zone and retrogasserian region. The central radiation dose was 80 Gy or 85 Gy. The median follow-up period was 45.6 months (range 13-90 months).

Complete pain relief with or without medication was achieved in 75.8 % at 1 year, 68 % at 2 years, 64.7 % at 3 years, 57.1 % at 4 years, and 55.6 % at 5 years. Pain relief was not achieved at all in a patient whose trigeminal nerve was difficult to identify. One patient, who was treated with a central dose of 85 Gy, complained of bothersome facial numbness.

Although the long-term results of pain relief remain unknown and gamma knife radiosurgery should be performed in carefully selected patients, the results of this study suggest that gamma knife radiosurgery is a safe and effective treatment for idiopathic refractory trigeminal neuralgia. *Shinshu Med J* 59 : 75-80, 2011

(Received for publication November 1, 2010 ; accepted in revised form December 28, 2010)

**Key words** : radiosurgery, gamma knife, trigeminal neuralgia

定位放射線治療, ガンマナイフ, 三叉神経痛

#### I はじめに

典型的な三叉神経痛（特発性三叉神経痛）は、常に一側の顔面におこり、痛みは鋭い発作痛で、triggerが明らかであることが多い。通常第2枝または第3枝領域に始まり、病態としては頭蓋内の脳幹部近傍の小動脈もしくは静脈が三叉神経と接触および圧迫することにより発症する<sup>1)</sup>。特発性三叉神経痛に対する治療

として、従来より、グリセオールブロック、高周波切断術などが行われているが<sup>2)-5)</sup>、最も頻繁に行われているのは微小血管減圧術である<sup>6)7)</sup>。しかし、高齢者や手術のリスクが大きい症例において、開頭をしないで済むという大きな利点があり、近年ガンマナイフを用いた三叉神経痛の治療が試みられている<sup>10)-11)</sup>。

ガンマナイフは、特発性三叉神経痛に対し手術をせずに疼痛を制御できるメリットはあるが、三叉神経の同定が困難な症例では疼痛の改善が不十分だったり、ガンマナイフ直後には有効であっても長期経過観察中

別刷請求先：小山 徹 〒390-8510

松本市本庄2-5-1 相澤病院ガンマナイフセンター

に疼痛が再燃することもある。また、疼痛の制御のためにはガンマナイフの再治療が必要だったり、ガンマナイフが無効で微小血管減圧術が必要となる症例もあり、治療成績と問題点の考察が必要である<sup>12)-15)</sup>。今回相澤病院で行われた特発性三叉神経痛に対するガンマナイフに関し自験例を分析し見解を述べる。

## II 対象と方法

相澤病院ガンマナイフセンターにおいて、2003年4月1日から2009年8月31日までの6年4カ月間で、カルバマゼピンなどの内服治療が無効で手術的治療を希望しない特発性三叉神経痛に対しガンマナイフを行った35例に対し、治療後の疼痛の度合い、合併症の有無を調べた。対象症例は男性12例、女性23例、70歳以上は21例、70歳未満は14例(46歳から86歳、平均69.8歳)、痛みの範囲は、V1領域は1例、V1-2領域は3例、V2領域は11例、V2-3領域は11例、V3領域は9例、ガンマナイフ前の治療は、微小血管減圧術1例、ブロック注射は16例であった(表1)。全症例とも局麻下に Gamma Unit Model B type を用いて治療計画を作成し、1 mm スライスの heavy T2 および0.8 mm スライスの time of flight で撮像した頭部 MRI 画像をもとに三叉神経の走向を同定し、三叉神経起始部から三叉神経節後方部までの部位をターゲットとし、4 mm のコリメーターで1 shot にて、中心線量80 Gy または85 Gy で照射した(図1)。

治療成績は、通院時の問診や電話による聞き取りを行い、ガンマナイフ治療前の疼痛を100%としたとき

その時点での疼痛は何%かという、患者の自覚的症状の改善の度合いを調査した。治療後の疼痛の評価は、痛みの度合いを、Excellent(投薬なしで疼痛が消失)、Good(疼痛は消失したが投薬が必要)、Fair(疼痛は半分以上改善)、Poor(疼痛の改善は半分以下)の4段階に分け、Excellent または Good を疼痛消失例とした<sup>8)</sup>。疼痛が一時的に短期間再燃した症例では、普段の疼痛の度合いをもとに上記4段階に評価したが、短期間ですら全く疼痛の再燃がないものを Excellent

表1 検討症例の概要

患者総数	35例
経過観察期間	13-90カ月(平均45.6カ月)
性別	
男性	12例
女性	23例
年齢	46-86歳(平均69.8歳)
70歳以上	21例
70歳未満	14例
痛みの部位	
V1	1例
V1-2	3例
V2	11例
V2-V3	11例
V3	9例
中心線量	
80 Gy	26例
85 Gy	9例
ガンマナイフ前の治療	
微小血管減圧術	1例
ブロック注射	16例

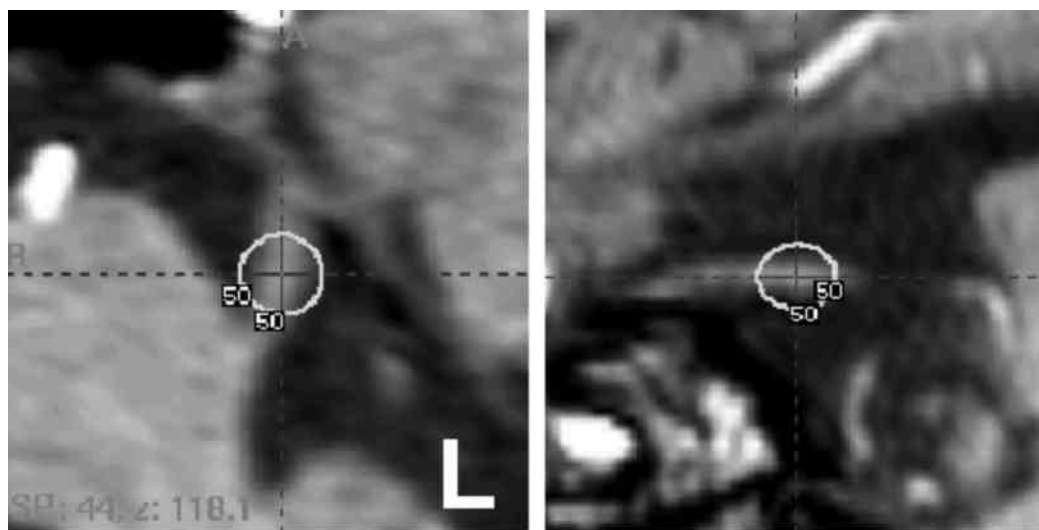


図1 ターゲットの設定  
頭部 MRI (time of flight), 左:水平断, 右:矢状断

とした。ガンマナイフ治療から1年、2年、3年、4年、5年後を目安に、上記の方法に従って疼痛の度合いを評価し、さらに、ガンマナイフ治療後の副作用の有無や程度に関しても調査した。

### III 結 果

治療成績は、1年後は Excellent 17例, Good 8例, Fair 8例, Poor 2例で、これらのうち疼痛消失例は35例中25例 (75.8%) であった (図2)。同様に、疼痛消失例に関し、2年後は25例中7例 (68%), 3年後は17例中11例 (64.7%), 4年後は14例中8例 (57.1%), 5年後は9例中5例 (55.6%) であった。三叉神経の同定が困難な1例では、治療後疼痛の改善は全くなかった。中心線量80 Gyで照射した1例では、一旦疼痛は改善したが1年後にガンマナイフ前と同様な疼痛 (100%) が再燃し、その後他院で微小血管減圧術が行われた。

ガンマナイフ治療後の副作用は全例顔面のしびれであり、1年後にガンマナイフが無効であった上記2例を除いた33例において、しびれなしは22例、顔面の不快感を伴わない軽度のしびれは10例、不快感を伴う中等度のしびれは、中心線量85 Gyで照射した1例で認められた (表2)。

### IV 症 例

69歳男性。左第2枝領域の三叉神経痛に対し、テグレトール200 mg/日を服用し、トリガーポイントブロックを受けていた。既往に心筋梗塞があり全身麻酔が必要な微小血管減圧術は希望せず、中心線量80 Gyでガンマナイフを施行した。治療後2週間後に疼痛は10%程度に改善した (図3)。16カ月後に疼痛は消失し、24カ月後には休薬となり、ブロック注射も中断となった。50カ月後に30%程度の疼痛が再燃し、投薬とブロック注射が再開となり、65カ月後および82カ月後にはガンマナイフ治療前と同様な疼痛 (100%) が再燃し、82カ月後に、中心線量85 Gyで同一側に対し2回目のガンマナイフを施行した。その2カ月後に疼痛は改善したものの40%程度の疼痛は残存し、テグレトール600 mg/日の内服、およびブロック注射を併用しながら経過観察中。

表2 ガンマナイフ治療後の顔面のしびれ

	患者数	33例
なし	22例	
軽度 (不快感なし)	10例	
中等度 (不快感あり)	1例	

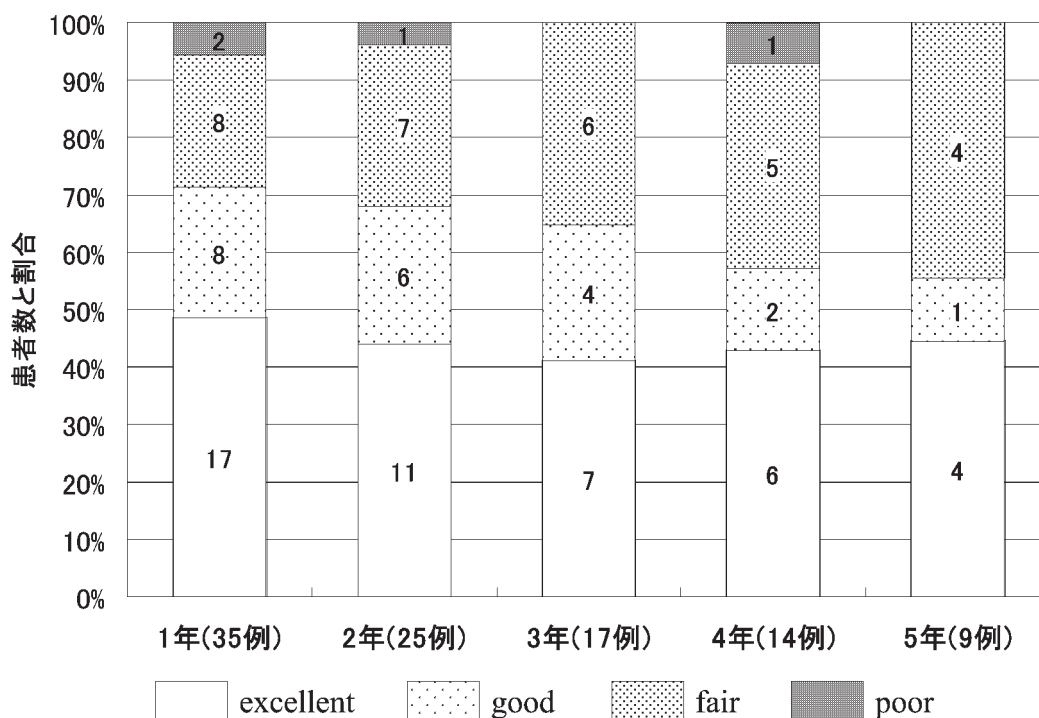


図2 三叉神経痛に対するガンマナイフ治療の成績

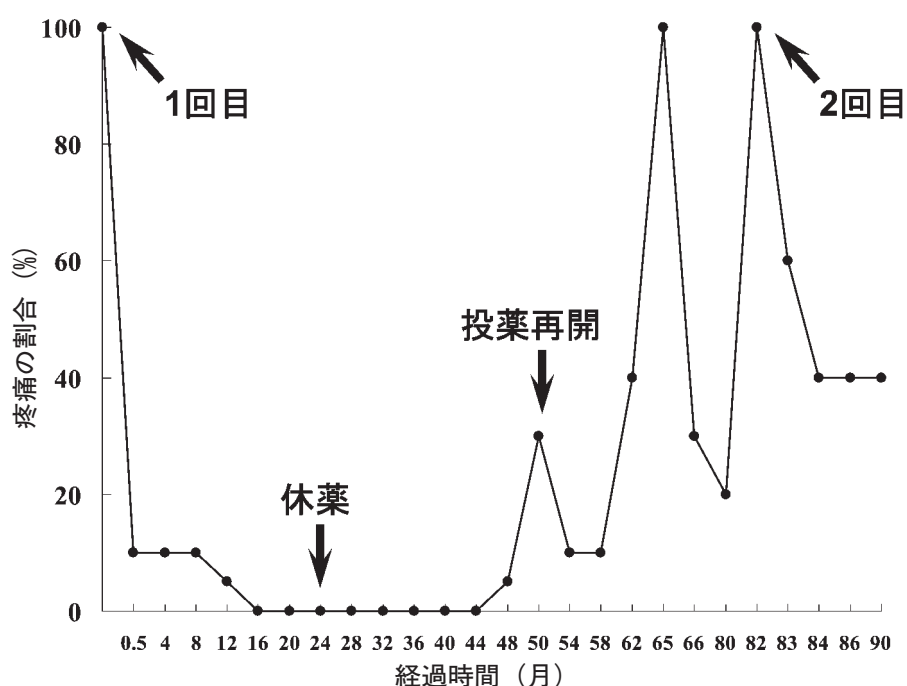


図3 ガンマナイフ治療後の症状の経過  
1回目：1回目ガンマナイフ、2回目：2回目ガンマナイフ

## V 考 察

三叉神経痛に対する radiosurgery のメカニズムについてはいまだ明らかではなく、臨床経験からいくつかの仮説が立てられている。治療数カ月以内における初期効果については、疼痛の信号が電気生理学的にブロックされているとの報告もあり、その後の治療効果として、遅発的な神経軸索の変性がおこると予測されている<sup>1)6)</sup>。

三叉神経のガンマナイフではどの部位をターゲットとするかで、root entry zone (三叉神経起始部) と、retrogasserian region (三叉神経節後方部=錐体骨上三叉神経切痕部) にターゲットをおく方法がある。筆者は、頭部 MRI の座標ひずみを減らすため、フレーム装着時に三叉神経節がフレームのできるだけ中央にくるように心掛け、頭部 MRI の heavy T2 で三叉神経の走向を同定し、空間座標のずれが比較的少ないと思われる time of flight にて最終ターゲットを決定し、三叉神経節起始部近傍を照射する方法を主に行っている。脳底動脈が極端に蛇行している場合などでは、三叉神経が極端に引き延ばされ、三叉神経起始部付近での同定が困難であり、三叉神経節後方部をターゲットにおく必要がある。その治療計画の作成にあたっては、頭部 MRI で生じたわずかな座標のずれを頭部 CT と

の fusion image を用いて補正する必要があり、さらに造影 CT の矢状断で Meckel 腔の構造を把握する必要もあり、特に微小解剖の知識と経験を要する<sup>1)</sup>。今回の検討でも、脳底動脈が極端に蛇行した症例でガンマナイフが全く無効なものが1例あった。治療成績の向上のためには、症例を検討し術前の頭部 MRI で三叉神経の走向が同定しやすいものに対してのみ治療する必要があり、もし同定が困難な場合は、三叉神経節後方部をターゲットにおく治療を数多く経験している他施設への紹介も検討すべきと思われた (その頻度は35例中1例程度と思われた)。

疼痛制御のためには中心線量が大きい方が有効であり、初期の報告では70 Gy が選択されていたが、最近では90 Gy を選択する報告も多い<sup>1)9)-11)</sup>。林ら<sup>17)</sup>の報告によると、特発性三叉神経痛150例に対し、三叉神経節後方部をターゲットにして、中心線量90 Gy でガンマナイフを行い2年間経過観察したとき、寛解率は79.8%で、顔面の知覚障害は31.1%で出現したとある。このように、中心線量90 Gy での治療により疼痛の緩解率は高まるが、日本人の場合副作用として不快な顔面の異常感覚が出現する頻度が高くなる<sup>1)8)18)</sup>。

平井は、中心線量を80から90 Gy に高くして治療したが、顔面のしびれを訴える患者が多いため85 Gy に下げたと述べていることもあり (第12回ガンマナイフ

研究会にて、personal communication), 今回の検討の後半期(最近)では筆者は中心線量85 Gyを選択している。

ガンマナイフ後3-5年で三叉神経痛が再燃することもあり、2回目のガンマナイフによっておこる極度の神経変性によって引き起こされる顔面のしびれを防ぐために、前回ターゲットをおいた三叉神経の部位とはやや異なる場所を照射する必要がある。同一三叉神経に対するガンマナイフの再治療は成績が落ちると言われ<sup>12)13)</sup>、ターゲットの設定にも限界があり、同一側の治療はせいぜい2回が限度と思われる。今回呈示した症例では、2回のガンマナイフを行って7年間経過観察中で、現時点では疼痛制御はおよそ可能だが、さらに長期間の経過観察が必要である。ガンマナイフが無効な症例に対し微小血管減圧術が問題なくできるという報告はあるが<sup>14)15)</sup>、放射線治療後の癒着がおこるといふ報告もあり<sup>8)18)</sup>、ガンマナイフ後に癒着がおき手術がやりにくくなる可能性を考慮すべきである。また、極めて稀ではあるが周囲の責任血管の閉塞による小脳梗塞の出現も危惧されるため、time of flightで責任血管と思われる小動脈が認められる場合は、その場所からできるだけターゲットを遠ざける必要がある<sup>19)</sup>。

Kondziolkaら<sup>20)</sup>の最近の報告によると、503例の特発性三叉神経痛の患者に対し、主に三叉神経起始部に中心線量80 Gyでガンマナイフを行い、10年間経過観察して疼痛の再燃はあるものの投薬ありでおよそ疼痛を制御できたものは、1, 3, 5, 10年後には、それぞれ、73%, 71%, 46%, 30%であった。症例を、

三叉神経の走向がわかりやすい典型的な三叉神経痛に限り、中心線量を高く設定すればさらに良好な治療成績が得られるかもしれないが、長期成績を考慮した場合、慎重にガンマナイフの治療適応を考える必要がある。

以前は非典型的な三叉神経痛や帯状疱疹後の三叉神経痛に対しガンマナイフが試みられたこともあったが<sup>8)</sup>、筆者の自験例でも満足のいく治療成績は期待できず、現在は典型的な三叉神経痛のみがガンマナイフの適応と考えている。今回の検討では、中心線量80 Gyでの治療が35例中26例(74.2%)をしめ、治療成績は従来の報告に比べやや劣るが、症状が典型的で三叉神経の走向がわかりやすい症例に対し、中心線量85 Gyでの治療を続けていくうちに治療成績は向上するものと思われる。ガンマナイフによる定位放射線治療は、難治性の特発性三叉神経痛の制御において低侵襲で有効な治療方法であるが、特に70歳以下の若年者のように長期成績が求められる状況では、微小血管減圧術などにより長期の疼痛制御ができる症例があることを考慮すべきである<sup>21)</sup>。現在、三叉神経痛に対するガンマナイフは保険請求が認められておらず、自由診療のため20万から60万円ほどの診療費が必要であり、症状が三叉神経痛に典型的かどうか、三叉神経の同定のしやすさはどうか、手術が可能かどうか、良好な長期治療成績が得られるかなどを考慮するべきである。その上で、三叉神経痛に対するガンマナイフ治療は、特に高齢者や手術のリスクが大きい症例などにおいては低侵襲で有効な治療方法である。

## 文 献

- 1) 林 基弘, 田村徳子, 堀 智勝: 本態性三叉神経痛に対するガンマナイフ治療. No Shinkei Geka 11: 961-976, 2008
- 2) Tronnier VM, Rasche D, Hamer J, Kienle AL, Kunze S: Treatment of idiopathic trigeminal neuralgia: comparison of long-term outcome after radiofrequency rhizotomy and microvascular decompression. Neurosurgery 48: 1261-1267, 2001
- 3) Saini SS: Reterogasserian anhydrous glycerol injection therapy in trigeminal neuralgia: observations in 552 patients. J Neurol Neurosurg Psychiatry 50: 1536-1538, 1987
- 4) Broggi G, Franzini A, Lasio G, Giorgi C, Servello D: Long-term results of percutaneous retrogasserian thermorhizotomy for "essential" trigeminal neuralgia: considerations in 1000 consecutive patients. Neurosurgery 26: 783-787, 1990
- 5) Kanpolat Y, Savas A, Bekar A, Berk C: Percutaneous controlled radiofrequency trigeminal rhizotomy for the treatment of idiopathic trigeminal neuralgia: 25-year experience with 1,600 patients. Neurosurgery 48: 524-532, 2001
- 6) Jannetta PJ: Outcome after microvascular decompression for typical trigeminal neuralgia, hemifacial spasm,

- tinnitus, disabling positional vertigo, and glossopharyngeal neuralgia. *Clin Neurosurg* 44 : 331-383, 1997
- 7) Kondo A : Follow-up results of microvascular decompression in trigeminal neuralgia and hemifacial spasm. *Neurosurgery* 40 : 46-51, 1997
  - 8) 平井達夫, 四方聖二, 波多野学, 滝花寿樹 : 特発性三叉神経痛に対する Gamma knife 治療の現状. *ペインクリニック* 28 : 63-70, 2007
  - 9) Maesawa S, Salame C, Flickinger JC, Pirris S, Kondziolka D, Lunsford LD : Clinical outcomes after stereotactic radiosurgery for idiopathic trigeminal neuralgia. *J Neurosurg.* 94 : 14-20, 2001
  - 10) Pollock BE, Phuong LK, Gorman DA, Foote RL, Stafford SL : Stereotactic radiosurgery for idiopathic trigeminal neuralgia. *J Neurosurg* 97 : 347-353, 2002
  - 11) Régis J, Metellus P, Hayashi M, Roussel P, Donnet A, Bille-Turc F : Prospective controlled trial of gamma knife surgery for essential trigeminal neuralgia. *J Neurosurg* 104 : 913-924, 2006
  - 12) Shetter AG, Rogers CL, Ponce F, Fiedler JA, Smith K, Speiser BL : Gamma knife radiosurgery for recurrent trigeminal neuralgia.. *J Neurosurg* 97 : 536-538 2002
  - 13) Hasegawa T, Kondziolka D, Spiro R, Flickinger JC, Lunsford LD : Repeat radiosurgery for refractory trigeminal neuralgia. *Neurosurgery* 50 : 494-500, 2002
  - 14) Shetter AG, Zabramski JM, Speiser BL : Microvascular decompression after gamma knife surgery for trigeminal neuralgia : intraoperative findings and treatment outcomes. *J Neurosurg* 102 : 259-261, 2005
  - 15) 中村一仁, 山中一浩, 岩井謙育, 池田英敏, 松阪康弘, 小宮山雅樹, 安井敏裕 : Gamma knife 無効の三叉神経痛に対する MVD (microvascular decompression). *脳神経外科速報* 17 : 86-90, 2007
  - 16) Kondziolka D, Lacomis D, Niranjana A, Mori Y, Maesawa S, Fellows W, Lunsford LD : Histological effects of trigeminal nerve radiosurgery in a primate model : implications for trigeminal neuralgia radiosurgery. *Neurosurgery* 46 : 971-976, 2000
  - 17) 林 基弘, 四方聖二, 田村徳子, 小西良幸 : 三叉神経痛における至適線量 : 当施設90 Gy における臨床成績の検討および今後の治療戦略の方向性について. *第12回ガンマナイフ研究会抄録集*, 大阪, 2007
  - 18) 松田信二, 芹澤 徹, 樋口佳則, 佐藤真人, 小野純一 : 三叉神経痛に対するガンマナイフ治療における合併症の検討. *定位的放射線治療* 10 : 83-89, 2006
  - 19) 八代一孝, 友杉哲三, 中村克巳, 松本哲郎 : 三叉神経痛に対するガンマナイフ治療後に小脳梗塞を呈した一例. *第8回日本ガンマナイフ学会抄録集*, 東京, 2003
  - 20) Kondziolka D, Zorro O, Lobato-Polo J, Kano H, Flannery TJ, Flickinger JC, Lunsford LD : Gamma Knife stereotactic radiosurgery for idiopathic trigeminal neuralgia. *J Neurosurg* 112 : 758-765, 2010
  - 21) Barker FG 2nd, Jannetta PJ, Bissonette DJ, Larkins MV, Jho HD : The long-term outcome of microvascular decompression for trigeminal neuralgia. *N Engl J Med* 334 : 1125-1126, 1996

(H 22. 11. 1 受稿 ; H 22. 12. 28 受理)