

綜 説

高齢者の肺炎の予防：
嚥下内視鏡検査と内視鏡的胃瘻造設術を活用して

堀内 朗* 中山佳子

昭和伊南総合病院消化器病センター

Prevention of Pneumonia in the Elderly :
Using Endoscopic Swallowing Test and Percutaneous Endoscopic Gastrostomy

Akira HORIUCHI and Yoshiko NAKAYAMA

Digestive Disease Center, Showa Inan General Hospital

Key words : pneumonia, endoscopic swallowing test, percutaneous endoscopic gastrostomy

肺炎, 嚥下内視鏡検査, 内視鏡的胃瘻造設術

I はじめに

日本では人口の高齢化に伴い高齢者の肺炎が多くなり、現在では全死因の第4位であり、高齢者の死因では第1位になった。特に注目すべきは、高齢者の肺炎では誤嚥性肺炎の占める割合が多いのが特徴である¹⁾²⁾。誤嚥性肺炎の原因としては、人間が直立歩行を始めたために最も誤嚥しやすい動物となってしまったことや加齢現象という人間特有の生物学的な背景に由来するなどが考えられている。実際、若くても何らかのタイミングで水分や食物などが気管内に入ってしまった経験は誰でも少なからずあると思われる。ほとんどの場合は咳反射によって気道外に排出されるが、75歳以降の後期高齢者になるとそのまま気管内に留まってしまうのであろう。70歳以上では、全肺炎症例の70%以上が誤嚥性肺炎と報告される(図1)²⁾。そして、誤嚥性肺炎は反復することが多く、治療するだけでなく、予防が重要となる。最近では誤嚥性肺炎に密接に関連する嚥下機能を評価するための嚥下機能検査や胃瘻栄養などの経管栄養が普及し、呼吸器病専門医ではなく、消化器病専門医が誤嚥性肺炎の治療や予防に携わることも多くなってきている。本稿では地方の一般病院における消化器病センターでの取り組みを

中心に、最近、注目を浴びているこの領域の知見を含めて概説したい。

II 誤嚥性肺炎

嚥下障害のために口腔内に常在する病原体が唾液などの分泌物あるいは食物とともに気道内に誤嚥して、肺炎を発症する疾患である。食物が直接気管の中に入ってしまう顕性誤嚥と、寝ている間などに口腔内の分泌物が気道内に誤嚥する不顕性誤嚥に分類される。絶食で点滴管理していても誤嚥性肺炎が発症することを考えると不顕性誤嚥は発生機序として重要である。高齢者では、健常者でも夜間誤嚥しているが、脳血管障害やパーキンソン病などの疾患の合併に伴いより起こりやすくなる。これは、加齢によって嚥下に関与する筋肉の運動機能が低下し、夜間の不顕性誤嚥のリスクが増えることによる。

III 嚥下機能検査

誤嚥性肺炎の診断は、明らかな誤嚥の確認または嚥下障害の存在と肺の炎症所見の確認によって確認される。最近では、明らかに食物を誤嚥しているかどうかを調べるために嚥下機能検査が行われるようになった。嚥下機能検査には、簡易スクリーニングテストと嚥下造影(VF: videofluoroscopic examination of swallowing), 嚥下内視鏡検査(VE: videoendoscopic evaluation of swallowing)といった精密機能検査法があ

* 別刷請求先: 堀内 朗 〒399-4191

長野県駒ヶ根市赤穂 3230

昭和伊南総合病院消化器病センター

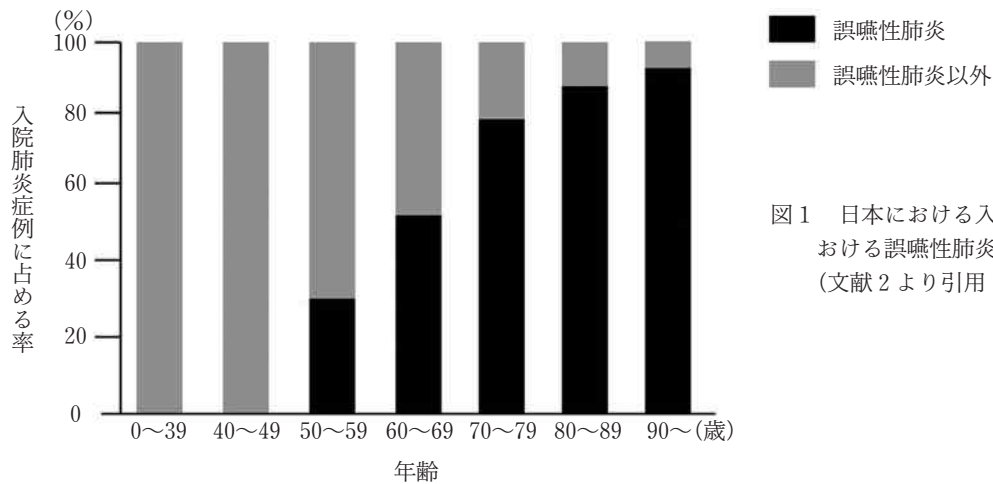


図1 日本における入院肺炎症例における誤嚥性肺炎の年齢別割合
(文献2より引用・改変)

る。スクリーニングテストの中では、最も簡便かつ安全なテストとして反復唾液嚥下テストがあり、30秒間に何回空嚥下（ごっくん）ができるかを触診にて確認するものである。3回以上が正常であり、簡便で誤嚥が疑われるすべての患者のスクリーニング法として有用である（図2）。それ以外には、水飲み試験というコップにくんだ水を時間内に飲む状態で評価するものがある。

IV 嚥下内視鏡検査

VFは摂食、嚥下障害の検査法のゴールドスタンダードと考えられているが、透視室への移動、透視による被曝、実際の摂食場面の再現が困難であるという問題があるので、当施設では消化器病医と言語聴覚士が共同してVEを実施している。当施設では、2000年頃から国内ではいち早く経鼻内視鏡検査を導入し、上部消化管内視鏡検査に利用した³⁾⁻⁶⁾。当初、苦痛のない上部消化管スクリーニング法として期待されたが、その検査精度が問題となり、VEに応用させるに至った経緯がある。消化器病医が施行するVEは、歯科医がベットサイドで施行するVEと異なり内視鏡室で施行するため、必要に応じて上部消化管内視鏡検査も同時に施行できることが利点である。当施設におけるVEの実施光景（図3）と代表的なVEの写真（図4）を示す。言語聴覚士とともに被験食の形態を変えて嚥下状態を観察し、その患者さんに最も適した食物形態や食事姿勢を判断する。とりわけ、嚥下機能リハビリテーションの具体的な訓練内容の決定やリハビリ施行前後の評価に有用である⁷⁾。

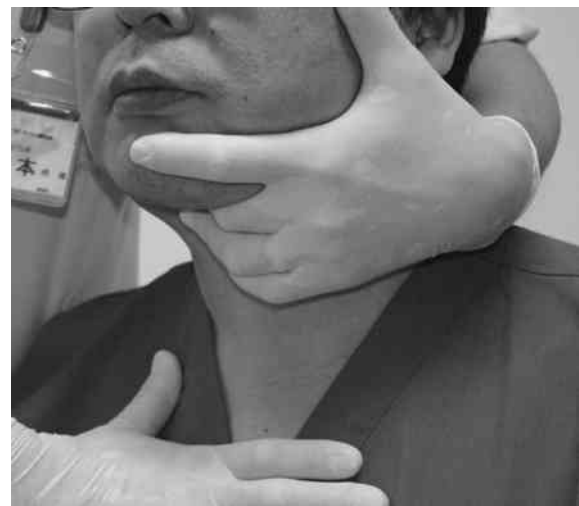

図2 反復唾液嚥下テスト

手技：喉頭隆起および舌骨に中指と薬指を軽く当て、空嚥下運動を30秒間繰り返させ、触診にて嚥下運動時に起こる喉頭挙上から下降運動を確認する（正常：3回以上）。

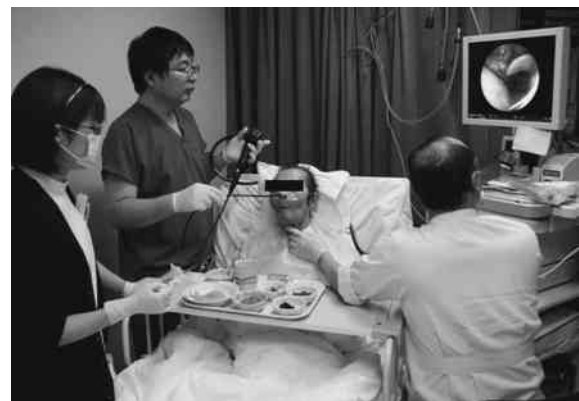

図3 嚥下内視鏡検査実施光景

通常の経鼻内視鏡検査を使用して患者の口腔内や経口摂取時の嚥下状態をビデオシステムに記録する。

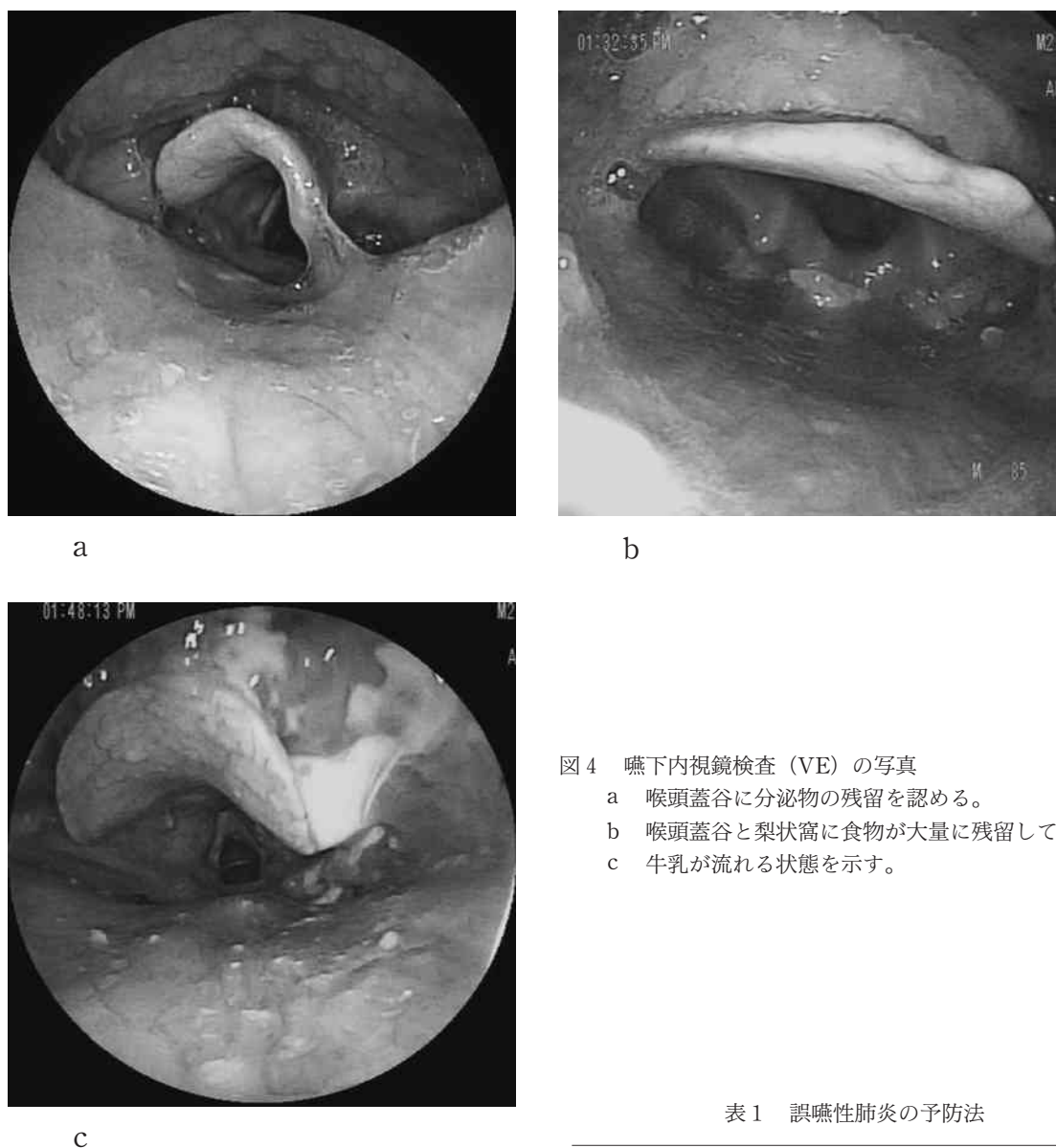


図4 嚥下内視鏡検査 (VE) の写真

- a 喉頭蓋谷に分泌物の残留を認める。
- b 喉頭蓋谷と梨状窩に食物が大量に残留している。
- c 牛乳が流れる状態を示す。

表1 誤嚥性肺炎の予防法

1. 口腔ケア (口腔内清拭), 義歯のケア
認知症患者や寝たきり状態で独力で歯磨きができない高齢者では, 口腔内細菌を減少させることにより予防効果がある。同時に嚥下機能の改善にも役立つ。
2. 体位への配慮
食後はなるべく座位を保持し, 特に夜間臥床時には頭部を挙上することによって胃食道逆流を防ぐことにより予防できる。
3. 食事形態の工夫
食事のトロミの粘性より誤嚥の起こりやすさが変わるので嚥下内視鏡検査を施行して, 嚥下機能にあったトロミをつけて訓練することが誤嚥の防止に役立つ。
4. 薬物療法
脳梗塞の再発予防をかねてシロスタゾール, 高血圧治療をかねて ACE 阻害薬を処方すると肺炎予防効果が期待できる。
5. ワクチン
肺炎球菌ワクチンには高齢者の肺炎予防効果がある。

V 誤嚥性肺炎の予防法

誤嚥性肺炎の原因である不顕性誤嚥を減らすことが一番の予防となる。抗菌薬を使用しない予防法を表1に示した。不顕性誤嚥対策としては, 口腔ケアにより口腔内の細菌叢の改善や胃食道逆流の予防が重要となる。最近, プロトンポンプ阻害薬の長期使用が胃酸低下による殺菌力低下をもたらして肺炎を増加するという報告⁸⁾⁹⁾があり, その長期使用に当っては注意を要する。日本で嚥下反射を改善し誤嚥性肺炎を予防するための薬物療法の研究が盛んであることはあまり知られていない。日本では ACE 阻害薬は, 嚥下反射伝達物質サブスタンス P 濃度を上昇させて嚥下反射を改善させて肺炎を予防する効果が報告されている。これま

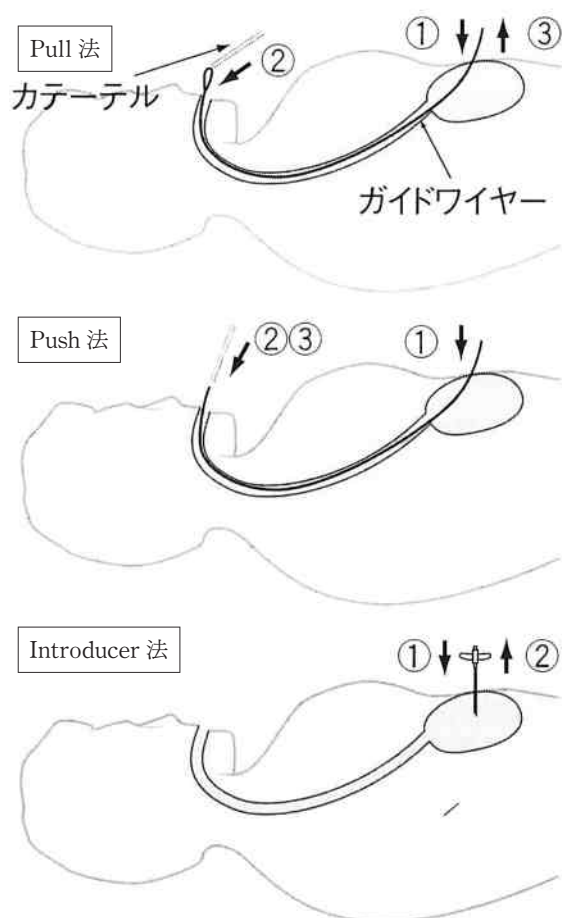


図5 Pull 法, Push 法, Introducer 法の比較

での日本における研究によれば、不顕性誤嚥の存在が疑われる高齢者に降圧薬を使用する場合には、ACE阻害薬の処方咳が多少出ても我慢して服用してもらうと誤嚥性肺炎の予防が期待できるとされている¹⁰⁾¹¹⁾。一方、欧米の大規模試験ではその有用性は否定されているものの、その理由として人種差などの影響が指摘されている¹²⁾。また、最近ではCilostazol Stroke Prevention Study (CSPS) 研究の結果から、脳梗塞既往患者には抗血小板薬シロスタゾールの投与が肺炎の予防効果もあることが報告された¹³⁾¹⁴⁾。

VI 咀嚼健康法の勧め¹⁵⁾

以前、健康増進法の一つとして咀嚼健康法が推奨された。50歳なら50回、70歳なら70回咀嚼することにより、体を健康に保ち、脳の働きを活性化して健康に寄与するという健康法である。筆者らは、現在、高齢者の肺炎を予防するという観点から咀嚼健康法に注目している。嚥下機能が低下していない若い時から十分な

Pull 法

- ① 腹壁より穿刺した穿刺針の中を通して胃内に送り込んだガイドワイヤーを内視鏡で口腔外に引き出す。
- ② ガイドワイヤーにカテーテル先端を接続させる。
- ③ 腹壁外にガイドワイヤーを引き出すことにより、カテーテルを口腔から胃内に引き込む。

Push 法

- ① 腹壁より穿刺した穿刺針の中を通して胃内にガイドワイヤーを送り込んでから内視鏡で口腔外に引き出す。
- ② ガイドワイヤーを中空になっているカテーテルの中に通す。
- ③ そのままカテーテルを口腔から胃内に押し込む。

Introducer 法

- ① 腹壁と胃壁を固定してから胃内にカテーテルを含んだ穿刺針で穿刺する。
- ② カテーテルだけを留置する。

(文献16より引用・改変)

咀嚼により嚥下に関与する筋肉を訓練すれば、加齢に伴う嚥下機能の低下を防ぎ、誤嚥性肺炎を予防できるのではないかと考えている。

VII PEG の活用

嚥下機能が低下し、栄養補給困難な場合や栄養状態の改善により嚥下機能を改善させたいときの有用な手段として経管栄養がある。その中でも最近では胃への水分、栄養の入り口として人工的に造られた口（瘻孔）を腹壁と胃の内腔の間に内視鏡的に造設する手術である内視鏡的胃瘻造設術（Percutaneous Endoscopic Gastrostomy, PEG）が活用されている。主な適応疾患は脳血管障害、認知症、神経疾患や口腔、咽頭、食道の癌などで長期間あるいは永続的に経口摂取が困難な場合の栄養補給ルート目的、および外科的治療が困難で長期間、減圧管の留置が必要な症例に対する減圧ドレナージ目的である。PEGの手技としては、Pull 法、Push 法、Introducer 法の3つがある（図5）¹⁶⁾。その

表2 Direct法とPull法の比較

手技	Direct法 (N=68)	Pull法 (N=72)	p value
造設成功率	68(100%)	72(100%)	
造設時間	10.5±3.6分	9.6±2.3分	0.48
偶発症			
瘻孔感染	0	6(8.3%)	0.028
出血	2(2.9%)	0	0.23
腹膜炎	0	0	
造設後30日以内死亡	2(2.9%)	1(1.4%)	0.61

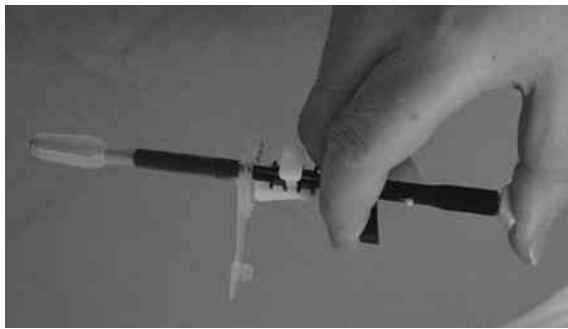
うち、世界で最も用いられている手技はPull法であり、Gaudererら¹⁷⁾が1980年に初めて報告した。その後、カテーテルを引き込む(pull)代わりにカテーテルを押し込んでいく(push)操作で原理的には同様の手技であるPush法が考案された。一方、Introducer法は、カテーテルを胃内腔に直接挿入する方法で内視鏡挿入が1回で済み、カテーテルが咽頭部を通過しないために口腔内細菌の汚染や咽頭食道癌の腹壁播種を避けることができ、瘻孔周囲の感染が少ない。しかし、初回時に挿入されるカテーテルは外径の細いバルーン型となり、目詰まりしやすいことやバルーン破損によるカテーテルの逸脱が起こりやすい。最近、この欠点を補うために井上らによりIntroducer変法(Direct法)という広径のバンパー型カテーテルを一次的に挿入する方法が開発された¹⁸⁾。これまでPull法を使用した安全で効率的なPEG施行法が報告されてきたが¹⁹⁾²⁰⁾、Pull法では瘻孔感染が多いことが最大の問題であった。当院におけるその対策過程でPEG施行前の鼻咽頭のMethicillin-resistant Staphylococcus aureus(MRSA)の検索および除菌が瘻孔感染の予防に有用であることを報告した²¹⁾。しかし、PEG施行前に全例、除菌を試みることは多大な時間と労力を要することが問題であった。そこで新しく開発されたIntroducer変法(Direct法)を使用したところMRSA保菌の有無にかかわらず、瘻孔感染を減らすことができた(表2)²²⁾。対象は当施設にて2005年10月から2006年9月までにPEGが予定された症例をDirect法(イディアルボタン、図6)とPull法のいずれかの方法に無作為に振り分けPEGを施行したところ、年齢、性別、適応、栄養状態に関して2群間に有意な差を認めなかった。両群の造設成功率は100%で、造設時間はDirect法群10.5分、Pull法群9.6分で有意差はなかった(p=0.48)。偶発症ではPull法では瘻孔感染を6例(8.3%)認めただものの、Direct法群では、1例も瘻孔感染を認め

なかった。問題点として、Direct法はPull法に比べて創部出血が増加する可能性が危惧されているのでその対処法として、小切開小拡張法を提案している²³⁾。

VIII 安全なPEG管理法(図7)

一嘔吐、リーク、下痢、交換一

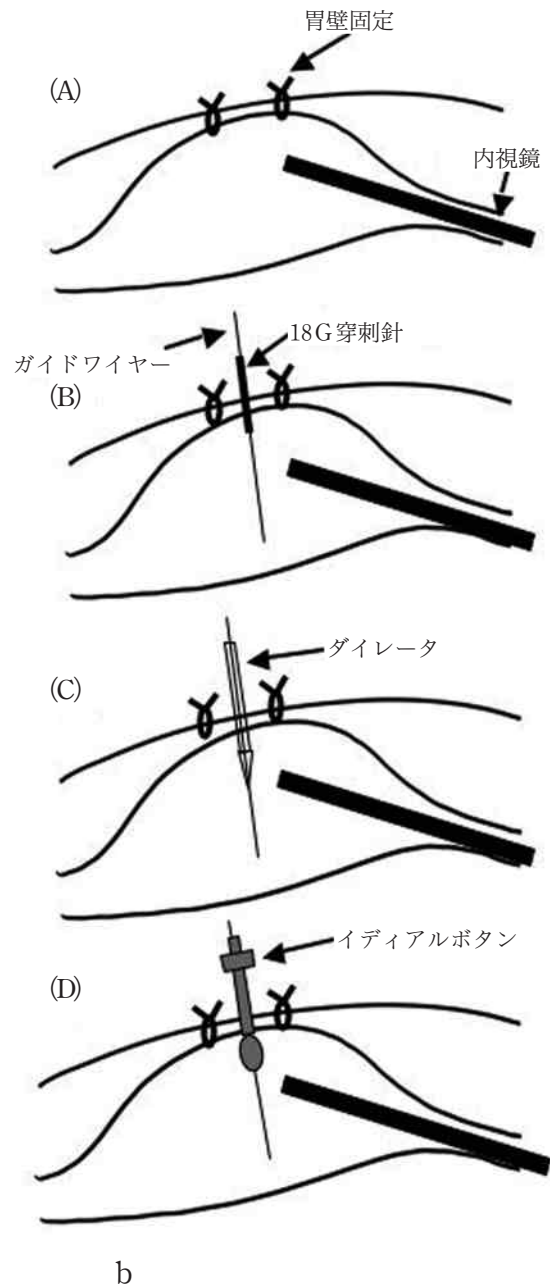
PEGの目的の一つに減圧があるが、当施設では、栄養剤投与後直後の脱気や余分な栄養剤の排液目的に栄養剤投与1時間後からカテーテルを開放、減圧している。カテーテルによる最小内径の違いを考慮し、内径が最も大きいチューブ型カテーテル(20Fr. ポンスキーチューブなど)を使用すると栄養剤の嘔吐やリーク症例には極めて有用な対処法と思われる²⁴⁾。また、長期の胃瘻栄養患者では、しばしば下痢が発現しその治療に難渋することがあり、半固形化栄養剤投与の有用性が報告された²⁵⁾。しかし、この方法は胃内での栄養剤の停滞による誤嚥性肺炎の症例を経験することがあり、普遍的な対処法とは言いがたいのが現状であった。当施設の経験では、下痢に対しては成分栄養剤(エレンタール)への変更がもっとも効果的な対処方法と考えて実施している。PEG施行例でのエレンタールの投与は従来の栄養剤と同様の方法で注入しても下痢を減少させ排便数をも減らす効果がある。また、排便に伴う便処置の回数を減らす副次的効果もあり介護者にとっても有用であることを経験している。PEGの管理に際して最も重大な問題がPEGの交換である。PEGの交換法にはこれまで種々の方法が提案されてきたが²⁶⁾⁻²⁸⁾、当施設からは在宅患者にも容易な方法としてPEGカテーテル内を通過する携帯型細径スコープを開発して確認する方法を報告した²⁹⁾。現在では年1回プロポフォールを使用した上部消化管内視鏡検査を施行し、通常の胃内観察の上での安全、確実な交換を実施している³⁰⁾。



a

図6 Direct法の実際

- a イディアルボタン (24Fr., オリンパス社製)
- b Direct法
 - (A) 胃壁固定具を使用して胃壁と腹壁を固定する。
 - (B) 内視鏡挿入下に腹壁を直接穿刺し、胃内にガイドワイヤーを挿入する。
 - (C) ダイレータを使用して拡張する。
 - (D) イディアルボタンを進展してガイドワイヤーに沿わせ、胃内に挿入留置する。



b

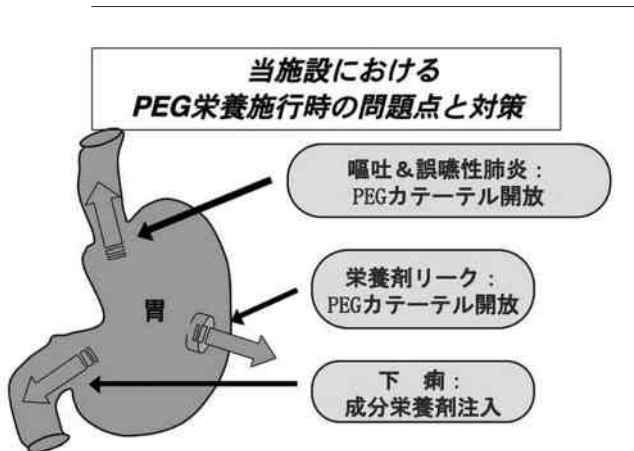


図7 当施設における PEG 栄養施行時の問題点と対策

IX PTEG の活用 (図8)³²⁾³³⁾

PEG が普及した現在、時に胃切除後症例や胸腔内に胃が存在する症例など PEG の施行が困難な症例に遭遇することも少なくない。大石ら³¹⁾は1998年、非破裂型バルーンカテーテルを含む経皮経食道胃管挿入術 (Percutaneous Trans-Esophageal Gastrostomy: PTEG) 用キットを開発し、比較的低侵襲な手技で新

たな経管栄養ルートの確保を可能にした。現在、このキットが保険適応外であることや使用できるカテーテルが最大外径18Fで長期間の使用が困難などの問題はあるが当施設では PEG 施行困難例には積極的に PTEG を施行しその有用性を報告してきた³²⁾。

X 濃厚栄養剤の功罪

最近では、蛋白質を多く含んだタンパクエネルギー

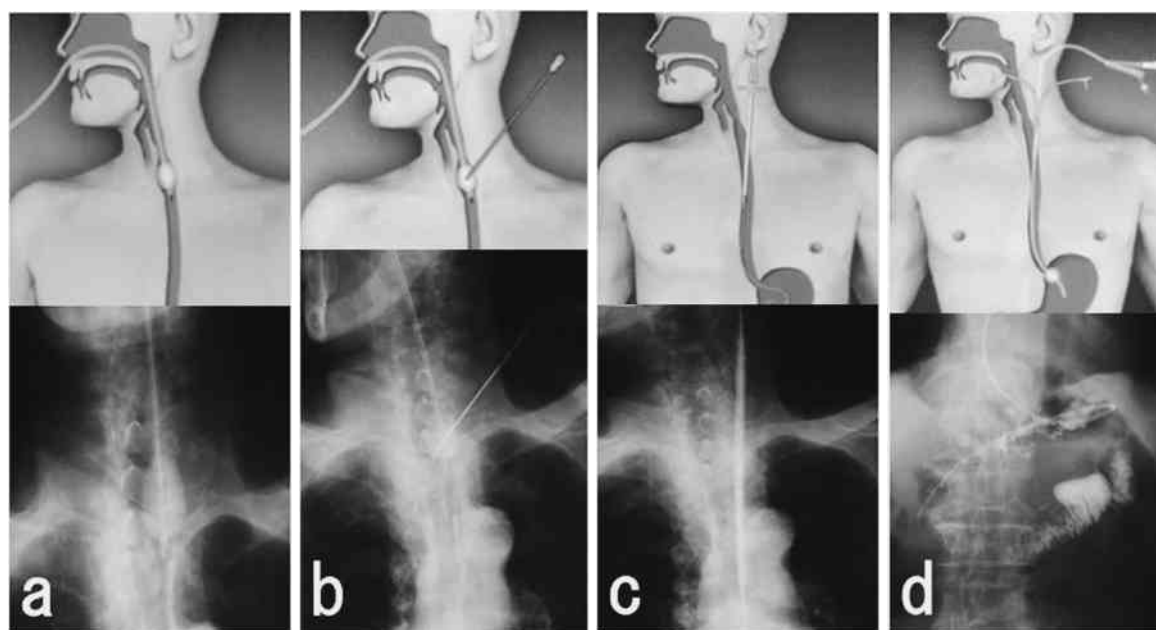


図8 経皮経食道胃管挿入術（Percutaneous Transesophageal Gastro Tubing：PTEG）の実際

- a 非破裂型バルーンカテーテルを食道内に挿入。
- b エコー下に非破裂型バルーンに穿刺してガイドワイヤーを食道内に挿入。
- c ガイドワイヤーに沿ってシースを食道に挿入。
- d 胃管を胃内に挿入，留置。

比率の高い濃厚栄養剤が開発使用されている。当施設では、PEG 施行栄養患者において、蛋白エネルギー比率20%以上の濃厚栄養剤の有用性を検証するため、12例に対して、これまでどおり通常の栄養剤（1日投与量1,200 kcal，濃度1.0 kcal/ml）を継続した6例（通常栄養剤群）と濃厚栄養剤に変更した6例（1日投与量1,200 kcal，濃度1.0 kcal/ml）（濃厚栄養剤群）について、その後の栄養状態の変化をプレアルブミン，トランスフェリンを2週間毎測定して比較検討した。濃厚栄養剤群の1例において下痢が頻回になり，濃厚栄養剤群全例でプレアルブミン，トランスフェリン値も投与開始前に比べて低値を示すようになったため，2カ月間で中止を余儀なくされた。その後，濃厚栄養剤群は以前の通常栄養剤に変更したところ，徐々にプ

レアルブミン，トランスフェリンの値も改善した。この検討は，濃厚栄養剤を投与される患者は通常栄養剤群に比べて栄養状態が悪い傾向にあることが多いが，それを改善するために投与された濃厚栄養剤がかえって栄養状態を悪化させることもあり，その安易な使用はさけるべきであることが示唆された³³⁾。

Ⅺ おわりに

日本では猛烈な勢いで人口の高齢化が進み，それとともに不顕性誤嚥が起りやすい人が増え，ますます高齢者の肺炎およびそれによる死亡率が高まることが予想される。今後，嚥下内視鏡検査とPEGを活用した高齢者の肺炎の予防は，消化器病医を中心に一般臨床家にとって大変重要な課題となると思われる。

文 献

- 1) 寺本信嗣：誤嚥による肺炎を防ぐ・治す．日本医師会誌 135：1287-1290，2006
- 2) Teramoto S, Fukuchi Y, Sasaki H, Sato K, Sekizawa K, Matsuse T, Japanese Study Group on Aspiration Pulmonary Disease：High incidence of aspiration pneumonia in community- and hospital-acquired pneumonia in hospitalized patients：a multicenter, prospective study in Japan. J Am Geriatr Soc 56：577-579，2008
- 3) 堀内 朗，中山佳子：経鼻的上部消化管内視鏡検査—オリンパス社製スコープによる検査．臨床消化器内科 19：273-276，2004
- 4) 堀内 朗，中山佳子：極細径（経鼻）ビデオスコープ．消化器内視鏡 17：800-803，2005

- 5) Horiuchi A, Nakayama Y: Unsedated ultrathin EGD by using a 5.2-mm-diameter videoscope: evaluation of acceptability and diagnostic accuracy. *Gastrointest Endosc* 64: 868-873, 2006
- 6) Horiuchi A, Nakayama Y, Hidaka N, Ichise Y, Kajiyama M, Tanaka N: Prospective comparison of sedated high-definition and unsedated ultrathin esophagogastroduodenoscopy in the same subjects: a pilot study. *Digestive Endoscopy* 21: 24-28, 2009
- 7) Langmore SE: 嚥下障害の内視鏡検査と治療. 藤島一郎 (監訳), 医歯薬出版, 東京, 2002
- 8) Sarkar M, Hennessy S, Yang YX: Proton-pump inhibitor use and the risk for community-acquired pneumonia. *Ann Intern Med* 149: 391-398, 2008
- 9) Eurich DT, Sadowski CA, Simpson SH, Marrie TJ, Majumdar SR: Recurrent community-acquired pneumonia in patients starting acid-suppressing drugs. *Am J Med* 123: 47-53, 2010
- 10) Arai T, Yasuda Y, Toshima S, Yoshimi N, Kashiki Y: ACE inhibitors and pneumonia in elderly people. *Lancet* 352: 1937-1938, 1998
- 11) Teramoto S: Novel preventive and therapeutic strategy for post-stroke pneumonia. *Expert Rev Neurother* 9: 1187-1200, 2009
- 12) Teramoto S, Yamamoto H, Yamaguchi Y, Hanaoka Y, Ishii M, Hibi S, Ouchi Y: ACE inhibitors prevent aspiration pneumonia in Asian, but not Caucasian, elderly patients with stroke. *Eur Respir J* 29: 218-219, 2007
- 13) Shinohara Y: Antiplatelet cilostazol is effective in the prevention of pneumonia in ischemic stroke patients in the chronic stage. *Cerebrovasc Dis* 22: 57-60, 2006
- 14) Teramoto S, Yamamoto H, Yamaguchi Y, Ishii M, Hibi S, Kume H, Ouchi Y: Antiplatelet cilostazol, an inhibitor of type III phosphodiesterase, improves swallowing function in patients with a history of stroke. *J Am Geriatr Soc* 56: 1153-1154, 2008
- 15) 上田 実: 咀嚼健康法. 中公新書, 中央公論社, 東京, 1998
- 16) 堀内 朗, 中山佳子, 梶山雅史: 内視鏡的胃瘻造設術 手技, 造設後の管理. *消化器内視鏡* 18: 733-736, 2006
- 17) Gauderer MW, Ponsky JL, Izant RJ Jr: Gastrostomy without laparotomy: a percutaneous endoscopic technique. *J Pediatr Surg* 15: 872-875, 1980
- 18) 井上信之, 長生幸司, 石原慎一, 中村充彦, 黒島俊夫, 吉原 渡: 新しい胃瘻造設“Direct法”と瘻孔感染. *在宅医療と内視鏡治療* 9: 79-83, 2005
- 19) Maetani I, Tada T, Ukita T, Inoue H, Sakai Y, Yoshikawa M: PEG with introducer or pull method: a prospective randomized comparison. *Gastrointest Endosc* 57: 837-841, 2003
- 20) Horiuchi A, Nakayama Y, Fujii H, Kajiyama M: Endoscopic holder-assisted percutaneous endoscopic gastrostomy placement: results of a prospective, randomized comparison study. *Gastrointest Endosc* 64: 627-631, 2006
- 21) Horiuchi A, Nakayama Y, Kajiyama M, Fujii H, Tanaka N: Nasopharyngeal decolonization of methicillin-resistant *Staphylococcus aureus* can reduce PEG peristomal wound infection. *Am J Gastroenterol* 101: 274-277, 2006
- 22) Horiuchi A, Nakayama Y, Tanaka N, Fujii H, Kajiyama M: Prospective randomized trial of direct method using a 24F bumper - button type device versus pull method for percutaneous endoscopic gastrostomy. *Endoscopy* 40: 722-726, 2008
- 23) Horiuchi A, Nakayama Y, Tanaka N: Twenty- or 24F-diameter dilation prevents severe bleeding associated with 27F-diameter dilation for direct percutaneous endoscopic gastrostomy tube placement. *Gastroenterol Insights* 2: e8-e11, 2010
- 24) Horiuchi A, Nakayama Y, Tanaka N: Transgastric diversion of transnasal long tube placement using a PEG site in a patient with bowel obstruction and massive ascites due to ovarian carcinoma. *Case Rep Gastroenterol* 2: 326-329, 2008
- 25) 蟹江治郎: 胃瘻 PEG 合併症の看護と固形化経腸栄養の実践—胃瘻のイロハからよく解る—. 日総研出版, 名古屋,

2004

- 26) Burke DT, El Shami A, Heinle E, Pina BD : Comparison of gastrostomy tube replacement verification using air insufflation versus gastrograffin. Arch Phys Med Rehabil 87 : 1530-1533, 2006
- 27) Suzuki Y, Urashima M, Yoshida H, Iwase T, Kura T, Imazato S, Kudo M, Ohta T, Mizuhara A, Tamamori Y, Muramatsu H, Nishiguchi Y, Nishiyama Y, Takahashi M, Nishiwaki S, Matsumoto M, Goshi S, Sakamoto S, Uchida N, Ijima M, Ogawa T, Shimazaki M, Takei S, Kimura C, Yamashita S, Endo T, Nakahori M, Itoh A, Kusakabe T, Ishizuka I, Iiri T, Fukasawa S, Arimoto Y, Kajitani N, Ishida K, Onishi K, Taira A, Kobayashi M, Itano Y, Kobuke T : The sky blue method as a screening test to detect misplacement of percutaneous endoscopic gastrostomy tube at exchange. Intern Med 48 : 2077-2081, 2009
- 28) Wu TS, Leech SJ, Rosenberg M, Huggins C, Papa L : Ultrasound can accurately guide gastrostomy tube replacement and confirm proper tube placement at the bedside. J Emerg Med 36 : 280-284, 2009
- 29) Horiuchi A, Nakayama Y : Bedside examination of the stomach through PEG catheters using a superthin, battery-powered endoscope. Am J Gastroenterol 102 : 219-220, 2007
- 30) Horiuchi A, Nakayama Y, Tanaka N, Ichise Y, Katsuyama Y, Ohmori S : Propofol sedation for endoscopic procedures in patients 90 years of age and older. Digestion 78 : 20-23, 2008
- 31) 大石英人, 村田 順, 亀岡信吾 : 経皮経食道胃管ドレナージ術穿刺用非破裂型バルーンカテーテルの開発とその将来性. 日外会誌 99 : 275, 1988
- 32) 堀内 朗, 中山佳子, 梶山雅史 : 経皮経食道胃管挿入術. 消化器内視鏡 17 : 1660-1664, 2005
- 33) 堀内 朗, 中山佳子, 梶山雅史 : タンパク栄養剤投与の注意点. PEG のトラブル A to Z, pp 128-129, PDN, 東京, 2009

(H 22. 3. 11 受稿)