

## 綜 説

## 悪性神経膠腫に対する治療戦略 —難治性がんの克服に向けて—

酒 井 圭 一

信州大学医学部脳神経外科学講座

### Treatment Strategy for Malignant Gliomas

Keiichi SAKAI

Department of Neurosurgery, Shinshu University School of Medicine

---

**Key words**: malignant glioma, functional neurosurgery, multimodality treatment

悪性神経膠腫, 機能的脳神経外科手術, 集学的治療

#### I はじめに

脳腫瘍は人口10万人当たり毎年10人程度発生すると推測されている。脳腫瘍には、脳実質内発生と脳実質外発生があり、脳実質内の代表的な腫瘍が神経膠腫(グリオーマ, 全原発性脳腫瘍の26%)である。悪性神経膠腫は原発性脳腫瘍において最も頻度の高い腫瘍の1つであり、診断と治療の医療技術が進歩しているにも関わらず、未だ十分な治療成績が得られていないのが現状である。神経膠腫は病理組織学的に4段階のグレードに分類され(World Health Organization: WHO分類), 悪性神経膠腫は悪性星細胞腫(WHO grade III)と膠芽腫(glioblastoma, WHO grade IV)に分類される。平均生存期間は悪性星細胞腫で2-3年, 膠芽腫で1年前後, また, 膠芽腫の5年生存率は7.2%である<sup>1)</sup>。膠芽腫は, 現在でもヒト悪性腫瘍の中で最も難治性の腫瘍の1つである<sup>2)</sup>。

神経膠腫は浸潤性格が強く, 原則として腫瘍の境界が存在しない。脳には機能局在があり, eloquent areaの摘出は不可能であり, 外科的腫瘍の摘出をより困難とさせる。また, 脳血液関門(blood brain barrier: BBB)が存在し, これを通過する薬剤が限られる。脂溶性ほどBBBを通過しやすいが, 通過後の組織内分布は水溶性のものほど移行しやすい。一方, 分子量が小さいほどBBBを通過しやすい。したがって, 通

常使用されている多くの抗がん剤は効果が期待できない。放射線治療は線量を増やすことで抗腫瘍効果は高まるが, 放射線による正常脳組織への障害が問題となり, 正常脳にある一定線量を超えた照射は避けなければならない。つまり, 神経膠腫は他臓器に発生する腫瘍と比べ, その生物学的特性である浸潤性と高い増殖性ととも, 脳の機能温存および血液脳関門の存在が外科的摘出, 放射線治療, 化学療法に対する治療抵抗性となり, 極めて治療に難渋する疾患であり, 他臓器腫瘍とは一線を画した治療戦略が必要とされている。本稿では, 悪性神経膠腫に対する最新の治療と我々の取り組んでいる治療戦略について概説する。

#### II 神経機能局在評価と神経放射線学的画像診断

悪性神経膠腫の治療戦略として, まず重要なのは, 神経機能局在評価を含めた詳細な画像診断である。近年の脳神経における解剖や疾患の画像診断の進歩には目覚ましいものがある。Magnetic resonance imaging (MRI) やcomputed tomography (CT) により, 腫瘍の局在や性状を把握し, 周囲正常構造物との位置関係も詳細に解析できるようになった。さらに, 3次元再構成することで, 腫瘍と脳神経, 頭蓋内血管や頭蓋骨との位置関係を3次元的に把握できるようになった<sup>3)</sup>。

MRIの拡散強調画像(diffusion tensor imaging: DTI)によるtractography(白質神経線維束抽出)を用いて, さまざまな機能を伝達する大脳皮質下線維の描出が可能となってきている。術前に, 皮質脊髄路(錐

---

 別刷請求先: 酒井 圭一 〒390-8621  
 松本市旭3-1-1 信州大学医学部脳神経外科学講座

体路)や視放線などの線維を画像上で可視化し、手術による機能障害を防ぐために術前戦略の手助けとなる(図1)。作成したデータを術中のナビゲーション用ソフトウェアへ転送し、ナビゲーションシステム上で腫瘍との関係性を評価し、手術計画立案や術中の位置関係把握に有効である<sup>4)</sup>。また、functional MRI (fMRI)によって、運動野や言語野といった脳の神経機能局在を同定し、神経機能を温存しつつ最大限の腫瘍摘出を目的とする手術において大変に有用な検査となっている。さらに、術中使用するニューロナビゲーションに、tractographyやfMRIの情報を融合し、神経機能の温存を図る機能的脳神経外科手術(functional neurosurgery)が注目され応用されてきている<sup>5)</sup>。

### III 神経機能温存と最大限の腫瘍摘出術

悪性神経膠腫の手術では、神経機能を温存しつつ、可能な限り腫瘍摘出することが求められる。腫瘍の摘出率が腫瘍の再発と予後に関係する重要な因子だからである<sup>6)</sup>。脳機能マッピングやニューロナビゲーションなどの手術支援法の進歩により、術後の神経脱落症状を最小限に抑えて最大限の腫瘍摘出を遂行することが可能となりつつあり、当科でもニューロナビゲーション、超音波装置、電気生理学的モニタリング、術中蛍光診断、覚醒下手術、術中CT、内視鏡などを使用して腫瘍摘出術を行っている。

悪性神経膠腫は浸潤性腫瘍で境界が不明瞭であり、腫瘍の位置や深部白質線維などの確認にニューロナビゲーションは有用である(図2)。さらに、術中ニューロナビゲーションにtractographyの情報を取り込み、錐体路近傍であっても安全に確実に迅速に摘出可能となった<sup>7)</sup>。ところで、開頭術での髄液流出によるブレインシフト(brain shift)や脳内減圧による術前画像とのずれの問題が生じるが、これに対する解決策として超音波装置とナビゲーションのリンクが考案された。超音波プローベをナビゲーションに用いることで、ブレインシフトの状態をモニタリングし、リアルタイムに把握することが可能となった<sup>8)</sup>。術前の画像と術中の画像をナビゲーション上で合成させて、どの程度ブレインシフトが起きているか、また腫瘍の大きさや距離などを確認することも可能である。また、手術中のブレインシフトにより、ナビゲーション自体の精度が低下することから、いわゆるfence post法を用いてブレインシフトを克服してきた<sup>9)</sup>。Fence post法とは、ブレインシフトが生じる前に(腫瘍摘出前に)、ナビ

ゲーションを利用して摘出箇所境界標(脳表の境界線と深部の深さ)として杭を置くことである。神経膠腫において通常は正常脳との区別が肉眼的には困難であり、摘出範囲を決めるうえでも有用である。

電気生理学的モニターとして、運動誘発電位(motor evoked potential: MEP)、感覚誘発電位(sensory evoked potential: SEP)、視覚誘発電位(visual evoked potential: VEP)などを行い、機能温存に努めながら摘出を行っている。MEPとは運動野を間接的または直接的に電気刺激し、得られる四肢の筋電図を術中にモニターする方法で、手術操作中にMEPの波形に変化があると、錐体路への影響を疑って手術操作を中断し、波形の回復を待ち手術を続行する。術後運動障害を防ぐうえで有用であり必要不可欠なモニターである<sup>10)</sup>。ナビゲーションを使用した手術が普及している中で、皮質下刺激マッピングも非常に重要である<sup>11)</sup>。Tractographyにより描出された皮質脊髄路のfiber trackingもブレインシフトなどの影響で確実ではない。そこで、術野で直接刺激を加えることで皮質脊髄路の白質線維に達するとMEPが記録される。術野近傍の皮質脊髄路の存在と機能を確認することができる。それゆえ、白質線維に近接すると判断した場合には、機能温存のためにそれ以上の摘出を中止せざるを得ない場合がある。

術中蛍光診断として、5アミノレブリン酸(5-amino-levulinic acid: 5-ALA)を用いて、安全かつ可及的広範な腫瘍摘出を行っている。5-ALAはヘムの前駆物質であり、術前に本薬剤を内服しておく、5-ALAの代謝産物であるプロトポルフィリンIX(PpIX)が腫瘍内に蓄積し、PpIXは青紫色の光を当てると赤色の発光を発するので、これを観察し、正常脳と区別し腫瘍の摘出を行う<sup>12)13)</sup>。本薬剤の保健適応外での使用のため信州大学倫理委員会の承認を得て行ってきた。言語野近傍の腫瘍摘出の際には覚醒下手術(awake surgery)を行い、言語野を同定し、機能温存を図りながら腫瘍の摘出を行う<sup>14)15)</sup>。覚醒下手術とは、手術中に患者を覚醒させて、神経症状の出現の有無を確認しながら手術を行う方法であり、麻酔科および手術部との連携が不可欠である(図3)。また、必要であれば、手術室に設置されているCT装置を用いて、腫瘍摘出範囲の確認をすることができる。近年、手術室にMRI装置を設置している施設が増えてきており、より詳細に確実に評価できるようになってきている。

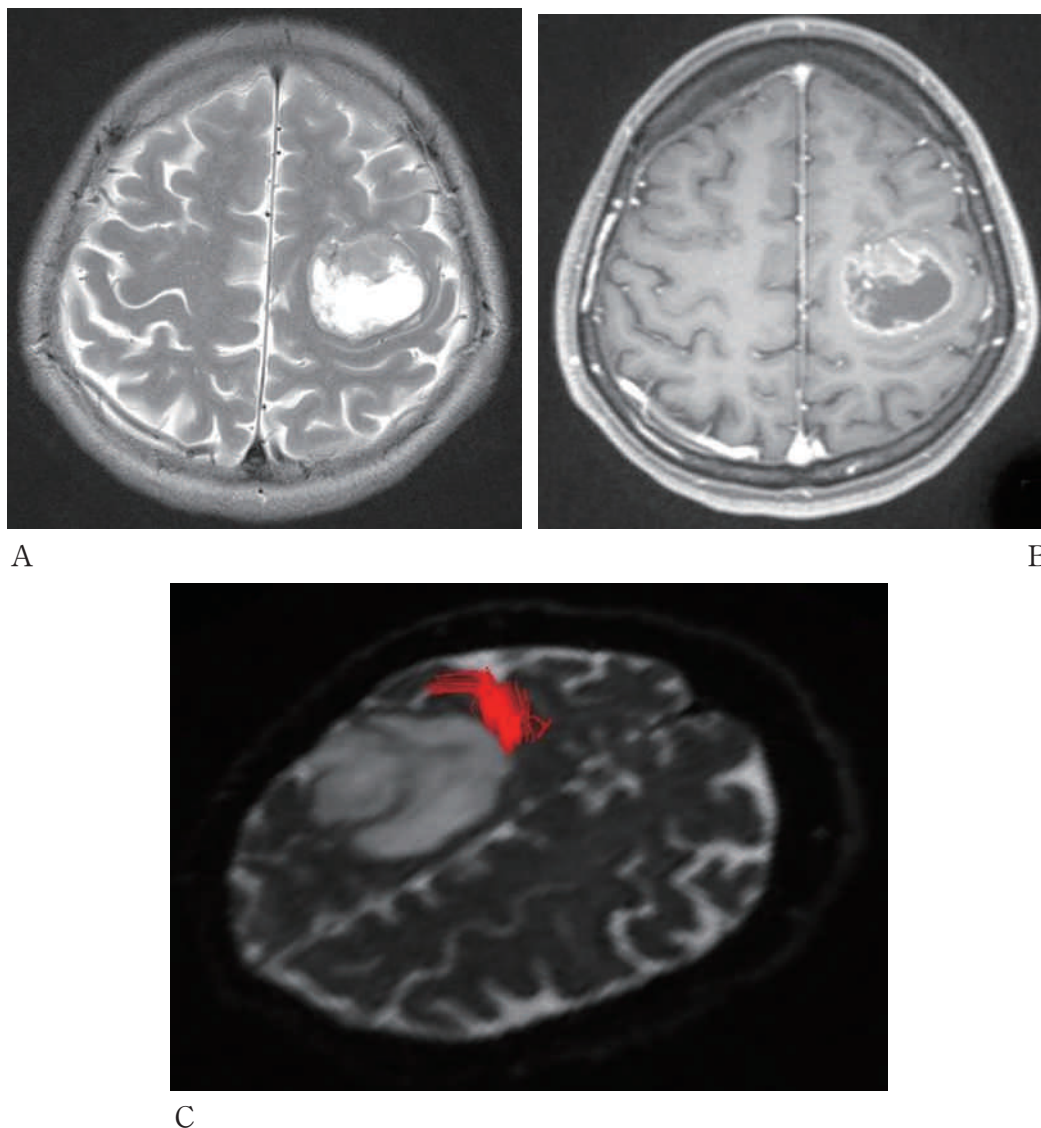


図1 術前 MRI 画像，進行する右片麻痺で発症した症例

- A：MRI T2強調画像。左前頭葉に主座をおく神経膠腫。腫瘍は運動野および前運動野に存在。腫瘍は比較的境界明瞭で，周囲に浮腫性変化が乏しい。
- B：MRI T1強調ガドリニウム造影。リング状に造影される腫瘍。
- C：皮質脊髄路 tractography。皮質脊髄路を腫瘍に近接および腫瘍内に認める。術中の電気生理学的モニタリングおよびナビゲーションにおいて腫瘍内に皮質脊髄路を認め，腫瘍の全摘出を断念して腫瘍摘出術を終了した。診断は悪性神経膠腫。術後，症状は改善し，放射線治療および化学療法を施行した。

#### IV 個別化治療としての遺伝子解析

神経膠腫の発生や悪性化にはさまざまな遺伝子が多段階的に関与していることが認識され，遺伝子変異には多様性がある。良性神経膠腫（low grade glioma, WHO grade II）は，TP53遺伝子異常と platelet-derived growth factor (PDGF), PDGF receptor (PDGFR) 遺伝子の過剰発現を認める。退形成性神経膠腫（WHO grade III）は，p16遺伝子異常と cyclin-

dependent kinase (CDK) 4, murine double minute (MDM) 2 遺伝子の過剰発現などを認める。膠芽腫 (glioblastoma) への悪性化には phosphatase and tensin homolog deleted from chromosome 10 (PTEN) の欠失を伴う。このような low grade glioma から悪性神経膠腫への進展をする secondary glioblastoma に対して，発症時より膠芽腫と診断される primary glioblastoma では，p16遺伝子異常，PTEN 欠失，CDK4および MDM2遺伝子の過剰発現の他に epidermal growth

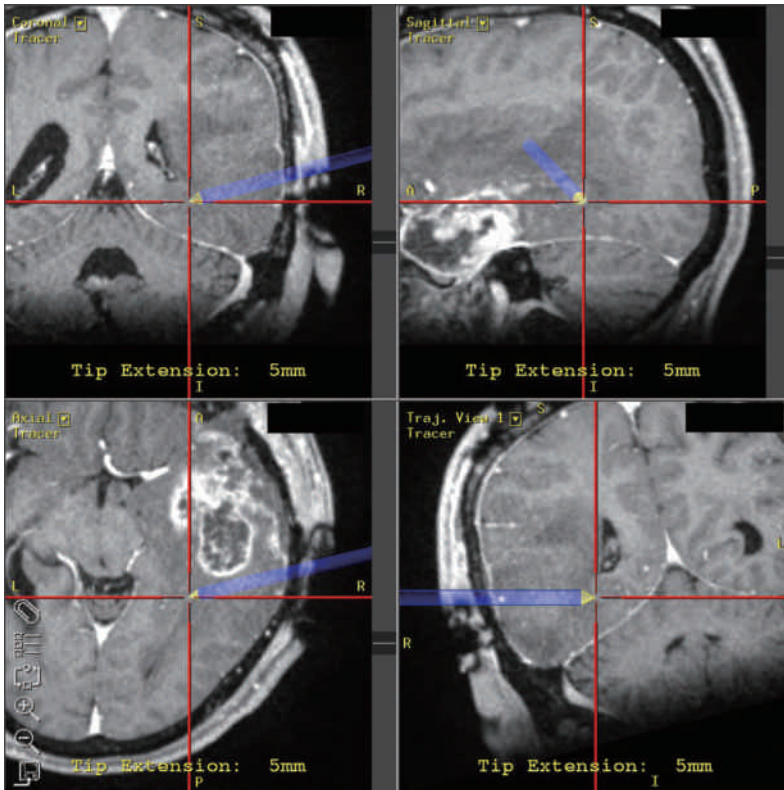
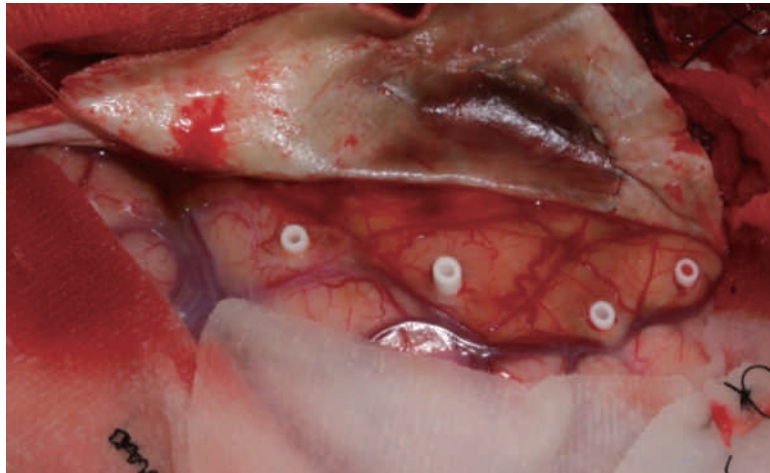


図2 術中ナビゲーションを利用した手術症例

A：術中ナビゲーションのモニター画像。腫瘍摘出前に、ナビゲーションガイド下に腫瘍摘出範囲を決定している。青線は進入方向を示し、△黄印先端（縦横の赤線の交点）はその先端を示す。

B：fence post 法。摘出範囲に対して、ナビゲーションガイド下に脳表から fence post としてドレナージチップを挿入し、留置する。通常、神経膠腫は境界不明瞭であり、腫瘍摘出範囲の脳表および深部の境界標となる。

A



B

factor receptor (EGFR) の増幅が特徴的な異常である。われわれも神経膠腫に対する診断と治療を目的とした遺伝子解析と研究をしてきているが<sup>16)–23)</sup>、多くの研究成果が診断と治療の有用な情報となっている。現在、遺伝子プロファイルに基づき、これらの治療の有効性に差が認められることが報告され、遺伝子解析に基づく補助療法を行うことが重要であり、遺伝子解析の重要性が明らかとなっている<sup>24)25)</sup>。

#### A O<sup>6</sup>-methylguanine-DNA methyltransferase (MGMT)

癌細胞における DNA 修復能は DNA 障害をもたらす抗癌剤に対する耐性を規定する因子と考えられる。これまでに様々ながん細胞の抗がん剤に対する感受性、治療抵抗性に関係する遺伝子が同定されてきている。最近注目されているのが O<sup>6</sup>-methylguanine-DNA methyltransferase (MGMT) による DNA 修復機構である。悪性神経膠腫治療の1つのトピックとして、テモゾロミド (temozolomide: TMZ) という新しい治療薬がある。腫瘍細胞での MGMT プロモーターメチレーションの存在する腫瘍では TMZ 併用放射線

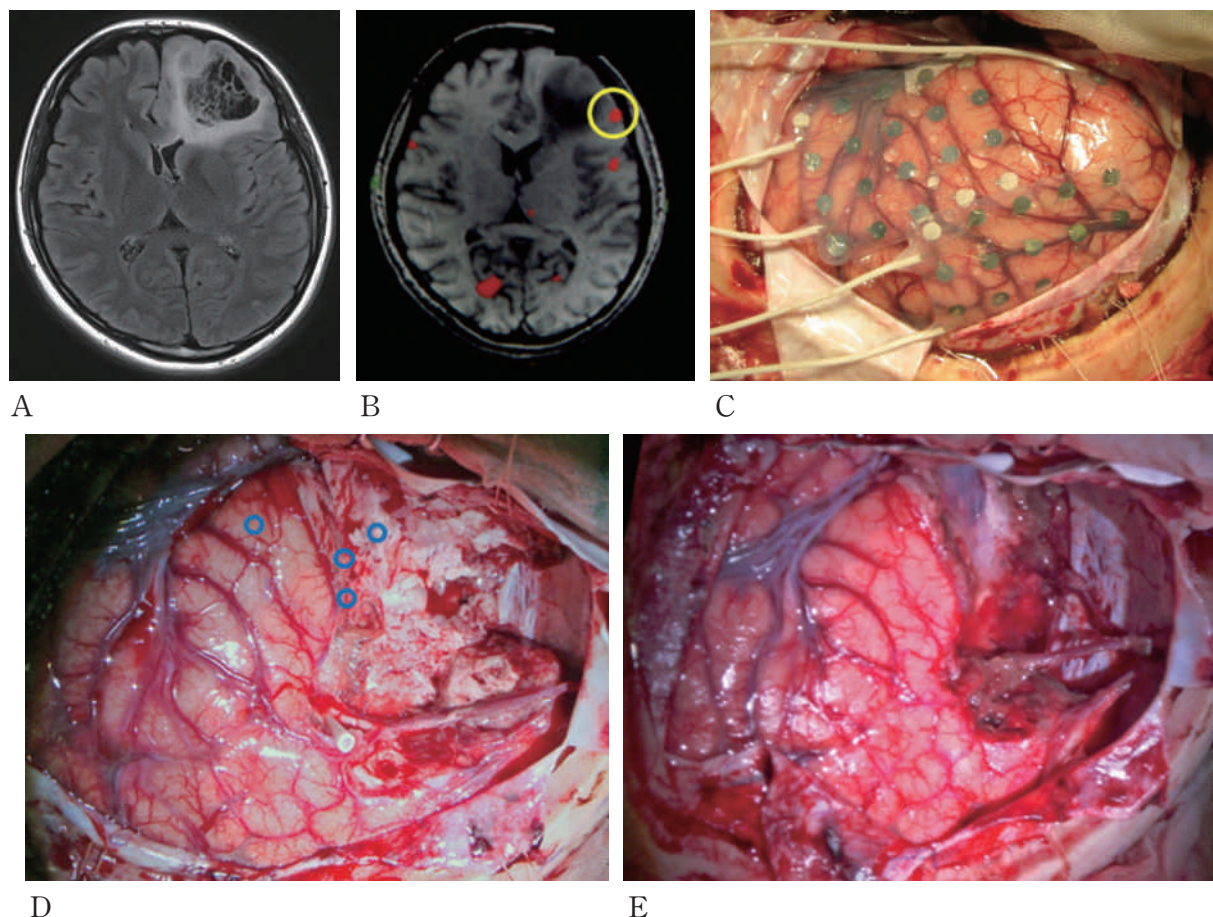


図3 覚醒下手術を用いた腫瘍摘出手術症例

- A：MRI FLAIR 画像。左前頭葉に神経膠腫を認める。  
 B：functional MRI。下前頭回に言語課題における活動を認める（○印）。  
 C：硬膜下電極設置。初回手術で硬膜下電極を留置し、術後、言語機能を評価しマッピングを行った。  
 D：覚醒下手術による脳表機能マッピング。腫瘍摘出術時、○印部で皮質電気刺激により発語停止を認めた。  
 E：術中腫瘍摘出後写真。言語機能温存のため電気刺激により発語停止した部位を残して腫瘍を摘出した。術後、言語機能障害を認めなかった。

療法が奏功することが報告されている。つまり、腫瘍細胞中のMGMTの発現が高い場合にTMZの治療効果が弱まるのである<sup>24)</sup>。当科では臨床検査部と共同で、MGMTの発現を免疫組織学的アプローチにより診断・治療法の確立と予後予測の研究を進めている。

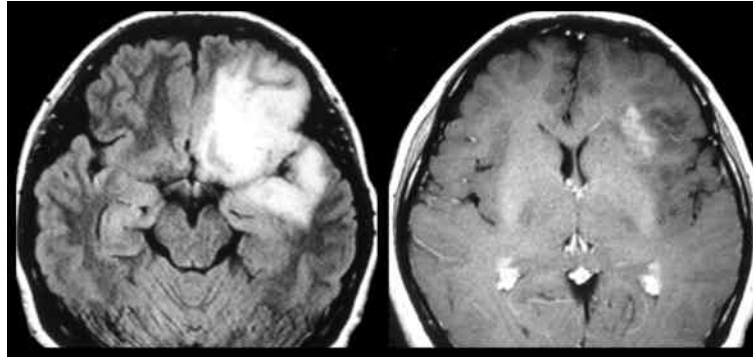
#### B Loss of heterozygosity (ヘテロ接合性の消失；LOH)

LOHとは通常一対ある染色体のある領域のうち片方のアレルが消失した状態で、p53などのがん抑制遺伝子の不活化の原因として重要である。この遺伝子異常は悪性神経膠腫の発生にも重要な意味を持つ<sup>26)27)</sup>。われわれは臨床検査部との共同臨床研究でLOHの解析を行い、悪性神経膠腫で10番染色体短腕にLOHが存在する場合には生命予後不良であることを確認した<sup>28)</sup>。

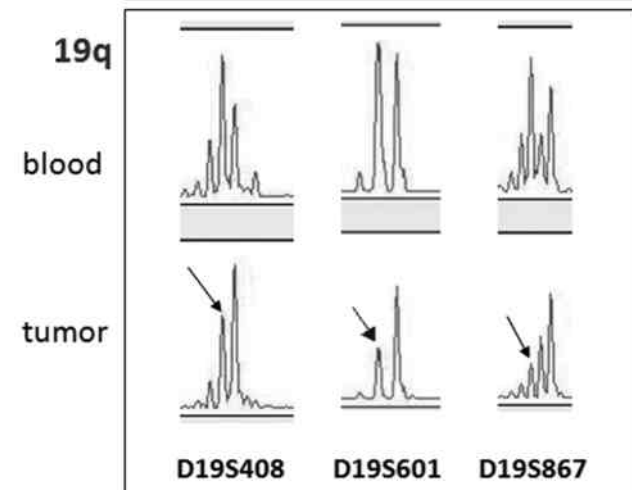
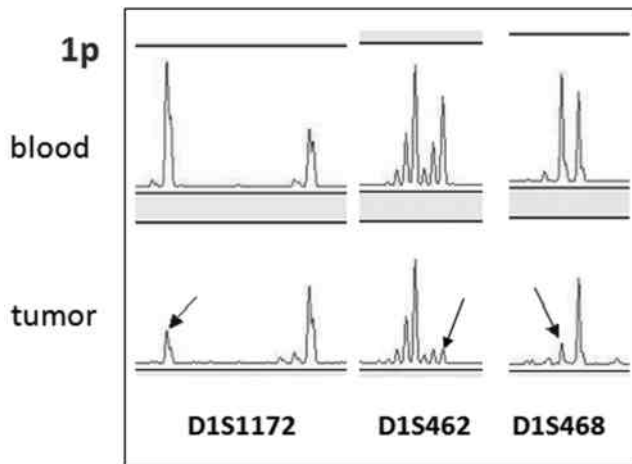
また、1番染色体短腕と19番染色体長腕にLOHがあると、化学療法が効きやすく長期生存できる可能性が高いことも確認できた(図4)。他施設からの報告も同様であった<sup>29)</sup>。MGMTおよびLOHの研究結果が今後の臨床へのフィードバックとして期待される。個々の患者における遺伝的特性に応じた個別化治療(テーラーメイド治療)の発展が個々の治療戦略として決められていくことであろう。

#### C Isocitrate dehydrogenase (IDH)

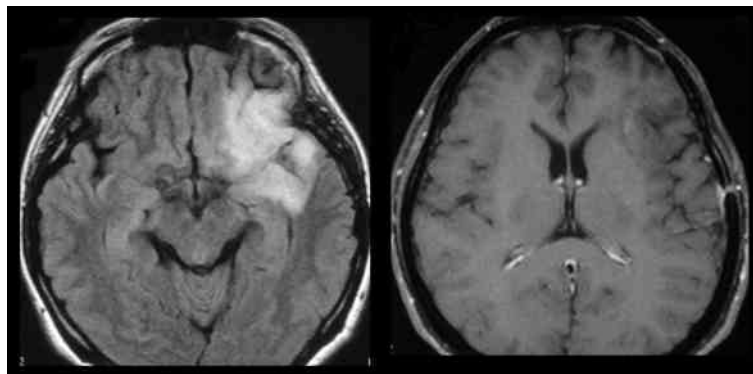
Yanら<sup>30)</sup>は、isocitrate dehydrogenase (IDH)という酵素に関連するIDH1およびIDH2遺伝子が多くの神経膠腫で変異を生じていたと報告した。興味深いことに、IDH変異のある退形成性細胞腫群の生存期間中央値65カ月に対し、IDH変異のない群では20カ



A



B



C

図4 LOH 検査と化学療法前後の MRI 画像

A：治療前 MRI 画像。FLAIR 画像（左）および T1 強調ガドリニウム造影（右）。左前頭葉および側頭葉、島回に神経膠腫を認める。

B：LOH 検査。開頭生検術施行。第 1 染色体短腕（1p）および第 19 染色体長腕（19q）に LOH を認める（矢印で示す）。上段；blood：コントロール，下段；tumor：腫瘍組織

C：治療経過中 MRI 画像。FLAIR 画像（左）および T1 強調ガドリニウム造影（右）。化学療法（procarbazine, ACNU, vincristine）により腫瘍の縮小を認めた。

月と大きな差があった。IDH 遺伝子変異のある退形成性細胞腫の予後はよいという結果であり、予後予測因子として注目すべき結果である。現在の悪性脳腫瘍におけるトピックスの1つであるが、今後のさらなる研究成果が望まれている。

## V 悪性神経膠腫に対する集学的治療

悪性神経膠腫は脳実質内に浸潤性の発育を示すため、脳機能温存をはかるためには浸潤性の腫瘍を全摘出することはできない。しかし、摘出量が多いほど生存期間は延長する。腫瘍摘出後の補助療法は、残存腫瘍を集学的治療にて減少させ、究極的には腫瘍細胞を根絶させることを目的としている。標準治療として、手術には限界があるため、放射線治療（原則的には局所照射50～60 Gy）および化学療法を併用する。正常脳組織の耐容線量上限である60 Gyでは通常腫瘍を制御することはできない。術前の放射線治療あるいは化学療法の有効性は証明されていない。膠芽腫は最も悪性度の高い脳腫瘍であるが、現在の標準治療は、腫瘍の可及的多量摘出に続いて、放射線治療（局所60 Gy/2 Gy/6 weeks）と同時に TMZ 75 mg/m<sup>2</sup>を連日経口投与し、照射終了後も4週間ごとに同剤を5日間（150～200 mg/m<sup>2</sup>）投与する。

### A 放射線治療

手術後の放射線療法で有意に予後が改善することは複数のランダム化比較試験で証明されている<sup>31)32)</sup>。支持療法のみでは平均予後は6カ月以内であるが、術後照射を行うことによって10カ月以上に延長する。一方、化学療法への感受性も低いが、若干の予後への寄与が複数のメタアナリシスで証明されている<sup>33)</sup>。すなわち、術後に放射線療法と化学療法を行うことが標準治療として推奨されている。治療計画は、最近では、臨床上の再発様式や、再発・残存腫瘍に関する病理組織学的検討結果も踏まえ、局所に対して照射するのが一般的である。悪性神経膠腫の標準的放射線治療として、光子線（X線もしくはγ線）による1日1回、1回線量2 Gy、総線量60 Gyの分割照射を、MRI T2強調画像での高信号域、もしくはCTでの低吸収域を照射野とする局所照射が妥当とされている。

しかし、悪性神経膠腫に対する放射線療法は、これまでさまざまな治療法が試みられてきたが、現在もなお満足な治療成績が得られていない。最近の放射線治療の進歩を象徴する治療方法による臨床研究が進んでいる。強度変調放射線療法（IMRT；intensity modulated

radiation therapy）とは、照射するビームが不均一な強度を持つ照射方法であり、これにより照射野の形状を変えながら、照射を行う周囲正常組織への線量を大きく減少させつつ、標的に対して高線量を照射することができるようになった<sup>34)</sup>。悪性神経膠腫は1回線量に依存性を示す可能性があり、IMRTは悪性神経膠腫に対する理想的な治療方法になりうると期待される。粒子線（主として陽子線と炭素線）を用いた粒子線治療（particle radiation therapy）も非常に尖鋭な線量分布が得られ、究極の定位的照射法ともいわれているが、今後の動向が気になるところである<sup>35)36)</sup>。一方、硼素中性子捕捉療法（BNCT；boron neutron capture therapy）は、原理上腫瘍に対する細胞選択照射が可能な唯一の放射線治療である<sup>37)</sup>。BNCTは、腫瘍細胞に取り込まれた硼素<sup>10</sup>Bと中性子との核反応により発生する強力な粒子線（アルファ線、<sup>7</sup>Li粒子）によって治療を行う<sup>38)</sup>。1回（1日）の照射で正常細胞にあまりダメージをあたえないで腫瘍細胞だけを選択的に破壊する治療法で、現在、脳腫瘍、特に悪性神経膠腫や皮膚悪性黒色腫に対して臨床研究中である。こうした新しい放射線治療にはいずれも課題があるが、今後の研究によりその治療効果が明らかになっていくものと思われる。

### B 化学療法

悪性神経膠腫に対する化学療法は、1970年代にBBBを通過しやすいアルキル化剤であるニトロソウレア系薬剤が開発され、ニムスチン（ACNU）、ラニムスチン（MCNU）などのニトロソウレア系薬剤を中心に行われてきた。そして、近年の悪性神経膠腫に対する化学療法として、経口吸収性にすぐれた第2世代のアルキル化剤である TMZ が全世界の標準初期治療となりつつある。TMZは悪性神経膠腫治療において、放射線治療との併用にて初めて放射線治療単独群より優れた効果を示した薬剤である<sup>2)</sup>。本剤はイミダゾテトラジン系のアルキル化剤であり、抗腫瘍作用は主にグアニンのO<sup>6</sup>位のメチル化に帰せられる。分子量は194と小さいためBBBの通過性もよく、内服4時間後に血液中の薬物濃度はおよそ40%に達するとされている。1990年代後半から2000年にかけて、再発退形成性星細胞腫や膠芽腫を対象としたphase II studyの結果でTMZの有効性が報告された。2005年、Stuppら<sup>2)</sup>により、European Organisation for Research and Treatment of Cancer（EORTC）とNational Cancer Institute of Canadaの多施設共同臨床試験の結果に

において、初発膠芽腫を対象とした TMZ と放射線併用療法 phase III study の臨床成績が発表された。放射線治療+TMZ 併用群と放射線治療単独群の中央値はそれぞれ14.6カ月、12.1カ月に、生存期間に有意な差が認められた。わずかではあるが初発膠芽腫に対する TMZ と放射線併用療法の有効性が示された。また、治療に支障をきたす重篤な副作用は少なく、使用しやすい点も評価される。本邦でも再発退形成性星細胞腫を対象とした phase II study が行われ、2006年9月に悪性神経膠腫に対する治療薬として認可を受けた。当面の間、本邦においても TMZ が悪性神経膠腫に対する化学療法の中核となるであろう。しかし、ほとんどの症例が再発ないし再増大をきたし、有効な治療法の開発が熱望されている。

ニトロソウレア系薬剤とアルキル化剤は、DNA 塩基のグアニンの O<sup>6</sup>部位を標的に、それぞれアルキル基とメチル基を付加し、DNA の二重鎖間に架橋を形成することにより抗腫瘍効果を発揮する。MGMT は単独で O<sup>6</sup>部位を修復し DNA を復するとともに自らは不活化される。いわゆる自殺酵素である。このような作用から、MGMT 活性が高ければ、ニトロソウレア系薬剤やアルキル化剤への耐性が生じると考えられる。TMZ の効果は腫瘍細胞内の MGMT により阻害され、MGMT の発現がない群の median survival は 21.7カ月であるが、MGMT 発現群は12.7カ月と差が認められた<sup>24)</sup>。現在、MGMT の評価は重要視され、必須のものと考えられている。MGMT による薬剤耐性を克服する手段として、MGMT を抑制、枯渇化させることで感受性を高めることが試行されている。Natsume ら<sup>39)</sup>は、glioma 培養細胞を用いた実験で、インターフェロン- $\beta$  (IFN- $\beta$ ) が MGMT の発現を抑え、TMZ の抗腫瘍効果を増強することを報告した。そして、本邦では IFN- $\beta$ +TMZ for glioma in combination with radiotherapy (INTEGRA study) として臨床試験が進行している。また、当科では再発悪性神経膠腫に対して、IFN- $\beta$ +TMZ 併用療法を行い、progression free survival および overall survival ともに延長し有効であることを報告してきた<sup>40)</sup>。MGMT 阻害剤との併用<sup>41)</sup>や分子標的治療薬との併用<sup>42)</sup>など、TMZ を中心にしたさまざまな治療が行われており、今後の結果が待たれる。

### C 分子標的治療

悪性神経膠腫の分子生物学的異常の解明から、腫瘍の分子病態異常に応じた個別化分子標的療法の選択が

研究の方向になってきている。がん治療における分子標的治療薬とは、がん細胞に発現した特定の生体分子に作用し、その機能を阻害する薬剤のことである。悪性神経膠腫に対する分子標的治療には、分子標的薬剤(抗血管新生阻害薬など)、免疫療法、遺伝子療法、などが含まれる。

分子標的治療薬は標的阻害に基づくがん細胞の増殖抑制やアポトーシス誘導が主作用であり、がん治療薬を考える上で重要な戦略となってきている。個々の神経膠腫は遺伝的多様性を有するが、共通の異常がしばしば認められている。そして、悪性神経膠腫に対する多くの分子標的治療の臨床試験が進行している。EGFR のキナーゼ阻害剤であるゲフィチニブ (Gefitinib) とエルロチニブ (Erlotinib)、VEGF のキナーゼ阻害薬であるバタラニブ (Vatalanib, PTK787/ZK222584)、多標的阻害薬であるバンデタニブ (Vandetanib, EGFR/VEGFR-2阻害薬)、VEGF に対する中和抗体のベバシズマブ (Bevacizumab) など、多くの標的薬が試みられているが、ほとんどの分子標的薬は単剤では治療効果に限界があることが示され、単一標的薬の併用あるいは多標的阻害薬による研究や、分子標的薬と化学療法、放射線療法との組み合わせの臨床研究が試みられている。近年、Bevacizumab とイリノテカン(植物アルカロイド)との併用療法の報告が多くあり<sup>43)44)</sup>、Vredenburgh ら<sup>45)</sup>によると再発膠芽腫35人に対して6カ月間 progression free survival 46%、partial response 以上の反応が57%という結果であり、今後の更なる臨床試験が期待される。Gefitinib/erlotinib あるいは Imatinib と TMZ+放射線治療との併用療法が臨床試験として行われている<sup>45)~48)</sup>。Vandetanib (EGFR/VEGFR-2阻害薬) あるいは Bevacizumab と TMZ+放射線療法の併用<sup>49)</sup>も臨床試験として進行している。

ところで、悪性神経膠腫に対する樹状細胞療法やペプチド療法などの有用性が報告され、免疫療法に対する新たな期待が寄せられている<sup>50)</sup>。腫瘍免疫応答で中心的役割を果たすのは樹状細胞である。非特異的に破壊された腫瘍細胞から放出された腫瘍抗原を未熟樹状細胞が取り込み、局所リンパ節に遊走して T 細胞に提示することにより、抗原特異的な免疫応答を引き起こしている。活性化され樹状細胞は抗原特異的に細胞障害性 T 細胞を刺激増殖させ、リンパ節から腫瘍局所に移動する。腫瘍局所において、腫瘍細胞上の MHC クラス I 分子に提示されている腫瘍抗原ペプチドを認



識し、活性化され腫瘍細胞を傷害する。現在、当院輸血部・先端細胞治療センターの樹状細胞療法により再発悪性神経膠腫に対する臨床研究が開始された。標準治療とされる抗がん剤治療がやり尽くされて、もう治療法がないとされた患者に、その効果は今後の評価になるが、将来、悪性神経膠腫に対する集学的治療の重要な地位を占め、治療成績に結び付くことを期待したい。

悪性神経膠腫に対する化学療法は、ニトロソウレア系薬剤から TMZ と変遷し、MGMT における薬剤耐性の克服、TMZ+ $\alpha$ 、分子標的薬へと移りつつある。悪性神経膠腫の治療は既存の抗がん剤などによる現在の治療戦略では克服は極めて困難と考えられ、免疫療法や分子標的治療などの治療法の発展が悪性神経膠腫に対して治療の進歩をもたらすことを熱望する。

## VI おわりに

悪性神経膠腫はさまざまな遺伝子異常の結果の発生であり、その個体における個性である。そして、いずれは腫瘍死が免れない疾患（がん）である。しかし、症状、治療、経過、終末期のいずれをとっても他のが

ん種とは異なるものである。治療に当たる医療側はこうした宿命と状況を念頭に置いて責任をもって対応する必要がある。近年の医療機器の開発が画像診断、手術支援システムを進歩させ、また、ゲノム医学の発展が分子生物学的異常の解明から治療法の開発を目指す研究を進歩させ、悪性神経膠腫の治療にわずかではあるが将来に光明を見出しつつ、小さな変化ながらも過去にはない大きな変動があることを、悪性神経膠腫の治療に携わっている医師にとってだれもが実感していることである。悪性神経膠腫の治療戦略がさらに発展し、治療成績の向上と患者への恩恵となることを期待したい。

## 謝 辞

神経放射線学的診断において放射線科金子智喜先生に、LOH 検査および MGMT 発現検査において臨床検査部佐野健司先生に、樹状細胞療法に関して輸血部・先端細胞治療センター下平滋隆先生に深く感謝申し上げます。また、悪性神経膠腫の診断と治療にあたり関連各科および各部署に深く感謝申し上げます。

## 文 献

- 1) Committee of Brain Tumor Registry of Japan : Report of brain tumor registry of Japan. Neurol Med Chir (Tokyo) 43 Suppl, 2003
- 2) Stupp R, Mason WP, van den Bent MJ, Weller M, Fisher B, Taphoorn MJ, Belanger K, Brandes AA, Marosi C, Bogdahn U, Curshmann J, Janzer RC, Ludwin SK, Gorlia T, Allgeier A, Lacombe D, Cairncross JG, Eisenhauer E, Mirimanoff RO ; European Organisation for Research and Treatment of Cancer Brain Tumor and Radiotherapy Groups ; National Cancer Institute of Canada Clinical Trials Groups : Radiotherapy plus concomitant and adjuvant temozolomide for glioblastoma. N Engl J Med 352 : 987-996, 2005
- 3) Hori M, Mori H, Aoki S, Abe O, Masumoto T, Kunimatsu S, Ohtomo K, Kabasawa H, Shiraga N, Araki T : Three-dimensional susceptibility-weighted imaging at 3 T using various image analysis methods in the estimation of grading intracranial gliomas. Magn Reson Imaging 28 : 594-598, 2010
- 4) Kleiser R, Staempfli P, Valavanis A, Boesiger P, Kollias S : Impact of fMRI-guided advanced DTI fiber tracking techniques on their clinical applications in patients with brain tumors. Neuroradiology 52 : 37-46, 2010
- 5) Gasco J, Tummala S, Mahajan NM, Weinberg JS, Prabhu SS : Simultaneous use of functional tractography, neuronavigation-integrated subcortical white matter stimulation and intraoperative magnetic resonance imaging in glioma surgery : technical note. Stereotact Funct Neurosurg 87 : 395-398, 2009
- 6) Lacroix M, Abi-Said D, Fourny DR, Gokaslan ZL, Shi W, DeMonte F, Lang FF, Mccutcheon IE, Hassenbusch SJ, Holland E, Hess K, Michael C, Miller D, Sawaya R : A multivariate analysis of 416 patients with glioblastoma multiforme : prognosis, extent of resection, and survival. J Neurosurg 95 : 190-198, 2001
- 7) Nimsy C, Ganslandt O, Fahlbusch R : Implementation of fiber tract navigation. Neurosurgery 58 : 292-303, 2006
- 8) Rygh OM, Selbekk T, Torp SH, Lydersen S, Hernes TA, Unsgaard G : Comparison of navigated 3D ultrasound findings with histopathology in subsequent phases of glioblastoma resection. Acta Neurochir (Wien) 150 : 1033-

1041, 2008

- 9) Yoshikawa K, Kajiwara K, Morioka J, Fujii M, Tanaka N, Fujisawa H, Kato S, Nomura And S, Suzuki M: Improvement of functional outcome after radical surgery in glioblastoma patients: the efficacy of a navigation-guided fence-post procedure and neurophysiological monitoring. *J Neurooncol* 78: 91-97, 2005
- 10) 後藤哲哉, 児玉邦彦, 酒井圭一, 田中雄一郎, 本郷一博: 術中電気生理学的モニタリング: 機能温存を目指す脳神経外科手術. *長野県医学会雑誌* 38: 57, 2008
- 11) 藤木 稔: 術中運動誘発電位モニタリング. *No Shinkei Geka* 36: 199-204, 2008
- 12) Kaneko S: Intraoperative photodynamic diagnosis of human glioma using ALA induced protoporphyrin IX. *No Shinkei Geka* 29: 1019-1031, 2001
- 13) Stummer W, Pichlmeier U, Meinel T, Wiestler OD, Zanella F, Reulen HJ; ALA-Glioma Study Group: Fluorescence-guided surgery with 5-aminolevulinic acid for resection of malignant glioma: a randomised controlled multicentre phase III trial. *Lancet Oncol* 7: 392-401, 2006
- 14) De Benedictis A, Moritz-Gasser S, Duffau H: Awake mapping optimizes the extent of resection for low-grade gliomas in eloquent areas. *Neurosurgery* 66: 1074-1084, 2010
- 15) Haglund MM, Berger MS, Shamseldin M, Lettich E, Ojemann GA: Cortical localization of temporal lobe language sites in patients with gliomas. *Neurosurgery* 34: 567-576, 1994
- 16) Rutka JT, Ivanchuk S, Mondal S, Taylor M, Sakai K, Dirks PB, Jun P, Jung S, Becker LE, Ackerley C: Co-expression of nestin and vimentin intermediate filaments in invasive human astrocytoma cells. *Int J Dev Neurosci* 17: 503-515, 1999
- 17) Tsugu A, Sakai K, Dirks PB, Jung S, Weksberg R, Fei Y-L, Mondal S, Ivanchuk S, Rutka JT: Expression of p57KIP2 potentially blocks the growth of human astrocytomas and induces cell senescence. *Am J Pathol* 157: 919-932, 2000
- 18) Sakai K, Kurimoto M, Tsugu A, Hubbard SL, Trimble WS, Rutka JT: Expression of Nedd5, a mammalian septin in human brain tumors. *J Neurooncol* 57: 169-177, 2002
- 19) Kim DS, Hubbard SL, Peraud A, Sahlia B, Sakai K, Rutka JT: Analysis of mammalian septin expression in human malignant brain tumors. *Neoplasia* 6: 168-178, 2004
- 20) Sakai K, Peraud A, Mainprize T, Nakayama J, Tsugu A, Hongo K, Kobayashi S, Rutka JT: Inducible expression of p57KIP2 inhibits glioma cell motility and invasion. *J Neurooncol* 68: 217-223, 2004
- 21) Sakai K, Shigeta H, Ogiso Y, Hongo K, Kobayashi S, Hirose T: Pediatric embryonal tumor with epithelial immunophenotype showing absence of hSNF5/INI1 expression. *Childs Nerv Syst* 21: 150-155, 2005
- 22) Suzuki Ma, Suzuki Mi, Nakayama J, Suzuki A, Angata K, Chen S, Sakai K, Hagihara K, Yamaguchi Y, Fukuda M: Polysialic acid facilitates tumor invasion by glioma cells. *Glycobiology* 15: 887-894, 2005
- 23) Akaishi K, Nakayama J, Sakai K, Kobayashi T, Rutka JT: Antigen p57/Kip2 as a potential negative regulator of human astrocytoma growth. *J Clin Neurosci* 16: 1615-1618, 2009
- 24) Hegi ME, Diserens AC, Gorlia T, Hamou MF, de Tribolet N, Weller M, Kros JM, Hainfellner JA, Mason W, Mariani L, Bromberg JE, Hau P, Mirimanoff RO, Cairncross JG, Janzer RC, Stupp R: MGMT gene silencing and benefit from temozolomide in glioblastoma. *N Engl J Med* 352: 997-1003, 2005
- 25) Haas-Kogan DA, Prados MD, Tihan T, Eberhard DA, Jelluma N, Avvold ND, Baumber R, Lamborn KR, Kapadia A, Malec M, Berger MS, Stokoe D: Epidermal growth factor receptor, protein kinase B/Akt, and glioma response to erlotinib. *J Natl Cancer Inst* 97: 880-887, 2005
- 26) Houillier C, Lejeune J, Benouaich-Amiel A, Laigle-Donadey F, Criniere E, Mokhtari K, Thillet J, Delattre JY, Hoang-Xuan K, Sanson M: Prognostic impact of molecular markers in a series of 220 primary glioblastomas. *Cancer* 106: 2218-2223, 2006
- 27) Franco-Hernández C, Martínez-Glez V, de Campos JM, Isla A, Vaquero J, Gutiérrez M, Casartelli C, Rey JA:

- Allelic status of 1p and 19q in oligodendrogliomas and glioblastomas: multiplex ligation-dependent probe amplification versus loss of heterozygosity. *Cancer Genet Cytogenet* 190 : 93-96, 2009
- 28) 酒井圭一, 佐野健司, 田中雄一郎, 本郷一博: 神経膠腫における LOH 解析の検討. *日本癌治療学会誌* 42 : 659, 2008
- 29) Salvati M, Formichella AI, D'Elia A, Brogna C, Frati A, Giangaspero F, Delfini R, Santoro A : Cerebral glioblastoma with oligodendrogliomal component : analysis of 36 cases. *J Neurooncol* 94 : 129-134, 2009
- 30) Yan H, Parsons DW, Jin G, McLendon R, Rasheed BA, Yuan W, Kos I, Batinic-Haberle I, Jones S, Riggins GJ, Friedman H, Friedman A, Reardon D, Herndon J, Kinzler KW, Velculescu VE, Vogelstein B, Bigner DD : IDH1 and IDH2 mutations in gliomas. *N Engl J Med* 360 : 765-773, 2009
- 31) Chin HW, Young AB, Maruyama Y : Survival response of malignant gliomas to radiotherapy with or without BCNU or methyl-CCNU chemotherapy at the University of Kentucky Medical Center. *Cancer Treat Rep* 65 : 45-51, 1981
- 32) Kristiansen K, Hagen S, Kollevold T, Torvik A, Holme I, Nesbakken R, Hatlevoll R, Lindgren M, Brun A, Lindgren S, Notter G, Andersen AP, Elgen K : Combined modality therapy of operated astrocytomas grade III and IV. Confirmation of the value of postoperative irradiation and lack of potentiation of bleomycin on survival time : a prospective multicenter trial of the Scandinavian Glioblastoma Study Group. *Cancer* 47 : 649-652, 1981
- 33) Stewart LA : Chemotherapy in adult high-grade glioma : a systematic review and meta-analysis of individual patient data from 12 randomised trials. *Lancet* 359 : 1011-1018, 2002
- 34) Intensity Modulated Radiation Therapy Collaborative Working Group : Intensity-modulated radiotherapy : current status and issues of interest. *Int J Radiat Oncol Biol Phys* 51 : 880-914, 2001
- 35) Fitzek MM, Thornton AF, Rabinov JD, Lev MH, Pardo FS, Munzenrider JE, Okunieff P, Bussi re M, Braun I, Hochberg FH, Hedley-Whyte ET, Liebsch NJ, Harsh GR 4th : Accelerated fractionated proton/photon irradiation to 90 cobalt gray equivalent for glioblastoma multiforme : results of a phase II prospective trial. *J Neurosurg* 91 : 251-260, 1999
- 36) Murayama S, Fuji H : Proton beam therapy at Shizuoka Cancer Center. *Gan To Kagaku Ryoho* 36 : 1806-1812, 2009
- 37) Coderre JA, Morris GM : The radiation biology of boron neutron capture therapy. *Radiat Res* 151 : 1-18, 1999
- 38) Kawabata S, Miyatake S, Nonoguchi N, Hiramatsu R, Iida K, Miyata S, Yokoyama K, Doi A, Kuroda Y, Kuroiwa T, Michiue H, Kumada H, Kirihata M, Imahori Y, Maruhashi A, Sakurai Y, Suzuki M, Masunaga S, Ono K : Survival benefit from boron neutron capture therapy for the newly diagnosed glioblastoma patients. *Appl Radiat Isot* 67 : S15-18, 2009
- 39) Natsume A, Ishii D, Wakabayashi T, Tsuno T, Hatano H, Mizuno M, Yoshida J : IFN-beta down-regulates the expression of DNA repair gene MGMT and sensitizes resistant glioma cells to temozolomide. *Cancer Res* 65 : 7573-7579, 2005
- 40) 酒井圭一, 後藤哲哉, 本郷一博 : 再発神経膠腫に対するテモゾロミドおよびインターフェロン  $\beta$  併用療法. 第26回日本脳腫瘍学会プログラム・抄録集 : 87, 2008
- 41) Koch D, Hundsberger T, Boor S, Kaina B : Local intracerebral administration of O(6)-benzylguanine combined with systemic chemotherapy with temozolomide of a patient suffering from a recurrent glioblastoma. *J Neurooncol* 82 : 85-89, 2007
- 42) Sathornsumetee S, Reardon DA, Desjardins A, Quinn JA, Vredenburgh JJ, Rich JN : Molecular targeted therapy for malignant glioma. *Cancer* 110 : 13-24, 2007
- 43) Xu T, Chen J, Lu Y, Wolff JE : Effects of bevacizumab plus irinotecan on response and survival in patients with recurrent malignant glioma : a systematic review and survival-gain analysis. *BMC Cancer* 10 : 252, 2010
- 44) Gururangan S, Chi SN, Young Poussaint T, Onar-Thomas A, Gilbertson RJ, Vajapeyam S, Friedman HS, Packer RJ, Rood BN, Boyett JM, Kun LE : Lack of efficacy of bevacizumab plus irinotecan in children with recurrent

- malignant glioma and diffuse brainstem glioma : a Pediatric Brain Tumor Consortium study. *J Clin Oncol* 28 : 3069-3075, 2010
- 45) Vredenburgh JJ, Desjardins A, Herndon JE 2nd, Marcello J, Reardon DA, Quinn JA, Rich JN, Sathornsumetee S, Gururangan S, Sampson J, Wagner M, Bailey L, Bigner DD, Friedman AH, Friedman HS : Bevacizumab plus irinotecan in recurrent glioblastoma multiforme. *J Clin Oncol* 25 : 4722-4729, 2007
- 46) Prados MD, Yung WK, Wen PY, Junck L, Cloughesy T, Fink K, Chang S, Robins HI, Dancey J, Kuhn J : Phase-1 trial of gefitinib and temozolomide in patients with malignant glioma : a North American brain tumor consortium study. *Cancer Chemother Pharmacol* 61 : 1059-1067, 2008
- 47) Prados MD, Chang SM, Butowski N, DeBoer R, Parvataneni R, Carliner H, Kabuubi P, Ayers-Ringler J, Rabbitt J, Page M, Fedoroff A, Sneed PK, Berger MS, McDermott MW, Parsa AT, Vandenberg S, James CD, Lamborn KR, Stokoe D, Haas-Kogan DA : Phase II study of erlotinib plus temozolomide during and after radiation therapy in patients with newly diagnosed glioblastoma multiforme or gliosarcoma. *J Clin Oncol* 27 : 579-584, 2009
- 48) Reardon DA, Desjardins A, Vredenburgh JJ, Sathornsumetee S, Rich JN, Quinn JA, Lagattuta TF, Egorin MJ, Gururangan S, McLendon R, Herndon JE 2nd, Friedman AH, Salvado AJ, Friedman HS : Safety and pharmacokinetics of dose-intensive imatinib mesylate plus temozolomide : phase 1 trial in adults with malignant glioma. *Neuro Oncol* 10 : 330-340, 2008
- 49) Narayana A, Golfinos JG, Fischer I, Raza S, Kelly P, Parker E, Knopp EA, Medabalmi P, Zagzag D, Eagan P, Gruber ML : Feasibility of using bevacizumab with radiation therapy and temozolomide in newly diagnosed high-grade glioma. *Int J Radiat Oncol Biol Phys* 72 : 383-389, 2008
- 50) Izumoto S, Tsuboi A, Oka Y, Suzuki T, Hashiba T, Kagawa N, Hashimoto N, Maruno M, Elisseeva OA, Shirakata T, Kawakami M, Oji Y, Nishida S, Ohno S, Kawase I, Hatazawa J, Nakatsuka S, Aozasa K, Morita S, Sakamoto J, Sugiyama H, Yoshimine T : Phase II clinical trial of Wilms tumor 1 peptide vaccination for patients with recurrent glioblastoma multiforme. *J Neurosurg* 108 : 963-971, 2008

(H 22. 7. 14 受稿)