

巨大肝嚢胞に対して腹腔鏡下開窓術および大網被覆術を施行した1例

島田 良* 松下啓二 高山寛人

安曇野赤十字病院外科

Laparoscopic Deroofing Combined with Omental Transposition Flap for Nonparasitic Giant Liver Cyst: A Case Report

Ryo SHIMADA, Keiji MATSUSHITA and Hiroto TAKAYAMA

Department of Surgery, Azumino Red Cross Hospital

A 56-year-old woman was diagnosed with a giant hepatic cyst in the right liver 6 months earlier and followed up. After upper abdominal pain had been present for a month, the patient was hospitalized for treatment. Blood examinations showed no evidence of cystic infection. Abdominal echography, CT, and MRI revealed a giant simple hepatic cyst 16 cm in diameter in the right liver. Laparoscopic fenestration surgery was performed. Although ablation of the cystic cavity with an argon beam coagulator was attempted to prevent recurrence, the area was so wide that there were some parts that could not be ablated sufficiently by laparoscopic operation. Thus, the procedure was stopped and the cystic cavity was covered by the greater omentum. No complications occurred during or after surgery and there has been no recurrence as determined by CT 6 months later. In summary, we experienced a case of giant hepatic cyst in which laparoscopic fenestration surgery and omental covering surgery were effective. *Shinshu Med J* 58 : 163–167, 2010

(Received for publication February 3, 2010; accepted in revised form March 16, 2010)

Key words: hepatic cyst, laparoscopic fenestration surgery, omental covering surgery

肝嚢胞, 腹腔鏡下開窓術, 大網被覆術

I はじめに

有症状の単純性肝嚢胞に対して、最近では腹腔鏡下嚢胞開窓術¹⁾²⁾が広く行われている。また再発予防的に、アルゴンビームコアギュレーター (Argon beam coagulator; 以下, ABCと略記) による残存嚢胞壁面の焼灼³⁾が行われているが、血管損傷, ガス塞栓の危険性, 不十分な焼灼などといった弊害も認められる^{4)~7)}。今回我々は、単純性肝嚢胞に対して腹腔鏡下開窓術および残存嚢胞壁面に大網を被覆することにより良好な結果を得たので、文献的考察を加え報告する。

II 症 例

患者: 56歳, 女性。

主訴: 上腹部痛。

家族歴, 既往歴とも特記すべきことなし。

現病歴: 半年前に上腹部痛あり当院内科受診。US, CTで肝嚢胞を指摘され経過観察されていた。最近上腹部痛が頻回となり, 精査の結果腹痛の原因は肝嚢胞によるものと診断された。嚢胞壁が薄く, 硬化療法は困難と考えられ手術目的に紹介となった。

入院時現症: 身長153 cm。体重56 kg。体温35°C。血圧121/71 mmHg。脈拍75/min。眼球結膜に貧血(-), 黄疸(-)。腹部平坦, 軟。右季肋下で4横指肝を触知。圧痛(-)。

入院時血液検査所見: 異常を認めず。エヒノコックス抗体も陰性であった。

腹部CT検査: 右肝S7-8を中心に横断面で最大径16 cmの巨大肝嚢胞を認めた。内部は等濃度均一で壁は薄く, 明らかな隆起性病変や隔壁は認めなかった。他にS3に2 cm大の嚢胞を認めた。他臓器には嚢胞性病変を認めなかった(図1)。

* 別刷請求先: 島田 良 〒399-8292
安曇野市豊科5685 安曇野赤十字病院外科

腹部MRI検査：肝嚢胞はT1強調像で低信号，T2強調像で高信号を示し，やはり嚢胞内腔には隔壁や隆起性病変を認めなかった。

ERC，DIC-CT検査：肝嚢胞と肝内胆管との交通は認められなかった。

以上より，巨大な単純性肝嚢胞と診断し腹腔鏡下開窓術を行った。

手術所見：開脚位とし，気腹後は逆 Trendelenburg 体位とした。臍下に12 mm のカメラ用ポートを挿入し，他に剣状突起下に12 mm ポート，右季肋下と右側腹部，左側腹部に5 mm ポートを挿入（計5ポート）。気腹圧8 mmHgとした。腹腔鏡用エコーを使用して嚢胞内に腫瘍性病変のないことを確認した後，肝嚢胞穿刺部位を決定し肝嚢胞穿刺吸引した。嚢胞内溶液は淡黄色・漿液性で約1,600 ml 吸引された。嚢胞液の総ビリルビンは0.1 mg/dl，細胞診検査で悪性所見を認めなかった。超音波凝固切開装置，電気メス，自動縫合器等を用いて嚢胞壁を切除し十分開窓した（図2 A）。残存嚢胞内腔面に隆起性病変を認めなかった（図2 B）。ABC での内腔面の焼灼を試みるも範囲が広く，また腹腔鏡下での操作では制限があり十分焼灼できないと判断し中止した。代わりに大網にて残存嚢胞内腔面を被覆することとした。大網挙上に先立ち横行結腸との癒着を剥離した。大網を挙上し，嚢胞壁切除縁に合成吸収糸で3針，クリップで2箇所縫合固定した（図2 C，D）。ペンローズドレーンを留置して手術終了。手術時間200分，術中出血約50 mlであった。術中，術後に合併症はなく，術後12日目に退院した。

病理組織学的所見：嚢胞壁は一部に肝実質を含む線

維性結合組織からなり，内面を覆う立方上皮細胞を認めた。悪性所見は認めなかった。

術後6カ月後のCT検査：画像上嚢胞の再発はなく，肝は肥大していた。嚢胞の痕は横隔膜直下に存在し，同部に大網に相当する fat density な部分を認めた（図3 A，B）。

III 考 察

孤立性単純性肝嚢胞の成因は，胎生期の遺残した異常肝内胆管がしだいに拡張したものと考えられている⁸⁾。主となる嚢胞の他に数個の小さい嚢胞が付随していることが多い⁹⁾。単純性肝嚢胞の罹患率は4.5～7%とされている¹⁰⁾¹¹⁾。症状を呈するのは40歳以上で女性に多い。ほとんどの症例が無症状のまま経過するが，腹部腫瘤，腹痛，吐気，嘔吐といった症状を，まれに黄疸，下腿浮腫などの症状を呈することもある⁸⁾¹²⁾。これら有症状の症例のみ治療が必要となる。治療は内科的治療として，エタノールやミノサイクリンなどの注入に代表される硬化療法がある¹³⁾。本症例も内科にて硬化療法を検討されたが，嚢胞壁が薄く，直接穿刺による貯留液の腹腔内への漏出の危険性ありと判断され断念している。外科的治療として，最近では低侵襲な腹腔鏡下肝嚢胞開窓術が広く行われている¹²⁾。手術適応は当然有症状であること。胆道系との交通性のないもの。悪性腫瘍の非合併例であり，本症例のような孤立性単純性嚢胞と一部の多発性肝嚢胞（polycystic liver disease）に適応があるとされる¹⁴⁾。

開窓術の目的は肝嚢胞壁を切除し，内腔を腹腔内に開放し，嚢胞分泌液を広い腹膜から吸収させることで

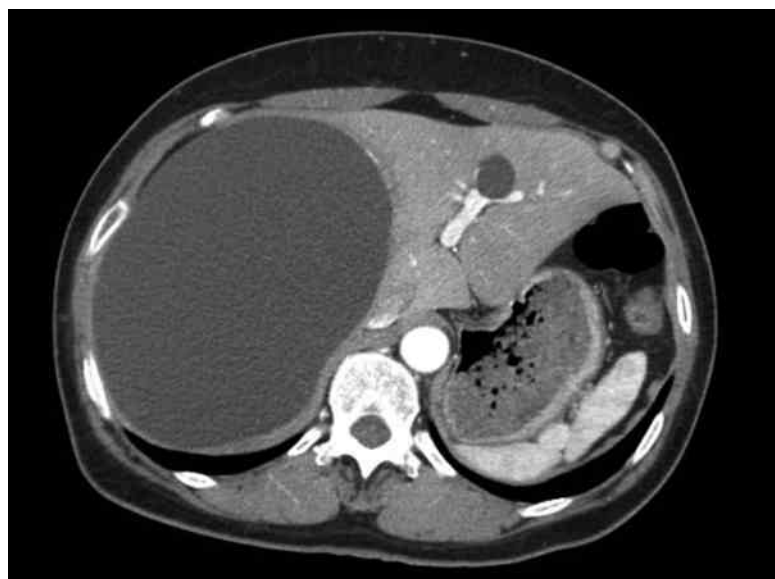

図1 腹部CT検査

右肝 S7-8を中心に横断面で最大径16 cm の巨大肝嚢胞を認めた。内部には明らかな隆起性病変を認めなかった。

巨大肝嚢胞の1例

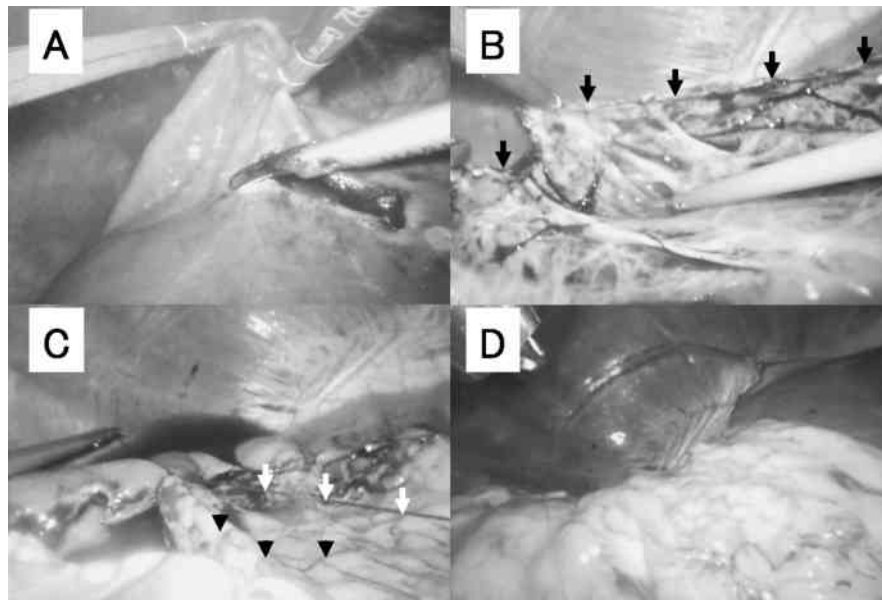


図2 術中所見

A：嚢胞壁を切除し十分開窓。 B：嚢胞壁切除縁（矢印）の内側に広がる残存嚢胞内腔面には隆起性病変を認めなかった。 C：大網（矢頭）を挙上し、嚢胞壁切除縁に縫合固定した。縫合糸（矢印）。 D：大網被覆後の所見。

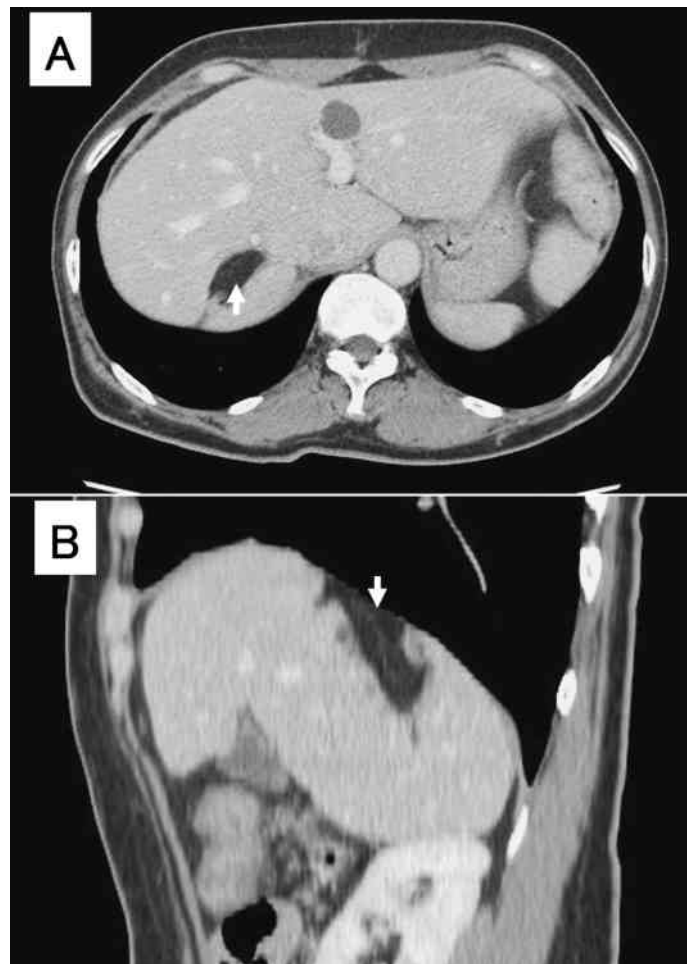


図3 術後6カ月後の腹部CT検査

A：嚢胞の再発は認めなかった。 B：矢状断。嚢胞の痕は横隔膜直下に存在し、同部に大網に相当する fat density な部分を認めた（矢印）。

ある¹⁵⁾。文献上、腹腔鏡下開窓術後の画像上の再発率は8～47%、症状としての再発率は8～20%と報告されている^{3)9)16)–21)}。これらの再発は、嚢胞が多発しているものや、嚢胞の存在部位が肝背側面や横隔膜に接するものに多いとされている。再発の原因としては、嚢胞壁の不十分な開窓や、たとえ十分開窓しても、開窓部と横隔膜、後腹膜とが癒着し、腹腔内へ嚢胞液が排出されないためと考えられる⁷⁾。

再発防止の観点から、残存嚢胞壁の追加処置として代表的なものに嚢胞壁の焼灼がある³⁾。嚢胞壁細胞を焼灼することによって排液を減少させるという原理で、本邦報告例に多い方法であるが、電気メスやABCによる血管障害やガス塞栓、不十分な焼灼になって再発を生じた報告もある^{4)–7)}。その他の方法に本症例で行った大網による残存嚢胞壁面の被覆がある¹⁶⁾¹⁸⁾。医中誌Webにて「肝嚢胞」「大網被覆術」をキーワードに1983年1月から2009年12月まで検索したかぎりでは、本邦での報告例は認めなかった(会議録は除く)。大網は残存嚢胞腔の腹腔内への開放を持続させる機能を持ち、またそれ自体に腹水を吸収する能力があると言われている¹⁸⁾。Emmermannら¹⁸⁾の報告では、腹腔

鏡下開窓術に大網被覆を併施しなかった5例中2例に再発を認め、その後大網被覆を併施した13例には再発を認めていない。

本症例の肝嚢胞は、比較的再発をきたしやすいS7–8に存在しており、十分な開窓は行ったが十分な焼灼は腹腔鏡下での操作上困難であった。術後6カ月後の矢状断CT(図3B)を見ると、嚢胞の存在していた場所は横隔膜の直下、肝の背側にあり、焼灼の代わりに大網を被覆していなければ、嚢胞切除縁と横隔膜との癒着により残存嚢胞腔は閉鎖されてしまい、容易に再発をきたすことが予想される。

S4, 7, 8など、再発をきたしやすい部位の嚢胞に対しては何らかの内腔の処置が必要と思われる。大網被覆術は残存嚢胞壁焼灼に代わって再発を予防する有用な方法の可能性はある。

IV 結 語

巨大肝嚢胞に対して腹腔鏡下開窓術および大網被覆術にて良好な結果を得たので報告する。

文 献

- 1) Z'graggen K, Metzger A, Klaiber C: Symptomatic simple cysts of the liver: treatment by laparoscopic surgery. *Surg Endosc* 5: 224–225, 1991
- 2) Paterson-Brown S, Garden OJ: Laser-assisted laparoscopic excision of liver cyst. *Br J Surg* 78: 1047, 1991
- 3) Kwon AH, Matsui Y, Inui H, Imamura A, Kamiyama Y: Laparoscopic treatment using an argon beam coagulator for nonparasitic liver cysts. *Am J Surg* 185: 273–277, 2003
- 4) Bai XL, Liang TB, Yu J, Wang WL, Shen Y, Zhang M, Zheng SS: Long-term results of laparoscopic fenestration for patients with congenital liver cysts. *Hepatobiliary Pancreat Dis Int* 6: 600–603, 2007
- 5) Min SK, Kim JH, Lee SY: Carbon dioxide and argon gas embolism during laparoscopic hepatic resection. *Acta Anaesthesiol Scand* 51: 949–953, 2007
- 6) Civello IM, Matera D, Maria G, Nigro C, Brandara F, Brisinda G: Laparoscopic fenestration of symptomatic non-parasitic cysts of the liver. *Hepatogastroenterology* 52: 849–851, 2005
- 7) 中村典明, 有井滋樹: 肝臓領域腹腔鏡下肝嚢胞開窓術. *臨外* 63: 765–769, 2008
- 8) Cowles RA, Mulholland MW: Solitary hepatic cysts. *J Am Coll Surg* 191: 311–321, 2000
- 9) Martin IJ, McKinley AJ, Currie EJ, Holmes P, Garden OJ: Tailoring the management of nonparasitic liver cysts. *Ann Surg* 228: 167–172, 1998
- 10) Caremani M, Maestrini R, Occhini U, Sassoli S, Accorsi A, Giorgio A, Filice C: Echographic epidemiology of cystic hydatid disease in Italy. *Eur J Epidemiol* 9: 401–404, 1993
- 11) Regev A, Reddy KR, Berho M, Sleeman D, Levi JU, Livingstone AS, Levi D, Ali U, Molina EG, Schiff ER: Large cystic lesions of the liver in adults: a 15-year experience in a tertiary center. *J Am Coll Surg* 193: 36–45, 2001
- 12) Sanfelippo PM, Beahrs OH, Weiland LH: Cystic disease of the liver. *Ann Surg* 179: 922–925, 1974
- 13) 井上達夫, 石川恵美, 南 康範, 鄭 浩柄, 工藤正俊: 経皮経肝的アプローチ 肝嚢胞に対するアプローチ. *肝胆膵画像* 11: 117–120, 2009

- 14) Gigot JF, Metairie S, Etienne J, Horsmans Y, van Beers BE, Sempoux C, Deprez P, Materne R, Geubel A, Glineur D, Gianello P : The surgical management of congenital liver cysts. *Surg Endosc* 15 : 357-363, 2001
- 15) Lin TY, Chen CC, Wang SM : Treatment of non-parasitic cystic disease of the liver : a new approach to therapy with polycystic liver. *Ann Surg* 168 : 921-927, 1968
- 16) Krähenbühl L, Baer HU, Renzulli P, Z'graggen K, Frei E, Büchler MW : Laparoscopic management of nonparasitic symptom-producing solitary hepatic cysts. *J Am Coll Surg* 183 : 493-498, 1996
- 17) Gigot JF, Legrand M, Hubens G, de Canniere L, Wibin E, Deweer F, Druart ML, Bertrand C, Devriendt H, Droissart R, Tugilimana M, Hauters P, Vereecken L : Laparoscopic treatment of nonparasitic liver cysts : adequate selection of patients and surgical technique. *World J Surg* 20 : 556-561, 1996
- 18) Emmermann A, Zornig C, Lloyd DM, Peiper M, Bloechle C, Broelsch CE : Laparoscopic treatment of nonparasitic cysts of the liver with omental transposition flap. *Surg Endosc* 11 : 734-736, 1997
- 19) Katkhouda N, Hurwitz M, Gugenheim J, Mavor E, Mason RJ, Waldrep DJ, Rivera RT, Chandra M, Campos GM, Offerman S, Trussler A, Fabiani P, Mouiel J : Laparoscopic management of benign solid and cystic lesions of the liver. *Ann Surg* 229 : 460-466, 1999
- 20) Zacherl J, Scheuba C, Imhof M, Jakesz R, Függer R : Long-term results after laparoscopic unroofing of solitary symptomatic congenital liver cysts. *Surg Endosc* 14 : 59-62, 2000
- 21) Tan YM, Chung A, Mack P, Chow P, Khin LW, Ooi LL : Role of fenestration and resection for symptomatic solitary liver cysts. *ANZ J Surg* 75 : 577-580, 2005

(H 22. 2. 3 受稿 ; H 22. 3. 16 受理)