

最近経験した男性乳癌の2例☆

木寺奈織子* 山田響子 有村隆明 西村秀紀

長野市民病院呼吸器・乳腺外科

Two Cases of Male Breast Carcinoma

Naoko KIDERA, Kyoko YAMADA, Takaaki ARIMURA and Hideki NISHIMURA

Department of Chest and Breast Surgery, Nagano Municipal Hospital

We report two cases of male breast cancer with reference to the literature.

Patient 1 was a 79-year-old man who noticed a right subareolar tumor. The tumor was diagnosed as invasive ductal carcinoma by core needle biopsy, which was positive for estrogen and progesterone receptor. He was treated orally with anastrozole 1 mg/day every day because he refused surgery. The tumor disappeared 9 months later, so he discontinued the anastrozole. However, the tumor had progressed 9 months later, and he received endocrine therapy again.

Patient 2 was a 65-year-old man who complained of right nipple erosion for the preceding 2 years. He was diagnosed with Paget's disease by a dermatologist. He underwent resection of the erosion and has been followed without endocrine therapy.

Male breast cancer is an uncommon disease and accounts for less than 1% of all breast cancers. The prognosis of male breast cancer was considered comparatively poor before, but it can be cured in early cases as in females. Patients who have tumors that are estrogen- and progesterone-positive may benefit from endocrine therapy. *Shinshu Med J 58: 11-15, 2010*

(Received for publication August 19, 2009; accepted in revised form October 23, 2009)

Key words: male breast cancer, Paget's disease, Estrogen receptor

男性乳癌, 乳房 Paget 病, エストロゲンレセプター

I はじめに

男性乳癌の発症頻度は女性患者の1%未満と稀で、好発年齢は60歳代後半で女性患者と比較して5~10歳程度高齢者に発症するとされている。また、男性乳癌の予後は女性と比較して不良と考えられてきたが、現在は年齢などの予後因子を考慮するとほとんど差がないことがわかってきた。

我々は、浸潤性乳管癌と診断され内分泌療法のみで腫瘍が消失した1例と、乳房 Paget 病を最近経験したので、考察もふまえ報告する。

II 症 例

症例1: 79歳, 男性。

主訴: 右乳頭変形。

既往歴・家族歴: 特記事項なし。

現病歴: 初診時の約1年前から右乳頭変形を自覚していた。

初診時現症: 右乳頭直下に径2.5 cmの硬い腫瘤を触知した。腋窩リンパ節は触知しなかった。

超音波検査: 16×16×12 mmで、多角形の腫瘤性病変を認めた。境界は不明瞭で、一部大胸筋への浸潤が疑われた(図1)。

* 別刷請求先: 木寺奈織子 〒113-8431
東京都文京区本郷3-1-3
順天堂大学医学部附属順天堂医院乳腺科

☆ 第32回 長野県乳腺疾患懇話会推薦論文

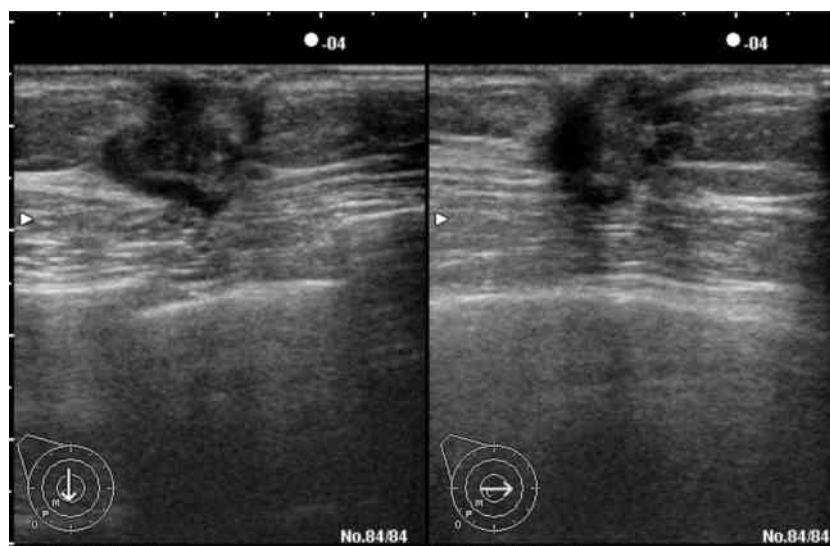


図1 超音波所見

乳頭直下に境界不明瞭な不整形の腫瘍病変を認めた。

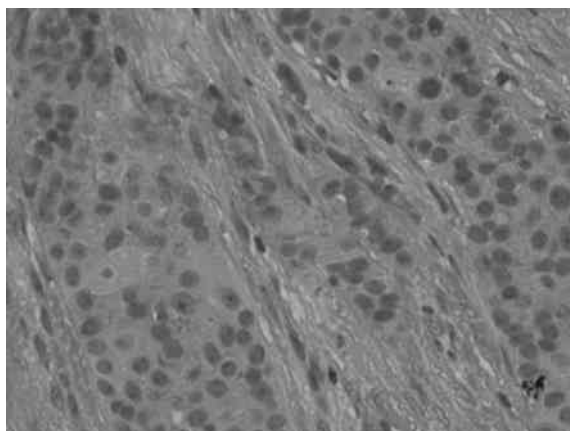


図2 病理組織学的所見

管状、篩状、小胞巣状形態をとって間質浸潤している乳頭腺管癌と診断された (HE 染色, 強拡大像)。

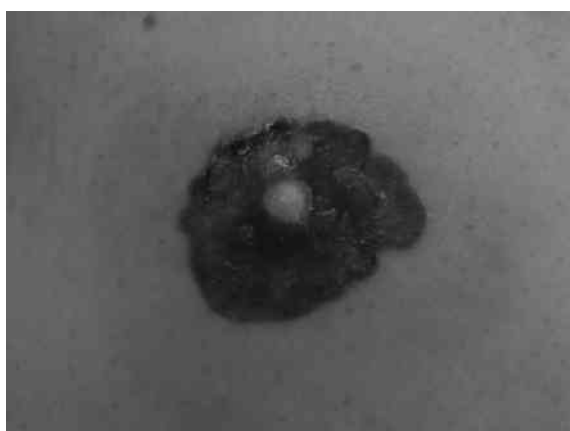


図3 初診時現症

乳頭を中心にびらんを認めた。

針生検：乳頭腺管癌，エストロゲンレセプター（以下ER）強陽性，プロゲステロンレセプター（以下PgR）強陽性，Her2（1+）と診断された（図2）。

経過：患者・家族ともに手術を拒否し，レセプター陽性からアナストロゾール（以下ANA）の内服を行った。治療開始後9カ月に腫瘍は消失し，患者の希望で休業した。休業後9カ月で再び腫瘍が出現したため内分泌療法を再開し観察中である。

症例2：65歳，男性。

主訴：右乳頭びらん。

既往歴：糖尿病，狭心症，高脂血症，高血圧症，原発性胆汁性肝硬変。

現病歴：2年前から主訴を認めていた。内科で他疾患精査中に皮膚科で生検を行い乳房 Paget 病と診断され，当科を紹介された。

初診時現症：右乳頭直下に2.5 cm×3.5 cm のびらんを認めた（図3）。腋窩リンパ節は触知しなかった。

超音波検査：明らかな腫瘍形成は認めず（図4），腋窩リンパ節の腫脹も認めなかった。

皮膚生検：上皮内に水疱変性を伴い，異型細胞を認めた。毛包や汗腺へも進展を認め，乳房 Paget 病と診断された（図5）。

手術：既往症より全身麻酔下での手術を避け，局所麻酔下にびらん部より5 mm 以上離して切除した。

病理：Paget 病で表皮面では径25 mm に広がっており，上皮下へも浸潤を認めた（図6 a）。周囲の断端は陰性であった。また，乳腺内に径7 mm に広が

男性乳癌の2例

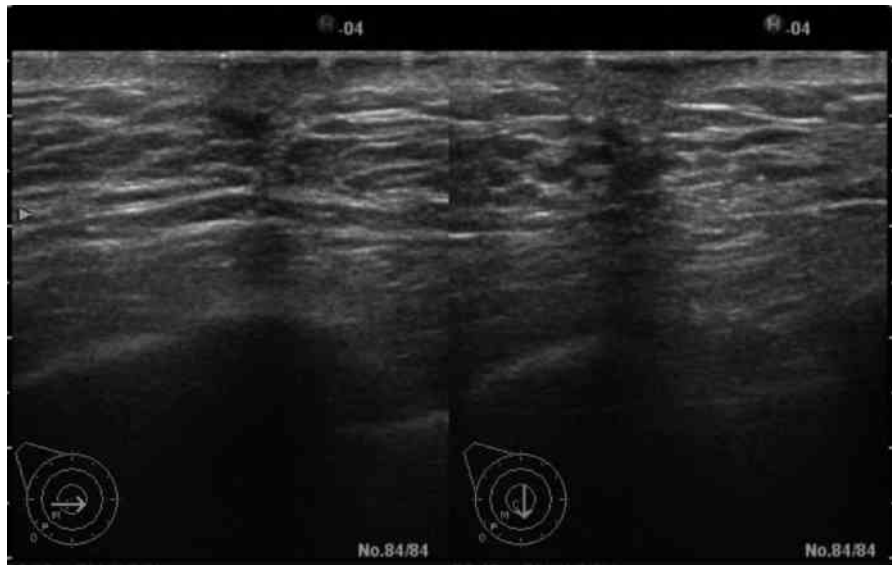


図4 超音波所見
低エコー領域を認めたが、明らかな腫瘤病変は検出されなかった。

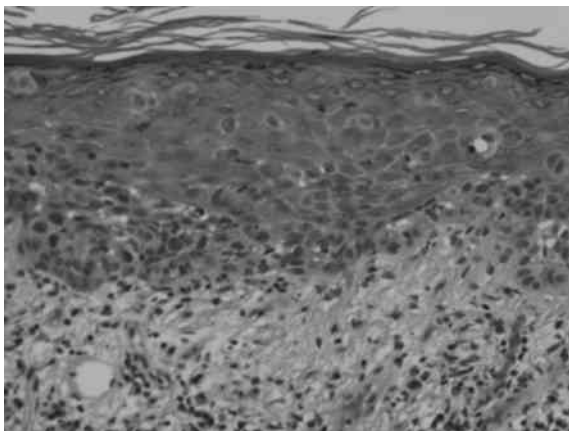
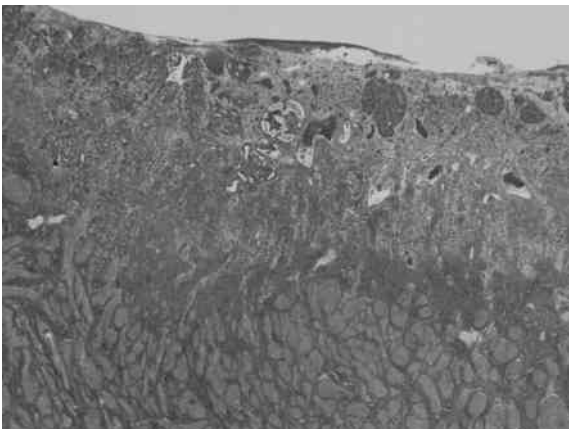
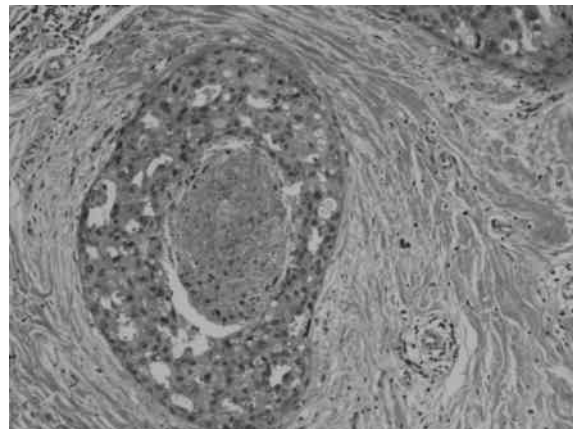


図5 皮膚生検
上皮に明るい胞体をもった Paget 細胞を認めた。



a



b

図6 病理組織学的所見
a : Paget 細胞を認め、上皮下や附属腺へ進展を認めた (HE 染色, 弱拡大像)。
b : 乳腺内に 7 mm の DCIS を認めた (HE 染色, 強拡大像)。

表1 本邦における男性乳房 Paget 病の症例

症例	報告者	報告年	年齢(歳)	症状	治療	リンパ節転移
1	一山 ⁶⁾	1986	72	乳頭褐色局面	Radical mastectomy	—
2	松崎 ⁷⁾	1988	76	乳房浸潤性紅斑	Radical mastectomy	—
3	林 ⁸⁾	1989	65	乳頭褐色局面	Simple mastectomy	
4	窪田 ⁴⁾	1999	67	乳頭陥没・皮膚発赤	Simple mastectomy	
5	山田 ⁹⁾	2000	65	乳頭腫大・びらん	Radical Mastectomy	—
6	横尾 ⁵⁾	2001	83	乳頭異常分泌	Simple Mastectomy	
7	自験例	2009	65	乳頭びらん	Wide excision	

る ductal carcinoma in situ (図 6 b) も認めた。ER (+), PgR (-) と診断された。

経過：術後補助療法は施行せず、現在経過観察中であるが術後12カ月再発は認めていない。

III 考 察

男性乳癌は全乳癌の1%未満の頻度と、比較的稀な疾患とされている¹⁾。松田ら²⁾の報告によると、平均年齢は63.4歳と女性患者の平均年齢よりも10歳以上高い。自験例も79歳と65歳で、これまでに当院で経験した3例を合わせた平均年齢は75歳と高齢であった。

男性乳腺は痕跡的であり、その存在部位である乳頭直下に乳癌の発生が多いのが特徴である²⁾³⁾。自験例も乳輪下の腫瘤と乳輪のびらんが主訴であった。

組織型は、乳頭腺管癌や充実腺管癌などの浸潤性乳癌が多い²⁾³⁾。一方乳房 Paget 病の頻度は全乳癌の1~3%にみられ、全乳癌の男性に占める割合を考えると男性乳房 Paget 病は非常に稀である。本邦では会議録を除いて1986年から6例しか報告がなく⁴⁾⁹⁾、自験例は貴重な1例といえる(表1)。初発症状は乳頭の色素沈着、発赤、腫大などが報告されている。

Paget 病は、乳頭・乳輪の表皮内進展を特徴とする癌で、乳管内進展がみられ、間質浸潤が存在しても軽度なものをいう¹⁰⁾。Paget 病の病理組織学的所見は、乳頭、乳輪部表皮内への癌細胞の浸潤があり、核小体を有する大型の核と明調な細胞質からなる Paget 細胞が表皮内に散在、小集族性に浸潤している。自験例でも Paget 細胞が見られ、上皮下へ浸潤を認めた。それに対し、坂元¹¹⁾は乳腺内癌巢の管外浸潤が著しく乳頭・乳輪に癌細胞の進展を示すものを Pagetoid 癌としている。鑑別診断としては、悪性黒色腫と Bowen 病などがあげられる。

男性乳房 Paget 病の腋窩郭清施行例において腋窩

リンパ節転移は認めていない。また、現在のところ Paget 病の再発にて死亡した例は報告されていない。しかし、報告数が少ないので術後は慎重に経過観察が必要である。

一般に、男性乳癌は女性乳癌と比較してホルモン依存性が強く、ER・PgRの陽性率は80%と高い¹¹⁾ため、ホルモン療法の効果が期待できる。ガイドラインでは、男性乳癌の術後補助療法にはタモキシフェン(以下 TAM) が推奨されている¹¹⁾。

一方、ANA を投与した症例報告が散見される^{12)~15)}が、その有用性は、まだ不明である。本邦報告の2例はともに嚢胞内乳癌の術後補助療法として ANA を投与した症例報告で、経過観察中で無再発生存中である。近年、閉経後レセプター陽性乳癌術後の補助療法として、TAM に替わって ANA が標準的になったことから自験例では ANA を選択した¹⁶⁾。

男性の体内のエストロゲンの約20%はアロマターゼに依存せず精巣から産生され、残りの80%がアロマターゼによってアンドロゲンから変換される¹⁴⁾。ANA はアロマターゼを阻害することにより、アンドロゲンからエストロゲンの生成を阻害し、その結果エストロゲンを抑制すると考えられている。自験例では ANA が著効したが、休薬後9カ月で再燃しており ANA を再開しても効果がない場合には、TAM の投与が必要と考えられる。

高齢化は進む一方であることから、男性乳癌患者数も増加すると考えられるが、診断技術やホルモン療法など治療法の発展により治療成績は向上することが期待される。

IV 結 語

単独の内分泌療法が奏功した男性乳癌1例と、極めて稀な男性乳房 Paget 病の1例を経験したので報告した。

文 献

- 1) 坂元吾偉, 野口昌那, 稲治英生, 平岡眞寛, 黒住昌史, 伊藤良則: 乳腺疾患の臨床. p 461, 金原出版, 東京, 2006
- 2) 松田 実, 岩瀬拓士, 吉本賢隆, 霞富士雄, 秋山 太, 坂元吾偉: 男性乳癌—臨床像と経時的変遷—. 日臨外医学会誌 58: 513-518, 1997
- 3) 小林 隆, 佐野宗明, 佐藤信昭, 日野真人, 梨本 篤, 土屋嘉昭, 藪崎 裕, 瀧井康公, 田中乙雄: 男性乳癌22症例の検討. 日臨外医学会誌 64: 1566-1570, 2003
- 4) 窪田智行, 坂元吾偉, 秋山 太, 蒔田益次郎, 霞富士雄: 男性乳房 Paget 病の1例. 乳癌の臨床 14: 532-536, 1999
- 5) 横尾英樹, 赤羽弘充, 村永誠一, 齊藤 功, 高橋弘昌, 松下通明, 藤堂 省: 83歳男性に発症した乳房 Paget 病の1例. 日臨外医学会誌 62: 2132-2135, 2001
- 6) 一山伸一, 石井則久, 内山光明, 中嶋 弘: 男子乳房 Paget 病の1例. 臨床皮膚科 40: 337-339, 1986
- 7) 松崎照樹, 山本綾子, 坂本ふみ子, 佐藤良夫: 特異な組織像を呈した乳房 Paget 病の男子例. 臨床皮膚科 42: 141-145, 1988
- 8) 林庸一郎, 國行秀一, 古川雅祥, 濱田稔夫: 男性乳房 Paget 病の1例. 皮膚臨床 31: 277-281, 1989
- 9) 山田雅史, 黒田宏昭, 宮崎純一: 男性乳房 Paget 病の1例. 日臨外医学会誌 61: 1712-1714, 2000
- 10) 日本乳癌学会 (編): 臨床・病理乳癌取り扱い規約 (第16版), 金原出版, 東京, 2008
- 11) 坂元吾偉: 乳腺腫瘍病理アトラス, 篠原出版, 東京, 1995
- 12) 日本乳癌学会 (編): 科学的根拠に基づく乳癌診療ガイドライン 薬物療法 (2007年版), 金原出版, 東京, 2007
- 13) Knoche AJ, Michaud LB, Buzdar AU: Efficacy of anastrozole in a consecutive series of advanced breast cancer patients treated with multiple prior chemotherapies and endocrine agents: M.D.Anderson Cancer Center experience. Breast J 5: 176-181, 1999
- 14) Giordano SH, Valero V, Buzdar AU, Hortobagyi GH: Efficacy of anastrozole in male breast cancer. Am J Clin Oncol 25: 235-237, 2002
- 15) 藤井清香, 三好和也, 中川富夫, 宇田憲司, 桑田康典, 元井 信: 男性嚢胞内乳癌の1例. 乳癌の臨床 23: 305-308, 2008
- 16) 大西久司, 須崎 真, 加藤弘幸, 鈴木秀郎, 梅田一清: 男性嚢胞内乳癌の1例. 三重医学 48: 35-38, 2004
- 17) Forbes JF, Cuzick J, Buzdar A, Howell A, Tobias JS, Baum M: The Arimidex, Tamoxifen, Aloneor in Combination (ATAC) Trialists' Group: Effect of anastrozole and tamoxifenas adjuvant treatment for early-stage breast cancer: 100-month analysis of the ATAC trial. Lancet Oncol 9: 45-53, 2008

(H 21. 8. 19 受稿; H 21. 10. 23 受理)