信州医誌，54(3)：137～140，2006

噴門側胃切除後11年目に発見された残胃癌の１例

江口　隆[1)*] 小池祥一郎[1)] 前野一真[1)]
中澤　功[2)]
1）国立病院機構松本病院外科
2）国立病院機構松本病院研究検査科病理

A Case of Remnant Stomach Cancer after Proximal Gastrectomy

Takashi EGUCHI[1)], Shoichiro KOIKE[1)], Kazuma MAENO[1)]
and Koh NAKAZAWA[2)]
1) *Department of Surgery, Matsumoto National Hospital*
2) *Department of Pathology, Matsumoto National Hospital*

Remnant stomach cancer after proximal gastrectomy is rare. We report a case with remnant stomach cancer who had undergone proximal gastrectomy 11 years earlier. Total resection of the remnant stomach was performed, and the pathologic diagnosis was pT3 (se), por2, scirrhous type, INFγ, ly2, v1, pN1 (4d, 6). The patient died of carcinomatous peritonitis 5 months after operation.

We also reviewed 19 cases of remnant stomach cancer after proximal gastrectomy in the Japanese literature ; many of these cases could not receive curative surgery due to advanced carcinoma. We recognized the importance of early detection and that periodic examination of the remnant stomach should be performed.
Shinshu Med J 54 : 137－140, 2006

(Received for publication January 4, 2006 ; accepted in revised form March 6, 2006)

Key words : proximal gastrectomy, remnant stomach cancer
噴門側胃切除術，残胃癌

I　緒　　言

噴門側胃切除後の残胃癌は，報告例も少なく，その詳細は明らかにはされていない。今回我々は，噴門側胃切除後11年を経過して発見され，切除し得た残胃癌の症例を経験したので，文献的考察を加えて報告する。

II　症　　例

患者：81歳，男性。

主訴：口渇，食欲不振。

家族歴：特記事項なし。

既往歴：特記事項なし。

現病歴：平成５年，噴門部癌にて噴門側胃切除術，食道残胃吻合による再建を当科にて施行した。病理所見は 0-IIa＋I，pap，sm1，int，INFβ，ly0，v0，n0，stage IA で早期癌であった。

平成６年に残胃小弯に隆起性病変がみつかり，生検にて Group IIIa（Tubular adenoma）で，内視鏡下焼灼術を施行した。平成12年までの内視鏡検査では異常を認めず，以後は近医で経過観察されており，内視鏡検査は行われていなかった。

平成16年８月，口渇，食欲不振が出現し，近医を受診した。上部消化管内視鏡検査で残胃前庭部に３型病変を認め，生検で Group V，signet-ring cell carcinoma であった。残胃癌の診断で当科紹介となり，平成16年９月13日手術目的に入院となった。

入院時現症：結膜に貧血，黄疸なし。頚部リンパ節を触知しない。上腹部正中に手術瘢痕を認める以外，腹部は平坦・軟で，圧痛なく，腫瘤を触知しなかった。

入院時検査所見：ヘモグロビン12.2g/dl と軽度の貧血を認めた。CEA : 3.6ng/ml（<3.4），CA19-9 : 40 ng/ml（<37）と軽度の腫瘍マーカーの上昇を認めた。その他の血液生化学検査に異常所見なし。

上部消化管内視鏡検査所見：残胃の前庭部に全周性

* 別刷請求先：江口　隆　　〒397-8555
木曽郡木曽町福島6613-4　県立木曽病院外科

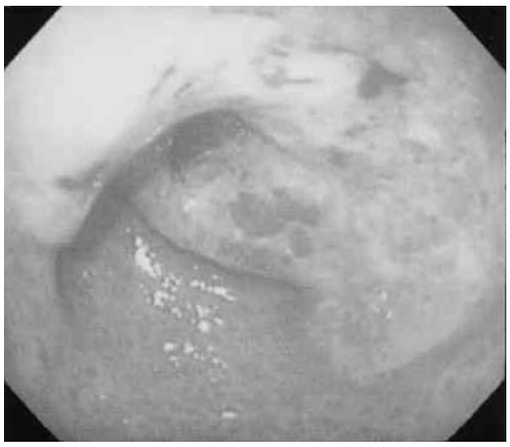

図１　上部消化管内視鏡所見
残胃の前庭部に全周性の３型病変を認めた。

の３型病変を認めた（図１）。

上部消化管造影検査所見：残胃の前庭部に周堤を伴う狭窄像を認めた（図２）。

腹部 CT 検査所見：前庭部の胃壁の肥厚および内腔の狭窄を認めた。肝転移やリンパ節腫脹は認めなかった（図３）。

手術所見：平成16年９月22日残胃全摘術を施行した。上腹部正中切開で開腹し，肝，膵，残胃に強い癒着を認め，これを剝離したところ，病変は残胃前庭部から十二指腸球部にかけて認められた。肉眼的には漿膜への露出は認めず，膵への浸潤も認めなかった。２群郭清を伴う残胃全摘を施行し，Roux-en Y 法にて再建した。

切除標本肉眼的所見：残胃前庭部から十二指腸にかけてほぼ全周を占める，7.0×5.8cm の３型病変を認めた（図４）。

病理組織学的所見：残胃前庭部から十二指腸にかけて間質の線維化を伴った低分化な腺癌細胞の浸潤を認めた。粘膜面では低分化な腺癌細胞の充実性増殖を認め，一部に印環細胞を伴っていた。また，背景の胃粘膜は腸上皮化生をきたしていた。病理所見は pT３（se），por２，scirrhous type，INFγ，ly２，v１，pN1（4d，6），PM（－），DM（－）であった（図５）。

術後経過：術後第20病日に軽快退院となった。補助化学療法は行わずに経過をみていたが，術後５カ月で癌性腹膜炎にて再発し，永眠された。

Ⅲ　考　　察

早期胃癌症例の増加などに伴い，幽門側胃切除後の残胃癌の症例は増えつつあるが，その一方，噴門側胃

図２　上部消化管造影所見
残胃の前庭部に周堤を伴う狭窄像を認めた。

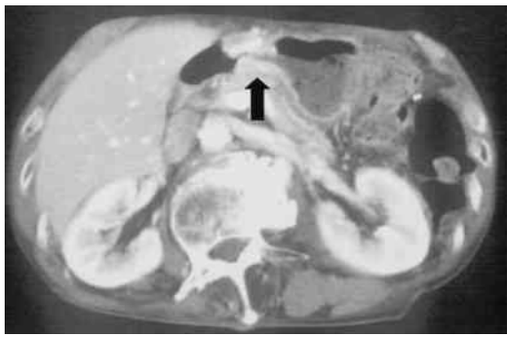

図３　腹部 CT 所見
前庭部の胃壁の肥厚および内腔の狭窄を認めた（矢印）。



図４　切除標本肉眼所見
残胃前庭部から十二指腸にかけてほぼ全周を占める，7.0×5.8cm の３型病変を認めた（矢印）。

切除後（噴切後）の残胃癌は，幽門側胃切除後（幽切後）の残胃癌に比して報告例は少ない。幽切後の残胃癌については臨床病理学的検討，実験的検討などから，その発生要因として，腸液の逆流，低酸状態，萎縮性胃炎や腸上皮化生，吻合部の物理的刺激などがあげられている[1)2)]。噴切後の発癌についても，これらの発生要因が関連していると考えられており[3)]，また，胃底腺領域の切除やガストリン産生亢進などにより噴切後の残胃は発癌のリスクが高くなっており比較的早期に癌が発生しやすいとの報告もある[4)]。頻度については，噴切症例の５％前後との報告もあり[3)]，幽切後の残胃癌の頻度が１～３％と報告されている[5)]のに対してやや高い。

図５　病理組織学的所見（HE 染色，×10）
充実性増殖が主体の低分化腺癌で，一部に印環細胞を伴っていた。

本邦で報告されている噴切後の残胃癌で，初回手術の再建方式が判明し，手術を施行し病理診断が明らかであるものは，検索し得た限りで本症例も含めて19例あった（表１）。この19例のうち，早期癌症例は10例，進行癌症例は９例であった。それぞれ初回手術から発見までの期間の平均をみると，早期癌が4.9年であるのに対して，進行癌では8.8年であり，進行癌の方が発見までの期間が有意に長かった。再建方式をみると，早期癌では食道残胃吻合が10例中８例と多く，逆に進行癌では９例中３例と少ない傾向を認めた（表２）。

表１　噴門側胃切除後残胃癌の報告例

Reporter/year	Age/sex	Interval(yr)	Previous disease	Macroscopic type / histology of previous cancer	Reconstruction	Remnant cancer	
						Macroscopic type	Histology
Kanoh/1985	59/F	4	GU	-	EG	0-II c	tub2, m, n0
Takahashi/1986	73/M	5	cancer	unknown / pap, m, n0	double tract	4	por, se, n0
Nishie/1992	58/M	14	GU	-	interposition	4	por, si, n1
Kubo/1993	69/M	5	cancer	unknown / por, ss, n0	interposition	2	pap, se, n1
Kaminishi/1993	62/M	3	cancer	0-II c / tub2, sm, n0	interposition	0-II c	tub1,m, n0
Ohyama/2000	69/M	5	cancer	1 / pap, m, n0	interposition	4	tub, se
Ohyama/2000	61/M	2	cancer	0-II c / tub2, sm, n0	EG	0-II a	tub, sm, n0
Bandoh/2000	81/M	5	cancer	unknown / por	EG	0-II a	tub1, m
Igami/2002	75/M	8	leiomyoma	-	EG	0-II c	tub1, m, n0
Igami/2002	48/M	7	cancer	3 / tub1, se, n1	EG	2	tub2, se, n2
Igami/2002	69/F	6	cancer	0-II c / tub1, sm, n0	EG	0-I	tub1, sm, n0
Igami/2002	67/M	7	cancer	0-II c / tub2, sm, n0	EG	0-I	muc, sm, n0
Igami/2002	67/M	4	cancer	0-II c / tub2, sm, n0	EG	0-II a	tub1, m, n0
Igami/2002	65/M	17	cancer	3 / tub2, mp, n2	EG	3	tub2, se, n4
Shiota/2002	73/M	11	cancer	early cancer / unknown	Tomoda-Nissen	5	por, ss, n1
Satake/2002	63/M	4	cancer	0-II c / tub1, sm, n0	interposition	0-II c like	tub1, ss, n0
Nishiwaki/2002	70/M	8	cancer	unknown / tub2, m, n0	interposition	0-II c	tub2, m, n0
Watanabe/2003	51/F	2	cancer	unknown / sig, m, n1	EG	0-II c	pT1, n2
this case	82/M	11	cancer	0-II a+I / pap, sm, n0	EG	4	por2, se, n1

EG : esophagogastorostomy

表２　病期による比較

	Early stage(n =10)	Advanced stage(n =9)	
Male : Female	7 : 3	9 : 0	
Age(y.o.)	66.2	66.7	
Interval(yrs)	4.9	8.8	p =0.315
Reconstruction			
Esophagogastrostomy	8	3	p =0.698
Others	2	6	

すなわち，早期癌では初回手術から発見までの期間が短く，食道残胃吻合で再建されたものが多い傾向を認めた。この理由としては，食道と残胃を直接吻合する食道残胃吻合以外は，残胃と食道との間に空腸が存在するため，術後の残胃の観察が困難であることが多く，定期的な残胃のフォローアップが行えず，早期に発見できなかった症例が多かった可能性がある。最近では，術後の逆流性胃炎のために食道胃吻合を行われることは少なくなり，空腸間置が主流となりつつあるが，間置する空腸に自動縫合機を用いてパウチを作成する空腸パウチ再建が行われることも多くなってきているため，単管での再建に比べ残胃の観察が容易になるものと考えられる。

また，進行癌９例の病理組織所見から，手術の根治度について検討した（表３）。深達度 se 以深あるいは n２以上のリンパ節転移を認めた根治度Ｂ以下の症例は９例中７例であり，根治度Ａの症例は９例中２例のみであった。

予後についてのまとまった報告はなく，また，切除症例の報告においてもその後の経過が不明であるものが多く，早期癌切除例で長期生存が得られている報告[3)4)]があるのみである。しかし，以上の検討結果から考えると，進行癌で発見された症例は，根治手術が困難であったものが多く，予後不良であったと推測される。

表３　進行癌症例（n＝9）における深達度およびリンパ節転移

深達度	mp	0
	ss	2
	se	6
	si	1
リンパ節転移	n0	2
	n1	4
	n2	1
	＞n2	1
	unknown	1

自験例は早期胃癌に対し噴門側胃切除術，食道残胃吻合を施行し，術後11年目に進行癌の状態で発見され，手術を施行したが術後５カ月で癌性腹膜炎のため永眠された。残胃の観察は容易であったにも関わらず，術後８年目以降は内視鏡検査がなされておらず，進行癌で発見され，治癒切除できなかった。残胃の定期観察の重要性を改めて認識した。

Ⅳ　結　　語

噴門側胃切除後11年目に発見された残胃癌の１例を経験し，残胃の定期的観察の重要性を再認識した。文献の進行癌症例には治癒切除不能であった症例が多く，早期発見が重要であると考えられた。

文　献

1) 三輪晃一，藤村　隆：逆流と残胃発癌．残胃癌－基礎と臨床，pp 61-74，医薬ジャーナル社，東京，1995
2) 上西紀夫，清水伸幸，山口浩和，野村幸世，野崎浩二，下山省二，真船健一：実験および臨床的検討からみた残胃の癌の発生機序．臨牀消化器内科 19：308-314，2004
3) 伊神　剛，山口晃弘，磯谷正敏，原田　徹，金岡祐次，芳川篤史，菅原　元，鈴村　潔：噴門側胃切除術後の残胃の癌の検討―本邦報告26切除例の検討も含めて―．日消外会誌 35：357-361，2002
4) 上西紀夫，山口浩和，清水伸幸，比企直樹，野村幸世，野崎浩二，今村和広，吉川朱美，久保田啓介，下山省二，真船健一：幽門側胃切除以外の術後胃における癌―噴切後の残胃の癌．胃と腸 39：1049-1057，2004
5) 大橋真記，片井　均，深川剛生，羽藤慎二，佐野　武，笹子三津留，後藤田卓志，小田一郎，濱中久尚：最近の残胃癌の頻度の動向．胃と腸 39：977-983，2004

（H 18．1．4 受稿；H 18．3．6 受理）