

# 当科における子宮内膜症に対する腹腔鏡下保存手術 —不妊症合併症例に対する役割の再検討と疼痛軽減のための術式の工夫—

増澤秀幸<sup>1)\*</sup> 岡 賢二<sup>1)</sup> 大平哲史<sup>1)</sup> 鈴木昭久<sup>1)</sup>

今井 努<sup>2)</sup> 伊東和子<sup>1)</sup> 小西郁生<sup>1)</sup>

1) 信州大学医学部産科婦人科学教室

2) 昭和伊南総合病院産婦人科

## Laparoscopic Conservative Surgery for Endometriosis

Hideyuki MASUZAWA<sup>1)</sup>, Kenji OKA<sup>1)</sup>, Satoshi OHIRA<sup>1)</sup>, Akihisa SUZUKI<sup>1)</sup>

Tsutomu IMAI<sup>2)</sup>, Kazuko ITO<sup>1)</sup> and Ikuo KONISHI<sup>1)</sup>

1) *Department of Obstetrics and Gynecology, Shinshu University School of Medicine*

2) *Department of Obstetrics and Gynecology, Showa-Inan General Hospital*

Endometriosis is a common gynecological disease which causes dysmenorrhea, discomfort during defecation and painful intercourse and is closely related to infertility.

The purpose of this study is to confirm the value of laparoscopic conservative surgery for endometriosis complicated by infertility and to introduce original methods to decrease the symptoms arising from endometriosis in our department.

Between 2001 and 2003, 22 patients with endometriosis complicated by infertility were treated by laparoscopic surgery. Seven patients (31.8%) conceived naturally within 6 months after surgery. One patient (4.5%) conceived by artificial insemination (AIH) and 3 (13.6%) got pregnant by in vitro fertilization-embryo transfer (IVF-ET).

Since our success rate at IVF-ET in 2003 was 20.8%, laparoscopic surgery is considered to be useful for endometriosis patients complicated by infertility.

Endometriosis consists of lesions such as ovarian tumor, peritoneal lesion and deep infiltrating lesion. Recently, besides ovarian cystectomy, adhesiolysis and laparoscopy-assisted uterosacral nerve ablation (LUNA), we attempted to perform other two methods for symptoms caused by endometriosis. One is the incision of constricted peritoneum to repair an inflective uterus and narrow cul-de-sac. The other is removal of deep infiltrated indurations located in the rectovaginal septum. Although the long-term prognosis is uncertain, we were able to decrease the symptoms arising from endometriosis. *Shinshu Med J 53 : 145—152, 2005*

(Received for publication January 19, 2005 ; accepted in revised form April 4, 2005)

**Key words:** endometriosis, laparoscopic surgery, infertility, deep infiltrated lesion

子宮内膜症, 腹腔鏡手術, 不妊症, 深部病巣

## I 緒 言

子宮内膜症は月経や着床に関わる子宮内膜が異所性に発育・増殖を繰り返す疾患であり、婦人科臨床現場で遭遇する頻度の最も高い良性疾患の一つである。発

生原因は明らかでなく、月経血逆流説、腹膜中皮細胞化生説、性腺原基遺残説等が提唱されている。発生部位別に卵巣内病変（チョコレート嚢胞）、骨盤腹膜上に発生する腹膜病変に大別され、若年者や挙児希望のある症例では不妊との関連や月経痛、性交痛、排便痛との関連が問題となる。

子宮内膜症が不妊を引き起こす原因としては、卵巣

\* 別刷請求先：増澤 秀幸 〒390-8621

松本市旭 3-1-1 信州大学医学部産科婦人科

腫大による排卵障害，卵管狭窄・閉塞による卵通過障害，骨盤内臓器の癒着による卵管采での卵の pick up 障害が挙げられる。このうち，卵巣腫大は超音波や MRI 検査により，卵管狭窄・閉塞は子宮卵管造影法により外来で概ね診断可能であるが，卵管采周囲癒着は外来で行われる検査では診断困難なことが多い。また最近，内診や画像上でも診断がつかない腹膜初期病変の段階ですでに不妊の状態となりうるものが指摘され腹腔鏡下に病巣を焼灼，洗浄を行うと術後自然妊娠率が向上することが報告されている<sup>1)</sup>。しかし一方でこれらの不妊治療の効果を疑問視する報告も見られる<sup>2)</sup>。

子宮内膜症が月経痛，性交痛，排便痛などの疼痛を引き起こす原因は，腹膜病変による骨盤内臓器の癒着により骨盤の形態変化が起きることで説明されてきた。さらに近年，腹膜外腔に存在する直腸腔靭帯周囲より硬結として発生する深部病巣の存在が注目され<sup>3)</sup>，疼痛発生の主因であると報告されている<sup>4)</sup> (図1)。腹腔鏡を用いた保存手術は①卵巣内病変の除去<sup>5)</sup>，②腹膜病変の除去が主体であり，特に疼痛改善のための腹膜病変の除去は慎重かつ確実に行う必要がある。日本産科婦人科学会の子宮内膜症取扱い規約では，腹膜病変の直視所見を一次所見と二次所見とに大別しており，さらに一次所見は血色素による着色の有無で，色素性病変，非色素性病変に分類されている<sup>6)</sup> (表1)。腹膜病変の程度は症例ごとに多岐に亘り，微細な一次所見のみの場合は，病巣の焼灼，骨盤内洗浄を行い，また二次所見の高度な症例には広範な癒着剝離，ダグラス窩解放が要求される。

当科では子宮内膜症の腹膜病変に対する腹腔鏡下保存手術として従来初期病変には病巣焼灼と洗浄を行い，高度癒着例には癒着剝離によるダグラス窩解放を仙骨子宮靭帯離断術 (LUNA: laparoscope-assisted uterosacral nerve ablation) と併せて行ってきた<sup>7)</sup> (図2)。しかしながら従来の術式では術後疼痛が軽減するものの，内診・直腸診察上ダグラス窩に硬結が残存するために疼痛が完全に消失せず残存する症例も存在する。そこで更なる疼痛改善を目的として当科では2003年からは術前の内診・直腸診でダグラス窩に硬結，圧痛を認める症例に対しては深部病巣除去も併せて施行することとした。

さらに，腹腔鏡下にダグラス窩を詳細に観察すると，一見正常な腹膜で上記に示した腹膜病変を認めないか，ごく軽度な症例であっても骨盤腹膜の一部が異常に取

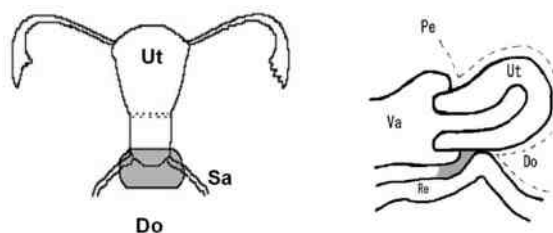


図1 子宮内膜症における深部病巣

腹膜外腔に存在する直腸腔靭帯周囲より硬結として発生する深部病巣は子宮内膜症疼痛の主因であると考えられている。網掛け部分に深部病巣を示す。

Ut:子宮 Sa:仙骨子宮靭帯 Do:ダグラス窩 Pe:腹膜 Re:直腸 Va:膣

表1 子宮内膜症の直視的所見分類

I) 一次所見	
1) 色素性病変 pigmented lesions	
① ブルーベリー斑 (blue berry spot)	
② 血性嚢胞 (blood bleb)	
③ 散布状黒斑 (powder burn)	
④ ヘモジデリン沈着 (hemosiderin stain)	
⑤ 点状出血斑 (ecchymosis)	
⑥ 漿膜下出血 (subserous hemorrhage)	
⑦ 卵巣チョコレート嚢腫 (ovarian chocolate cyst)	
2) 非色素性病変 non-pigmented lesion	
① 小水疱 (vesicle)	
② 漿液性嚢胞 (serous bleb)	
③ 充実性隆起 (surface elevation)	
II) 二次所見	
① 癒着 (adhesion)	
② ひだ状癒痕 (puckering scar)	

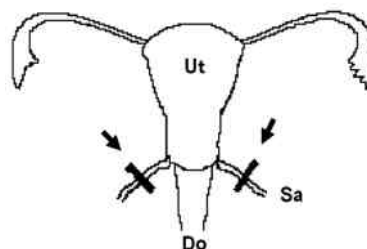


図2 LUNA (laparoscopic uterosacral nerve ablation: 腹腔鏡下仙骨子宮靭帯離断術)

LUNA は仙骨子宮靭帯内を走行する痛覚求心性線維である下腹神経を離断することで疼痛緩和を図る治療法である。

Ut:子宮 Sa:仙骨子宮靭帯 Do:ダグラス窩 矢印は離断線を示す。

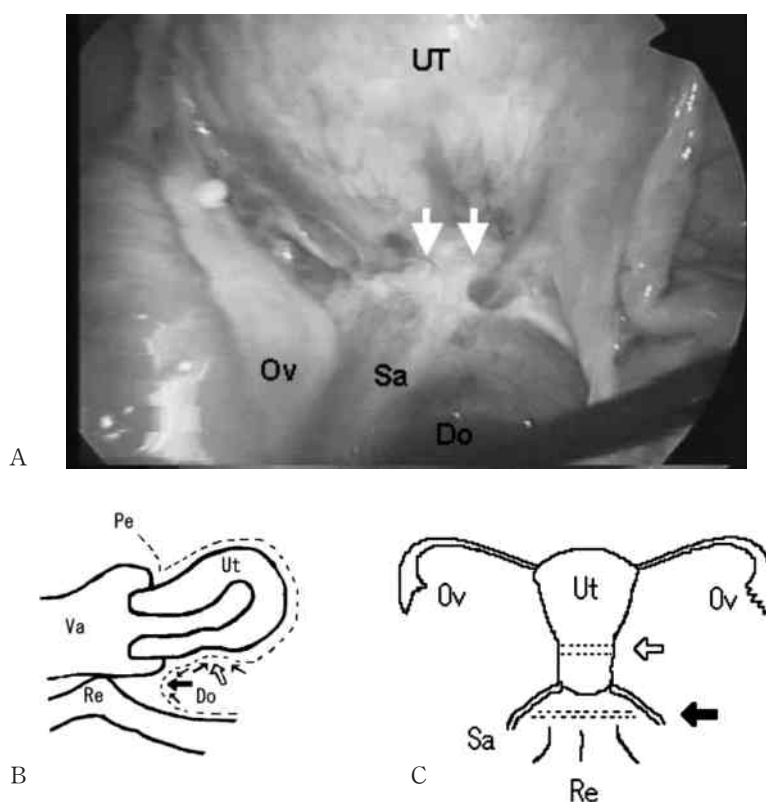


図3 骨盤腹膜の“収縮”

腹腔鏡下に詳細に観察すると一見正常に見える骨盤腹膜の収縮による子宮の不自然な屈曲，または浅くなったダグラス窩が観察される症例が存在する。これらの症例に対しては一見正常に見える子宮体部一頸部境界部分，ダグラス窩腹膜を敢えて切開することで子宮位置の矯正や本来のダグラス窩の形態回復が可能であると考えられる。

Ut：子宮 Va：膣 Re：直腸 Pe：腹膜 Do：ダグラス窩 Sa：仙骨子宮靭帯

A：腹腔鏡所見。子宮体部一頸部境界部分の腹膜（矢印）が収縮し子宮が不自然に屈曲させられている。

B, C：模式図。子宮体部一頸部境界部分（太い白矢印），ダグラス窩（太い黒矢印）を中心に腹膜が収縮し子宮の不自然な屈曲とダグラス窩の浅薄化が生ずる。この部分の腹膜を切開し子宮位置の矯正，ダグラス窩形態回復を行い疼痛改善を図る。

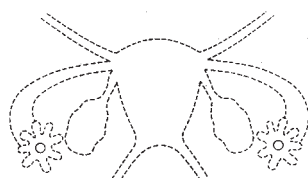
縮して子宮が不自然に屈曲している症例やダグラス窩が幾分浅くなっている症例が認められることに注目した（図3）。この腹膜の異常収縮は特に子宮体部一頸部境界部の腹膜とダグラス窩腹膜に頻繁に認められ，従来の腹膜病変の分類では説明のつかない腹膜病変の垂型であるとも考えられることから当科では子宮内膜症の疼痛軽減のための戦略として，これら一見正常に見える腹膜を敢えて切開することにより子宮位置を矯正し，さらに本来のダグラス窩の空間を回復することで疼痛が改善できると考え，2003年より本術式を追加している。

今回我々は，子宮内膜症にとって最も問題となる不妊，疼痛に対し腹腔鏡下保存手術が果たす役割について後方的に検討することとした。

## II 対象・方法

### A 不妊症に対する保存手術の有効性の検討

2001年から2003年に臨床的に子宮内膜症を合併した不妊症例および原因不明の長期不妊症例に対し骨盤内精査を目的として腹腔鏡検査を施行し，子宮内膜症病変が発見され腹腔鏡下保存手術を行った計22例を対象とし，術後の妊娠成績，妊娠までの期間，重症度と妊娠との関連を2004年末までの成績で検討した。また全例に術中卵管疎通性検査も併せて行い，不妊原因検索の screening 検査として術前に施行した子宮卵管造影との比較を特に卵管疎通性および卵管采周囲癒着の有無につき行った。なお子宮内膜症病巣の重症度はR-AFS (Revised American Fertility Society) 分類を用いた<sup>4)</sup> (図4)。なお統計処理はMann-WhitneyのU検定を用いて行い $P < 0.005$ を有意差ありとした。



病 巣		～1 cm	1～3 cm	3 cm～	Points
腹 膜	表 在 性	1	2	4	
	深 在 性	2	4	6	
卵 巣	右	表 在 性	1	2	4
		深 在 性	4	16	20
	左	表 在 性	1	2	4
		深 在 性	4	16	20
癒 着		～1/3	1/3～2/3	2/3～	Points
卵 巣	右	フィルム様	1	2	4
		強 固	4	8	16
	左	フィルム様	1	2	4
		強 固	4	8	16
卵 管	右	フィルム様	1	2	4
		強 固	4 *	8 *	16
	左	フィルム様	1	2	4
		強 固	4 *	8 *	16
ダグラス窩 閉 鎖	一 部	4			
	完 全	40			

Total

- 1～5；微症  
STAGE I  
(Minimal)
- 6～15；軽症  
STAGE II  
(Mild)
- 16～40；中等症  
STAGE III  
(Moderate)
- 41～；重症  
STAGE IV  
(Severe)

\*卵管采が完全に閉鎖している場合は16点とする。

図4 R-AFS分類

## B 術式の工夫と疼痛改善に対する検討

Aの対象症例のうち、不妊とともに月経痛、性交痛、排便痛を自覚した症例20例を対象とし、従来の術式を施行した12例、新しい術式(図3, 4)を導入した症例8例に分けて術後疼痛の改善の程度、およびダグラス窩の硬結の変化について検討した。改善の程度は外来通院時の聞き取りによって行い、grade 1:変化なし、grade 2:軽快、grade 3:消失で表現することとし、さらに20例中内診・直腸診手術前にダグラス窩に硬結を認めた症例10例(内、従来の術式を施行したものの6例、新しい術式を導入した症例4例)に関して、術後の硬結の残存の程度で grade 1:変化なし、grade 2:一部残存、grade 3:消失で評価した。評価の期間は最短3カ月、最長26カ月であった。

## III 結 果

### A 不妊症に対する保存手術の有効性の検討

22例中7例(31.8%)に術後自然妊娠が成立した。その他1例(4.5%)が人工授精(AIH: artificial insemination with husband's semen)で、3例(13.6%)が体外受精(IVF-ET: in vitro fertilization-embryo transfer)で妊娠成立に至った。合わせると妊娠例は22例中11例(50%)となる。自然妊娠症例の妊娠成立時期は7例ともに術後6カ月以内であった。R-AFSスコアは自然妊娠群 $29 \pm 11$  (mean  $\pm$  SD)、非妊娠群 $44 \pm 25$ で有意差はなく( $P=0.337$ )、妊娠成立とR-AFSスコアに相関は認められなかった。卵管疎通性そのものに関しては子宮卵管造影と腹腔鏡所見との間に相違はなかった。しかし2症例では子宮卵管造影では卵管疎通性が良好であったものの腹腔鏡では卵管采周囲と腸管、

症例	妊娠	r-AFS スコア	
1	—	I (1)	
2	10カ月後	I (4)	IVF-ET
3	23カ月後	I (5)	IVF-ET
4	6カ月後	II(10)	自然妊娠
5	—	III(22)	
6	18カ月後	III(24)	AIH
7	3カ月後	III(24)	自然妊娠
8	—	III(24)	
9	3カ月後	III(28)	自然妊娠
10	—	III(26)	
11	3カ月後	III(28)	自然妊娠
12	4カ月後	III(29)	自然妊娠
13	4カ月後	IV(42)	自然妊娠
14	6カ月後	IV(42)	自然妊娠
15	—	IV(44)	
16	—	IV(45)	
17	—	IV(48)	
18	—	IV(51)	
19	—	IV(58)	
20	—	IV(78)	
21	—	IV(88)	
22	18カ月後	IV(102)	IVF-ET

R-AFS スコアのアラビア数字は Stage を、( ) 内の数字はスコアそのものを示す。I (1) : stage 1 score 1 点

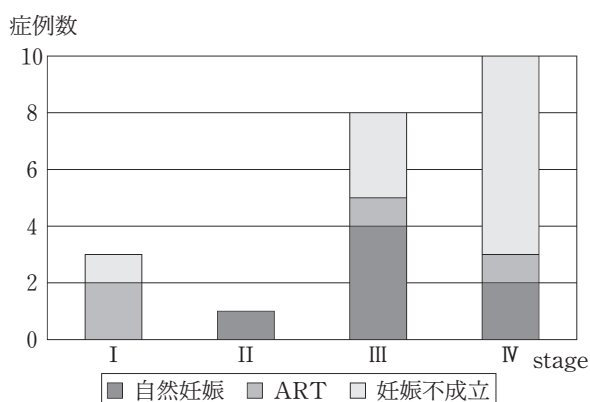


図5 術後妊娠の検討

術後自然妊娠は31.8% (7/22) であった。

R-AFS スコアは自然妊娠群で29±11 (mean±SD), 非妊娠群44±25で両群間に有意差はなかった。(Mann-Whitney のU検定)

子宮後面が強度に癒着しており、重度の卵 pick up 障害と判断された。2例とも術後体外受精を施行し、1例で1クール目に妊娠成立に至った (図5)。

### B 術式の工夫と疼痛改善に対する検討

聞き取りによる疼痛の改善の評価では、術前の疼痛は術式の如何を問わず20例全例に改善が認められた。しかしながら、従来の術式を施行したものの12例はすべて grade 2 であり、新しい術式を導入した症例8例は grade 2 が2例、grade 3 が6例であった。術前にダグラス窩に硬結を認めた症例の検討では従来の術式を施行した6例はすべて grade 1、新しい術式を導入した症例4例は grade 2 が2例、grade 3 が2例であった (表2)。

## IV 考 察

子宮内膜症は不妊の重要な原因疾患であり、当科での体外受精施行症例の半数以上を占める。現在では子宮内膜症を原因とする不妊は「体外受精で十分克服しうる疾患」と考えられている<sup>8)9)</sup>。しかしながら体外受精は金銭的負担も大きく、また卵や精子を人工的に扱われることに対する抵抗感から当科には自然妊娠を希望して来院される患者も多い。以前より子宮内膜症が妊孕性を損なう原因として、卵巣病変では卵巣腫大による排卵障害、腹膜病変では癒着による卵管狭窄・閉塞が考えられていた。ところが原因不明の長期不妊症例に腹腔鏡検査を行うと高率に初期内膜症腹膜病変が見つかること<sup>10)</sup>、腹腔鏡検査で初めて発見された腹膜病変の焼灼を行った群と観察のみに終わった群とを比較すると検査後6カ月の妊娠率、正産率は前者が有意に高率であった等の結果が次々と報告され<sup>11)</sup>、形態的な異常のみでは不妊との関連が説明できないこととなった。この原因として子宮内膜症症例には腹水が

表2 術式の工夫と疼痛改善に対する検討

1) 疼痛 (月経痛・性交痛・排便痛) あり: 20例		
	従来の術式: 12例	新しい術式: 8例
grade 1	0	0
grade 2	12	2
grade 3	0	6
grade 1: 変化なし, grade 2: 軽快, grade 3: 消失		
2) 硬結あり: 10例		
	従来の術式: 6例	新しい術式: 4例
grade 1	6	0
grade 2	0	2
grade 3	0	2
grade 1: 変化なし, grade 2: 軽快, grade 3: 消失		

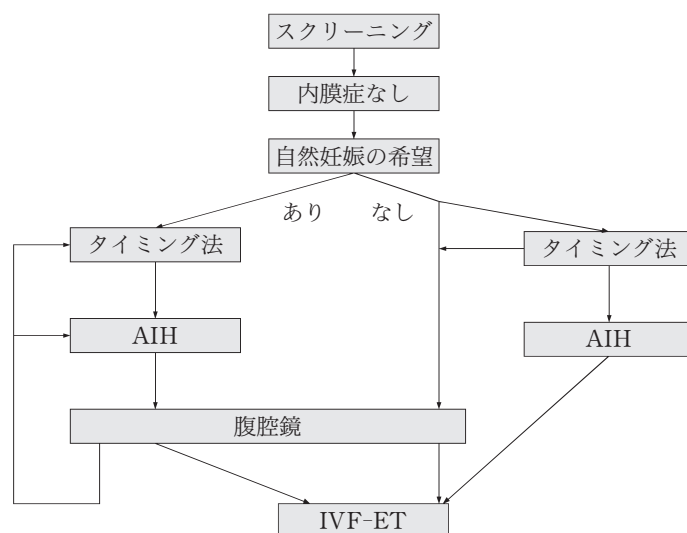


図6 不妊症 screening 検査の段階で子宮内膜症が臨床的に存在しない症例に対する当科の診療指針

自然妊娠希望が強い症例に対しては、あくまで timing 法、排卵誘発、人工授精を行うが、子宮内膜症初期腹膜病変の存在を常に念頭に置き、人工授精までの段階で妊娠に至らない場合は早期に腹腔鏡検査を施行し、以降の自然妊娠の可能性、人工授精の可否、体外受精の適応を検討する。自然妊娠を強く希望しない症例は症例ごとに相談の上方針を決定する。

AIH：人工授精 (artificial insemination of husband's semen)

IVF-ET：体外受精 (in vitro fertilization-embryo transfer)

有意に存在し、腹水中には Macrophage (Mφ)<sup>12)</sup>, Interleukin (IL)<sup>1)</sup>, Vascular endothelial growth factor (VEGF)<sup>13)</sup>, Regulated upon activation normal T-cell expressed and secreted (RANTES)<sup>14)</sup>等の生理活性物質が高濃度に認められることが明らかになり、直接的に卵、精子の変性、卵管蠕動障害を引き起こすと考えられている<sup>1)</sup>。

今回の検討結果から、外来レベルでの不妊症スクリーニング検査で子宮内膜症の存在が認められない長期不妊例には初期内膜症腹膜病変の存在を念頭に置き、積極的に腹腔鏡検査を行い病巣の発見に努め、病巣焼灼、腹腔内洗浄による病巣除去により自然妊娠に誘導できる可能性が示された (図6)。子宮内膜症病巣除去後治療後の自然妊娠率は20~45%との報告があり<sup>6)</sup>、当科の検討 (31.8%) でも同等の成績であった。2003年の当科における体外受精妊娠率は21% (5/24) であることから、卵管機能が正常である症例に対して腹腔鏡下保存手術は体外受精と同等以上の治療法であり、自然妊娠を希望される患者にとって有用な選択肢の一つとなり得ることが示唆された。

当科では子宮内膜症を合併した不妊症症例に対しては腹腔鏡下保存手術を原則とし、手術希望のない症例には体外受精施行としている。腹腔鏡下保存手術の際は腹腔内の病巣を可及的に除去した後、卵管機能の評

価 (卵管疎通性の有無、卵管采周囲癒着の有無) を慎重に行い、術後自然妊娠の可能性、体外受精への移行についての方針を決定することとしている (図7)。

月経痛、性交痛、排便痛等の疼痛改善への保存的手術の検討では、従来の卵巣嚢胞摘出、癒着剝離、LUNA の他、深部病巣の除去、および一見正常に見えるが異常に収縮した腹膜を敢えて切開し子宮の不自然な屈曲を矯正し、浅くなったダグラス窩を開放する術式の追加により、術後の更なる疼痛軽減が期待できることが示唆された。特に従来の術式では認められなかった疼痛消失症例が、新しい術式の追加により認められるようになったことは、現状で評価できる症例が極めて少なく経過観察期間が短いこと等今後検討すべき問題点が多いものの、疼痛改善への新たな戦略となりうる可能性がある。また、子宮内膜症で高頻度に認められる子宮後屈は骨盤内臓器相互の癒着によっても生じるが、癒着のない症例の後屈は、腹膜の異常な収縮による子宮頸部一体部境界部分の下方への屈曲および仙骨子宮靭帯の緊張による靭帯-子宮頸部下部の上方への収縮によっても説明できる (図8)。さらに、LUNA は仙骨子宮靭帯内を走行する痛覚求心性線維である下腹神経を切断することで疼痛を軽減することを目的とした治療法であるが<sup>3)</sup>、その疼痛軽減の効果には最近否定的な報告が見られる<sup>15)</sup>。しかしながら

子宮内膜症に対する腹腔鏡下保存手術

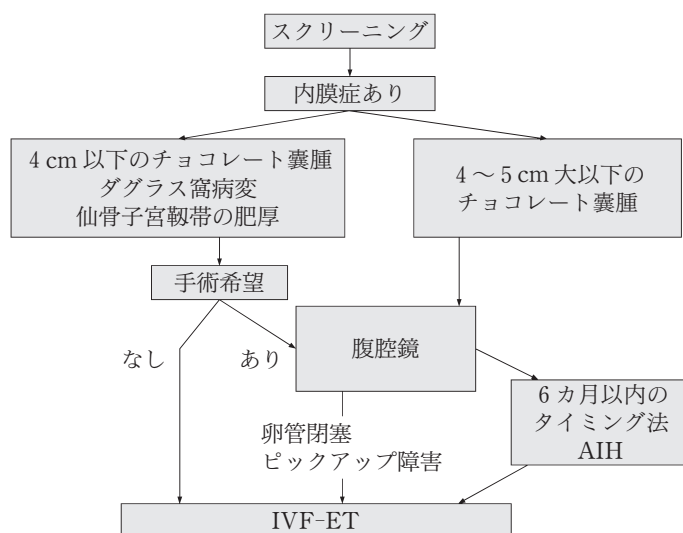


図7 当科における子宮内膜症合併不妊症の治療方針

子宮内膜症が既に明らかな不妊症例に対しては基本的に手術施行の方針とし術後の方針を卵管の状態を中心に評価し決定する。手術希望のない場合は早期の体外受精を行う。

AIH：人工授精 (artificial insemination of husband's semen)

IVF-ET：体外受精 (in vitro fertilization-embryo transfer)

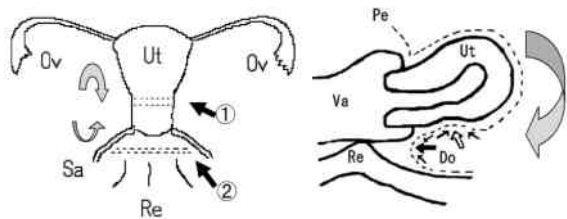


図8 子宮内膜症症例の子宮後屈のメカニズム

子宮内膜症にしばしば認められる子宮後屈は、骨盤臓器の癒着だけでなく、一見正常に見える腹膜の異常な収縮により子宮体部—頸部境界部 (①) が下方へ、仙骨子宮靱帯—子宮頸部境界部 (②) が上方に吊れ上がることで子宮全体が強制的に後方へ屈曲することから形成されることも考えられる。

Ut：子宮 Sa：仙骨子宮靱帯 Pe：腹膜  
Do：ダグラス窩 Re：直腸 Va：膣

子宮内膜症の好発部位はダグラス窩とされているものの骨盤内を詳細に観察すると、内膜症病巣のほとんどは仙骨子宮靱帯を中心に発生しており、緊張肥厚した仙骨子宮靱帯を巻き込んでの骨盤内臓器癒着が最も高頻度な部位である。腹膜初期病変症例でも一次所見は仙骨子宮靱帯に最も頻繁に発生しており、しばしば靱帯の緊張肥厚が併発しており、完全なダグラス窩解放のためには仙骨子宮靱帯の離断は不可欠である。すなわち、仙骨子宮靱帯は子宮内膜症発生において重要な役割を持つ部位であり、LUNAは離断による疼痛改

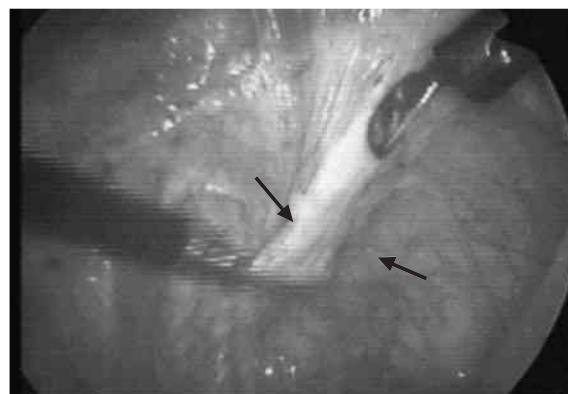


図9 LUNA (laparoscopic uterosacral nerve ablation：腹腔鏡下仙骨子宮靱帯離断術)の必要性

仙骨子宮靱帯内は子宮内膜症の好発部位であり、靱帯そのものが肥厚し緊張している症例が多い。LUNAにより、構造的緊張の緩和とともに下腹神経遮断の効果による疼痛軽減が期待できる。写真は肥厚した仙骨子宮靱帯 (矢印) を示している。

善効果のみならず、むしろ完全な子宮内膜症保存手術を行うための必要不可欠な操作の一つと考えられる (図9)<sup>16)</sup>。深部病巣は、直腸靱帯周囲のミューラー管遺残から発生した adenomyotic change<sup>17)</sup>と考えられており月経血逆流説や腹膜中皮細胞化生説が有力な発生原因である腹膜病変とは明らかに趣を異にするものである。腹膜外腔に発生するこれらの硬結が子宮内膜症固有の疼痛の主因と考えられており、十分な癒着剝離の後、内診・直腸診を行いながらの硬結部の摘出が必要である。また本操作は両側仙骨子宮靱帯内側で行

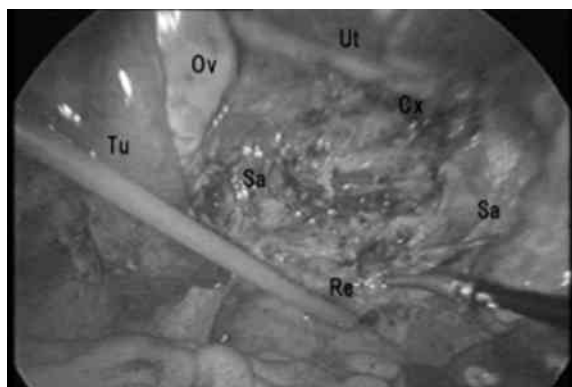


図10 深部病巣の切除

腹腔鏡所見。上限を子宮頸部 (Cx) を、左右を仙骨子宮靭帯 (Sa)、下限を直腸 (Re) で囲まれた部分の腹膜外腔を展開し直腸靭帯周囲の硬結を凝固、切除したところ。直腸靭帯周囲の硬結を、鉗子による感触の他、内診・直腸診も併用していく。腹膜病変の除去、癒着剝離、子宮体部一頸部境界部の腹膜切開、深部病巣除去の順に必要な操作がすべて行える。切除範囲は仙骨子宮靭帯内部であり尿管損傷の危険性は少ない。  
Tu: 卵管 Ov: 卵巣

うため (図10) 尿管損傷の危険性も少なく、比較的 안전한術式と考えられるが、膈壁への穿孔や直腸損傷などについては従来の術式同様細心の注意を払う必要が

ある。今後術後長期間の疼痛改善や再発について慎重に経過観察していく予定であり、さらに疼痛改善に有効な術式の確立に努めていく予定である。

## 文 献

- 1) Harada T, Iwabe T, Terakawa N: Role of cytokines in endometriosis. *Fertil Steril* 76: 1-10, 2001
- 2) Gibbons WE: Management of endometriosis in infertility patients. *Fertil Steril* 81: 1204-1205, 2004
- 3) Cornillie FJ, Oosterlynck D, Lauwereyns JM, Koninckx PR: Deeply infiltrating endometriosis: histological and clinical significance. *Fertil Steril* 53: 978-983, 1990
- 4) Charles C, Sandrine J, Jean-Bernard D, Marco V, Etienne L, Alnaud F: Laparoscopically assisted vaginal management of deep endometriosis infiltrating the rectovaginal septum. *Acta Obstet Gynecol Scand* 80: 349-354, 2001
- 5) Jones KD, Sutton CJG: Pregnancy rate following ablative laparoscopic surgery for endometriomas. *Hum Reprod* 17: 782-785, 2002
- 6) 日本産科婦人科学会(編): 子宮内膜症取扱い規約. 金原出版, 東京, 1993
- 7) Carter JE: Laparoscopic treatment of chronic pelvic pain in 100 adult women. *J Am Assoc Gynecol Laparosc* 2: 255-262, 1995
- 8) Dmowski WP: The effect of endometriosis, its stage and activity and of autoantibodies on in vitro fertilization and embryo transfer success rate. *Fertil Steril* 63: 555-562, 1995
- 9) Simon C: Outcome of patients with endometriosis in assisted reproduction; result from in-vitro fertilization and oocyte donation. *Hum Reprod* 9: 725-729, 1994
- 10) Strathy J, Molgaard C, Coulam C, Melton MJ: Endometriosis and infertility; A laparoscopic study of endometriosis among fertile and infertile women. *Fertil Steril* 38: 667-672, 1982
- 11) Marcoux S, Maheux R, Berube S: Laparoscopic surgery infertile women with minimal and mild endometriosis. *N Engl J Med* 337: 217-222, 1997
- 12) Syrop CH, Halme J: Peritoneal fluid environment and infertility. *Fertil Steril* 48: 1-9, 1987
- 13) McLaren J, Prentice A, Charnock-Jones DS, Smith SK: Vascular endothelial growth factor (VEGF) concentrations are elevated in peritoneal fluid of women with endometriosis. *Hum Reprod* 11: 220-223, 1996
- 14) Khorrarn O, Taylor RN, Ryan IP, Schall TJ, Landers DV: Peritoneal fluid concentrations of cytokine RANTES correlate with the severity of endometriosis. *Am J Obstet Gynecol* 169: 1545-1549, 1993
- 15) Latthe PM, Brunholtz DA, Hills PK, Khan KS, Lilford R: Measurement of beliefs about effectiveness of laparoscopic laparoscopic uterosacral nerve ablation. *BJOG* 112: 243-246, 2005
- 16) Chapron C, Dubuisson JB: Laparoscopic treatment of deep endometriosis located on the uterosacral ligaments. *Hum Reprod* 11: 868-873, 1996
- 17) Amaud F, Charles C, Jean-Bernard D, Marco V, Bertrand D, Gerard B: Relation between pain symptoms and the anatomic location of deep infiltrating endometriosis. *Fertil Steril* 78: 719-726, 2002

(H 17. 1. 19 受稿; H 17. 4. 4 受理)