著しいアルカレミアを呈したアルコール性肝硬変患者に対する血液浄化療法

上條祐司[1)]* 樋口　誠[1)] 小山貴之[1)]
掛川哲司[1)] 金子洋子[1)] 市川　透[1)]
田中栄司[1)] 清澤研道[1)] 洞　和彦[2)]
1) 信州大学医学部第2内科学教室
2) 信州大学医学部附属病院人工腎臓部

Treatment by Apheresis of a Patient with Alcoholic Liver Cirrhosis Complicated by Severe Alkalemia

Yuji KAMIJO[1)], Makoto HIGUCHI[1)], Takayuki KOYAMA[1)]
Tetsuji KAKEGAWA[1)], Yoko KANEKO[1)], Toru ICHIKAWA[1)]
Eiji TANAKA[1)], Kendo KIYOSAWA[1)] and Kazuhiko HORA[2)]
1) *Department of Internal Medicine, Shinshu University School of Medicine*
2) *Division of Artificial Kidney, Shinshu University Hospital*

Apheresis therapy is known to be very effective in patients with acidemia. However, the therapy is not usually recommended for patients with alkalemia because arterial pH rises further with it. We encountered a 43-year-old patient with severe alkalemia with multiple organ failure. Because apheresis in this case caused worsening of the alkalemia, as anticipated, we used diafiltration fluid with reduced bicarbonate, intentionally suppressed respiration by using an artificial respirator and sedatives, and administered hydrochloric acid intravenously. With these modifications, apheresis therapy was successfully continued, and the patient eventually recovered. We conclude that these countermeasures for alkalemia are very useful in the apheresis treatment of patients with severe alkalemia. *Shinshu Med J 49 : 335—340, 2001*

(Received for publication July 18, 2001 ; accepted in revised form August 15, 2001)

Key words : alkalemia, apheresis, liver cirrhosis, plasma exchange, continuous hemodiafiltration
アルカレミア，血液浄化療法，肝硬変，血漿交換，持続緩徐式血液透析濾過

I　はじめに

わが国では，各種の多彩な血液浄化療法が一般的な日常医療として認知されるようになりつつある。特に近年，重症疾患（多臓器不全，急性呼吸促迫症候群，重症急性膵炎，急性肝不全・劇症肝炎等）に対する持続緩徐式血液透析濾過療法や血漿交換の有用性が注目されており，施行頻度も著しく増加している。これらの重症疾患の患者は代謝性アシドーシスを呈することが多いが，その補正も急性血液浄化療法で可能となる。しかし，アルカレミアの補正は血液浄化療法を用いても困難であり，また逆にアルカレミアを助長する恐れがあるため，アルカレミアの著しい患者への急性血液浄化療法はその施行も躊躇される。今回我々は，多臓器不全（肝不全，腎不全，DIC）と重度のアルカレミアを呈した43歳の男性症例に，アルカレミア対策を行った上で血液浄化療法（血漿交換，持続緩徐式血液透析濾過療法）を施行し，救命しえたので報告する。

* 別刷請求先：上條　祐司　〒390-8621
松本市旭3－1－1　信州大学医学部第2内科

II　症　　例

患者：43歳，男性，大学生。
主訴：意識障害。

表１　入院時検査所見

Blood			**Chemistry**					
WBC	6230	/μl	TP	6.4	g/dl	ZTT	3.4	KU
	(Neutro 62.1%)		Alb	3.6	g/dl	TTT	2.2	KU
RBC	407×10⁴	/μl	BUN	22	mg/dl	Ch-E	96	U/l
Hb	12.9	g/dl	Cr	2.0	g/dl	Amy	167	U/l
Ht	36.0	%	UA	13.0	mg/dl	CK	2694	U/l
Plt	4.2×10⁴	/μl	T-chol	98	mg/dl	Na	125	mEq/l
			TG	65	mg/dl	K	3.4	mEq/l
Hemostatic			T. Bil.	10.6	mg/dl	Cl	80	mEq/l
PT	41.6	sec	D. Bil.	6.2	mg/dl	Ca	8.7	mg/dl
PT%	17.9	%	ALP	224	IU/l	P	0.3	mg/dl
APTT	39.1	sec	LDH	2422	U/l	Fe	206	mg/dl
Fib	143	mg/dl	GOT	4527	U/l	Glu	241	mg/dl
FDP	1101	ng/ml	GPT	661	U/l	TIBC	204	mg/dl
FDP-DD	18.5	mg/ml	γ-GPT	513	U/l	NH3	247	μg/dl
AT-Ⅲ	20	%						
TT	12.9	%	**Arterial Blood Gas**			**Urine**		
			pH	7.641		pH	6.0	
Serology			pCO2	23.4	mmHg	protein	(2+)	
CRP	2.11	mg/dl	pO2	133.1	mmHg	glucose	(−)	
STS	(−)		HCO3	25.6	mmol/l	Bil	(2+)	
HBsAg	(−)		ABE	5.5	mmol/l	Keton body	(−)	
Anti-HCV	(−)		Sat	100	%	occult blood	(3+)	
IgMHA	(−)		AG	19.4		sediments:		
IgA	882	mg/dl	HCO3	33	mmol/l	RBC	100	/HPF
IgM	136	mg/dl	（補正値）			WBC	2〜3	/HPF
IgG	1914	mg/dl				cast	(−)	

既往歴：30歳時にアルコール性肝炎，35歳時にアルコール依存症にて入院加療。

家族歴：父，母が高血圧。肝疾患（−）。

現病歴：35歳時のアルコール依存症の加療後は機会飲酒程度であったが，2000年５月ごろより毎日飲酒をするようになり，多い時では１日に日本酒２升程度を摂取していた。また，同年７月頃より飲酒に伴い，授業中の酩酊，裸足で外を歩き回る等の異常行動を認めるようになった。８月29日夜，意識混濁し，失禁しているところを発見され，近医入院となる。意識レベルの改善が認められなかったため，精査加療目的で翌日当院へ転院となった。

入院時現症：体温38°C。血圧116/60mmHg。脈拍80回/分。呼吸数は，24回/分と頻呼吸。意識状態は，Japan Coma Scale で200，肝性昏睡Ⅳ度。胸部所見は特記すべきことなし。腹部所見は，胸骨正中線上および鎖骨中線上にそれぞれ辺縁鈍・弾性硬の肝臓を２横指触知。腸音は減弱。圧痛・筋性防御なし。下腿浮腫なし。神経学的所見は，瞳孔左右同大，共同偏視なし。対光反射あり。深部腱反射亢進，病的反射なし。

入院時検査所見（表１）：血液検査では，白血球数および赤血球数は正常だったが，血小板数が著しく低下。凝固検査では，凝固能の低下を認め，また FDP および FDP－DD 高値から凝固亢進状態が示唆された。化学検査では，血清ビリルビン，肝逸脱酵素およびアンモニアの上昇を認め，経過と考え合わせると重症型のアルコール性肝炎と考えられた。また，腎不全の合併および横紋筋障害も認めた。電解質は，低ナトリウム・低クロール・低リン血症を認めた。血清検査では炎症反応が軽度上昇。血液ガス検査では，pH7.641と著明なアルカレミアを呈していた。アニオンギャップが19.4と増加，また補正重炭酸濃度は33mmol/l と上昇しており，代謝性アシドーシスと代謝性アルカローシスの合併が考えられた。また，動脈血中の二酸化炭素分圧は23.4mmHg と低下しており，呼吸性アルカローシスの存在も明らかとなった。

胸部単純Ｘ線検査：CTR 52%，軽度の肺うっ血像あり。

腹部単純Ｘ線検査：腸管ガスが著明。

腹腔鏡および肝生検所見（図１）：全身状態の回復後に施行した。肉眼上表面は不整で小結節型，肝紋理の増強あり。組織では著しい線維化と再生結節像を認め，アルコール性肝硬変と診断した。

入院後経過（図２）：入院時諸検査から，本症例は肝不全・腎不全・ DIC の多臓器不全状態にあると考え，第１病日に抗生剤・メシル酸ガベキサート・新鮮

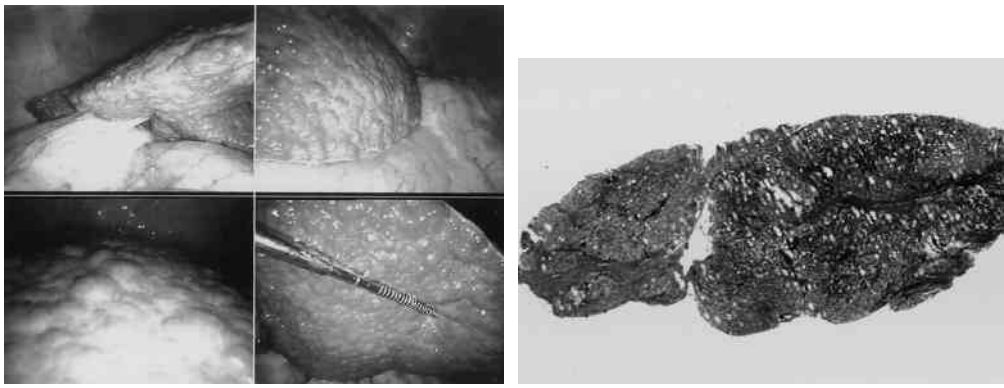

A　　B

図１　腹腔鏡検査による肝肉眼所見および組織所見（Azan-Mallory 染色）
A　表面は不整で小結節型，肝紋理の増強を認めた。
B　著しい線維化と再生結節像を認めた。

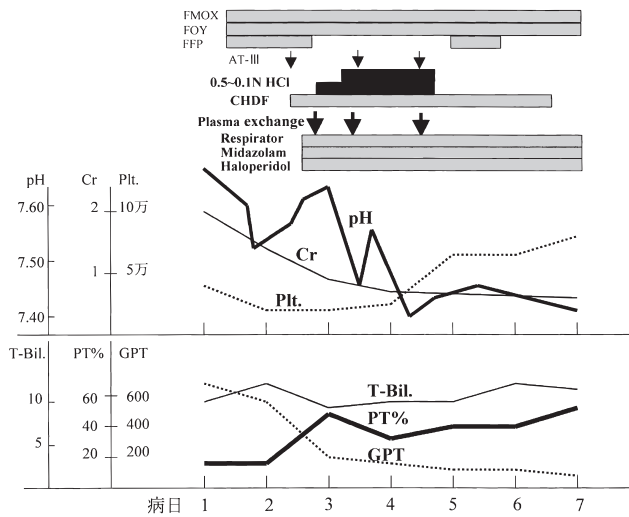

図２　入院後経過

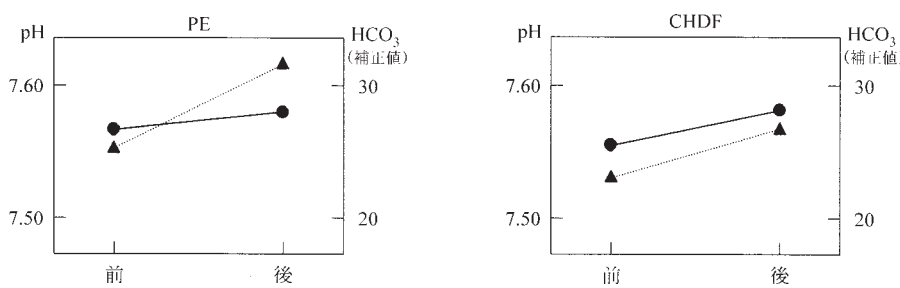

図３　血液浄化療法施行前後の pH および重炭酸濃度の変化　●；ph　▲；重炭酸濃度
（CHDF，持続緩徐式血液濾過透析療法；PE，血漿交換療法）

表２　血液浄化療法に伴うアルカレミア対策

１	低重炭酸イオン濃度透析 重炭酸イオン濃度を17mEq/l程度に低下させた透析液の使用。 本症例では，サブラッドB®（扶桑薬品）と生理食塩水を１：１の比で連結管でつなぎ使用。
２	鎮静剤使用下に高CO2血症による呼吸性アシドーシスの誘導 本症例の場合，ミダゾラムおよびハロペリドールを使用し，人工呼吸管理下で呼吸調節を施行。
３	塩酸投与 本症例では，0.05～0.1N 塩酸を100ml/hr の速度で持続静注。

凍結血漿の投与と輸液療法を施行したが，症状および検査所見とも改善傾向を認めなかったため，第２病日より持続緩徐式血液透析濾過療法（以下CHDF）と血漿交換療法（以下PE）を施行した。しかし，いずれの血液浄化療法もアルカレミアを助長したため，治療の継続が困難となった。アルカレミアの原因としては，重炭酸イオン濃度の上昇が考えられた（図３）。しかし，本症例の場合，血液浄化療法は必須であったため，第３病日から以下のアルカレミア対策を段階的に行い，治療を継続する方針とした（表２）。第一に透析液および補充液として用いていた市販HF用補充液（サブラッドB®：扶桑薬品工業）を生理食塩水で１：１に希釈し，重炭酸イオン濃度が17mEq/L程度の低重炭酸イオン濃度液を調整し，透析液および補充液として用いた。第二に呼吸性アシドーシスの誘導のため，鎮静剤の使用と人工呼吸器による呼吸抑制を行った。それでもアルカレミアの補正が不十分であったため，第三の手段として，0.05～0.1N の塩酸を100 ml/hr の速度で持続静注した。これらの治療によりアルカレミアが補正でき，第４病日には肝腎機能の回復，DICからの脱却，意識レベルの改善が認められるようになり，全身状態が著しく改善したため，第６病日にはCHDFおよび人工呼吸器から離脱した。その後，肝機能は十分に回復し，第58病日には退院となった。

Ⅲ　考　　察

体液のpHを正常域に保つことは生体の恒常性を維持するうえで不可欠の条件である。高度のアシデミアの場合，酵素や受容体等の必須蛋白にプロトンが結合し蛋白の物理化学的性質を変性させ，その恒常性が失われる[1)2)]。高度のアルカレミアの場合は，心血管系への作用と電解質代謝への影響が問題となる[3)-6)]。心血管系への作用としては，末梢血管抵抗の増大，催不整脈作用，血管収縮促進作用（冠動脈のスパズムを誘発）が挙げられる。電解質への影響としてはイオン化カルシウム濃度の低下に由来する心筋収縮力の低下・神経の易興奮性促進（テタニー，けいれん）が出現し，カリウム・マグネシウム濃度の低下に由来する催不整脈作用も問題となる。また，ボーア効果により組織酸素化能を低下させることも重要である。いずれにしても，酸塩基平衡のバランスの著しい乱れは致死的な病態であり，その補正が重要である。

本症例のような重症肝硬変では，しばしば様々な酸塩基平衡異常が出現する[7)8)]。肝硬変において最もよくみられる酸塩基平衡異常は，呼吸性アルカローシスであり，その程度は肝硬変の重症度および意識障害の程度に相関し，20～65％の頻度で出現する。その原因としては，①胸腹水の貯留や肺内・外短絡形成による酸素分圧の低下に対する代償作用としての過換気，②換気刺激作用を有するアンモニアやプロゲステロンの増加，③脳幹部細胞内アシドーシスの関与，等が推測されている。本症例では，酸素分圧の低下はなかったがアンモニアの著しい貯留があり，呼吸性アルカローシスの原因になっていた可能性がある。高度アルカレミアにも関わらず，呼吸性代償が起きなかったのは肝疾患特有の呼吸性アルカローシスに起因すると思われる。なお，脳脊髄液のpHは測定しておらず，脳内アシドーシスの関与は不明である。利尿剤投与中の肝硬変では，約20％の頻度で代謝性アルカローシスも出現する。本症例では，利尿剤の投与は行われていなかったが，過剰飲酒後の発症であり嘔吐をしていた可能性が高く，また意識不明状態が続いていたことから脱水傾向が強かったことが予想され，これらが代謝性アルカローシスの原因になっていたと考えられる。一般にアルカレミアでは，NH_4^+からNH_3への変化が促進され，NH_3の脳内への移行，肝性脳症の誘発が危惧されるが[9)]，本症例で発症していた意識障害，肝性昏睡もアルカレミアの影響を受けていた可能性が高い。肝硬変では代謝性アシドーシスを伴うことも知られている。乳酸アシドーシスは，末期肝硬変の約30％に出現

すると言われている。その機序は，①肝での乳酸代謝障害と糖新生障害，②腎での乳酸排泄障害，③乳酸蓄積促進因子（過換気，アシドーシス）の関与，等が考えられている。本症例では乳酸の測定を行っておらず，アシドーシスへの関与は不明であるが，低P血症や高度アルカレミアにより酸素乖離曲線が変化し，その結果組織酸化能が低下し，過剰な乳酸が産生されていた可能性が考えられる。また肝腎症候群として，肝不全に腎不全が合併することも知られているが，そのような場合には，不揮発性酸の排泄が障害されるため，代謝性アシドーシスを起こしやすい。本症例では，重篤なアルコール性肝障害に加え，腎不全を併発しており，代謝性アシドーシスの原因になっていたと考えられる。また，肝性昏睡発症の起因が過剰飲酒であることを考えると，アルコール代謝の結果生じたアセトアルデヒドの蓄積により代謝性アシドーシスが起きていた可能性も考えられる。本症例の血液ガス検査からは，呼吸性アルカローシス，代謝性アルカローシス，代謝性アシドーシスの合併と判断でき，そうした複合的な異常の結果アルカレミアを呈していたと考えられた。

血液浄化療法は，酸塩基平衡の恒常性を維持する上で（特に腎の代替として代謝性の酸塩基平衡の恒常性を維持する上で）強力な支持療法となりうるが，血液浄化療法が必要な患者は，腎不全の合併や，ショック・重症感染等の重篤な病態に伴う代謝障害により産生される不揮発性酸の増加のため，代謝性アシドーシスを呈することが多い。そのため，代表的な血液浄化療法である血液透析やCHDFにおいては，一般的に使用されている透析液・補充液の重炭酸イオン濃度は35 mEq/Lと高めに設定されている。PEの場合も，使用される新鮮凍結血漿中の多量のクエン酸が体内に注入され重炭酸に代謝されるため，PE施行後はアルカレミアに傾く傾向がある。そのため，一般の血液浄化療法では代謝性アシドーシスを強力に補正できるが，代謝性アルカローシスを補正することはできない。

今回，我々は高度アルカレミアの症例に対し血液浄化療法として，通常のPE, CHDFを施行したが，やはりアルカレミアを助長する結果となった。このため，低重炭酸イオン濃度透析液の使用や，人工呼吸器による呼吸性アシドーシスの誘導，塩酸の投与といったアルカレミア対策を試み[10]，治療の継続，救命に成功した。高度アルカレミアに対し血液浄化療法を行い救命し得た過去の症例報告では，低重炭酸イオン濃度透析液の使用や人為的な呼吸抑制のみでアルカレミアが改善することが多く[11)12]，本症例の様に塩酸の静脈内投与まで必要となった例は少ない。本症例のアルカレミアは複合的な異常の結果であったため，その対策も単一の方法では困難だったのであろう。とかく，血液浄化療法は酸塩基平衡を適正値に補正するといった誤解を生みがちである。しかし単純な血液浄化療法ではアルカレミアを補正できないことを十分理解し，アルカレミアを呈する患者に血液浄化療法を施行する場合はその危険性を考慮し，十分な対策・検討がなされるべきだと思われる。しかし，そうした配慮がなされれば，重症アルカレミアの患者でも多臓器不全などで血液浄化療法が必要な場合，その施行は極めて有用と考えられた。

文　献

1) Garella S : Clinical acid/base disorders. In : Cameron S, Davison AM, Grunfeld JP, Kerr D, Ritz E (eds), Oxford text book of clinical nephrology, pp 917-965, Oxford University Press, Oxford, 1992
2) Harrington JT, Cohen JJ : Metabolic acidosis. In : Cohen JJ, Kassirer JP (eds), Acid-base, pp 121-225, Little, Brown and Co., Boston, 1982
3) Narins RG, Jones ER, Townsend R, Goodkin DA, Shay RJ : Metabolic acid-base disorders : pathophysiology, classification, and treatment. In : Arieff AI, DeFronzo RA (eds), Fluid, electrolyte, and acid-base disorders, pp 269-384, Churchill Livingstone, New York, 1985
4) Emmett M, Seldin DW : Clinical syndromes of metabolic acidosis and metabolic alkalosis. In : Seldin DW, Giebisch G (eds), The kidney : physiology and pathophysiology, pp 1471-1490, Raven Press, New York, 1985
5) Harrington JT, Kassier JP : Metabolic alkalosis. In : Cohen JJ, Kassirer JP (eds), Acid-base, pp 227-306, Little, Brown and Co., Boston, 1982
6) Jacobson HR : Chloride-responsive metabolic alkalosis. In : Seldin DW, Giebisch G (eds), The regulation

of acid-base balance, pp 431-457, Raven Press, New York, 1989
7) Oster JR, Perez GO : Acid-base homeostasis and pathophysiology in liver disease. In : Epstein M (ed), Kidney in liver disease, pp 119-123, Williams and Wilkins, New York, 1987
8) 辻井　正，植村正人：肝硬変における酸塩基平衡異常．山村雄一，吉利　和（編），最新内科学大系 49，pp 141-144，中山書店，東京，1991
9) Warren KS : Effect of alterations in blood pH on distribution of ammonia from blood to cerebrospinal fluid in patients in hepatic coma. J Lab Clin Med 56 : 687-691, 1960
10) 柴垣有吾, Yee J : 代謝性アシドーシス・アルカローシスの治療. Medical Practice 17 : 1215-1221, 2000
11) Sahani MM, Brennan JF, Nwakanma C, Chow MT, Ing TS, Leehey DJ : Metabolic alkalosis in a hemodialysis patient after ingestion of a large amount of antacid medication. Artif Organs 25 : 313-315, 2001
12) Blank MJ, Lew SQ : Hypoventilation in a dialysis patient with severe metabolic alkalosis : treatment by hemodialysis. Blood Purif 9 : 109-113, 1991

（H 13. 7. 18　受稿；H 13. 8. 15　受理）