信州医誌，46(1)：15～23，1998

綜　説

正常圧水頭症の発生機序とその動物実験モデル

多　田　　剛
信州大学医学部脳神経外科学教室

Pathogenesis of Normal Pressure Hydrocephalus : A Lesson from Animal Model

Tsuyoshi TADA
Department of Neurosurgery, Shinshu University School of Medicine

Key words : normal pressure hydrocephalus, transforming growth factor-β, cerebrospinal fluid
正常圧水頭症，トランスフォーミンググロースファクターβ，脳脊髄液

I　はじめに

水頭症とは髄液が脳室に貯留し脳室が異常に拡大した病態である。多くの場合，塞き止められた髄液で脳圧が亢進し頭痛，嘔吐などの頭蓋内圧亢進症状を呈する。また急激な発病では脳ヘルニアを引き起こし死に至るため脳神経外科領域では極めて重大な疾患である。水頭症にはいろいろな分類法があるが，臨床でよく使われるのは閉塞性水頭症と交通性水頭症である。前者は脳腫瘍や嚢胞などで髄液の流れが塞き止められている場合で，後者は側脳室からくも膜下腔まで髄液の交通があり，明らかな閉塞箇所はないけれど水頭症になっている場合である。いずれにしても治療は脳室に停滞している髄液を皮下の導管を通して腹腔まで流す脳室腹腔短絡術（V-P shunt）を行う[1]。

1965年にAdamsとHakimが中高年の痴呆症患者の中にアルツハイマー病や脳血管性痴呆症のほかに，脳脊髄圧が正常範囲内（200mmH_2O未満）なのに交通性水頭症となっている患者がいることを報告した[2]。これらの患者にV-P shuntを行うと痴呆症状が劇的に改善することから彼等の提唱した正常圧水頭症は可逆的な痴呆を呈する疾患の一つとして大いに注目された。約30年経過した現在，正常圧水頭症にはV-P shuntを行うという治療方法は定着したが，現在まで診断を確定する決定的な手段はなく，その病態については依然未解明な部分が多い。

この正常圧水頭症の病態を解明するためには動物モデルでの解析が欠かせないが，現在水頭症を作るのに一般的に使われているカオリン（はくとう土）を実験動物の大槽内に注入する方法は第四脳室周囲の脳槽に異物反応を起こして髄液の流れを止めるいわば閉塞性水頭症のモデルで，正常圧水頭症の病態を解析するのに適していない[3]。これまで報告されている交通性水頭症の動物モデルとしてはラットの先天性水頭症の系統[4)5)]やvacciniaウイルスを感染させる方法[6]がある。また，マウスの脳に神経膠腫瘍細胞を接種すると交通性水頭症ができることも報告されているが常に水頭症ができるわけではない[7]。

数年前，筆者らはくも膜下出血時に血小板より放出されるサイトカインの一つであるtransforming growth factor-β1（TGF-β1）が正常圧水頭症の発生にいかなる役割を果たしているかを調べる目的でヒト型recombinant TGF-β1をマウスの頭蓋骨下に注入し，極めて効率よく交通性水頭症が誘導できることを発見し報告した[8]。本稿ではこれまで分かっている正常圧水頭症の病態についてまとめるとともに，我々がこれまでに解明してきたTGF-β1で誘導されるマウス交通性水頭症での脳室拡大のメカニズムとくも膜下出血に続発する正常圧水頭症の病態解析の試みを紹介する。

別刷請求先：多田　剛　　〒390-8621
松本市旭3-1-1　信州大学医学部脳神経外科

II　中枢神経系における髄膜と髄液循環機構

A　髄膜の構造

ヒトの髄膜は強靭な膠原線維の膜である硬膜とくも膜，軟膜の三層からなっている。イヌやウサギではヒトほど強靭ではないがヒトの硬膜に相当する線維性膜が認められ，くも膜下腔も認められる。さらに小さなラットでは硬膜と呼べるような膜は区別できないが髄膜は存在し，顕微鏡下では線維芽細胞と膠原線維からなる構造が髄膜の最外層にみられる[9]。

B　髄液の産生部位

髄液はおもに脳室壁に付着している脈絡膜で産生される。脈絡膜表面の微絨毛には炭酸脱水酵素やナトリウム・カリウムポンプが豊富に存在し能動輸送で脳脊髄液を産生している[10)-12)]。このようにして能動的に産生された髄液はモンロー孔から第三脳室，中脳水道，第四脳室に達し，マジャンディー孔またはルシュカ孔を通って脳外に出る。しかし，脈絡膜だけが髄液を産生しているのではなく，くも膜や脳室上皮からもかなりの量が産生され，その割合は40%から70%に達するという報告もある[13)14)]。

C　くも膜下腔の構造

第四脳室から出た髄液は脳底槽より脳表のくも膜下腔に流れ込む。我々が実験に使用しているマウスを含む齧歯類の髄膜は前述のように非常に貧弱な構造で，くも膜下腔は形成せず脳表部はわずか数層の髄膜細胞が細長い胞体をtight junctionで接合しあい，その細胞間を脳脊髄液が循環しているのみである。しかし，脳実質は一層の基底膜とその上を被う髄膜細胞により明確に隔絶され，髄膜内を走行する血管の内皮細胞はすべてtight junctionを形成してやはり髄膜細胞によって被われている[15)]。つまりヒトでも齧歯類でも髄液の満たされた部分がいわゆる脳血液関門の内側であることには変わりはない。

D　髄液吸収機構

ヒトではくも膜顆粒が静脈系への髄液吸収路の主経路となっている[16)]。くも膜顆粒は髄液の吸収をつかさどる高度に発達した微小器官で上矢状静脈洞や外側裂口の内腔に硬膜を貫通して乳頭状に突出している。くも膜顆粒の最外層は一層の内皮細胞で，その下にくも膜細胞が集積した合胞体があり，中心部は多数の膠原線維の中にくも膜細胞が網状に分布する中芯部を形成している[17)18)]。

他の髄液吸収路としては嗅神経周囲のくも膜下腔を通じて篩板を通過し，鼻粘膜下リンパ管からさらに頚部深部リンパ節に至る経路がラット，ウサギ，ネコ，ヒトで報告されている[19)]。ラットではヒトとは逆にこの鼻粘膜下リンパ管に流れる髄液流出経路が主経路となっている[20)]。我々はマウスで同じく嗅神経に沿って篩板を通過する経路が髄液流出の主経路となっていることを確認した。

III　正常圧水頭症

Adamsらがはじめて報告した正常圧水頭症は原疾患のない3例の特発例だったが，正常圧水頭症の原因を調べるとくも膜下出血66.8%，脳出血7.3%，頭部外傷6.4%，特発性10.5%でくも膜下出血に続発するものが最も多い[21)]。くも膜下出血後に発生する正常圧水頭症の頻度はくも膜下出血患者全体の約15%[22)]で，脳底槽の血腫量が多い症例に頻度が高く[23)]，また前交通動脈動脈瘤に合併することが多いこと[24)]や，脳動脈攣縮と正常圧水頭症の合併が有意に相関している[25)]ことが報告されている。

脳槽の髄液にRIで標識したアルブミンなどのトレーサーをいれて観察すると髄液の入れ替わりが著しく低下していることがわかる[26)27)]。また，くも膜下腔に造影剤を注入後CT scanで経時的に観察すると造影剤の円蓋部への流入が乏しく，逆に脳室内に逆流したり長期貯留する現象がみられ，正常圧水頭症を診断する簡便な方法として現在も使われている[28)29)]。臨床上の三主徴である可逆性痴呆，尿失禁，歩行障害を呈する機序についてはいまだ解明されていないが，ポジトロンCTでの研究では水頭症発現群の脳血流と脳酸素消費量とが非発現群のそれらに比較して前頭部で有意に低下していることから前頭葉の障害が指摘されている[30)]。^{133}Xenonによる脳血流の測定ではV-P shuntが有効だった症例で白質でのアセタゾールアミドに対する脳血管の反応性が抑制されていることと，低下していた脳血流とが臨床症状の改善とともに回復することが明らかとされた[31)32)]。CT，MRIによる画像的および病理学的検索で脳室周囲と深部白質の変性と小さな虚血病巣，器質化した血栓を伴う脳動脈硬化症が正常対照群と比較して有意に多いこともあわせて，白質部分の微小脳血流循環が脳室壁より拡散してきた髄液によって障害されていると考えられている[33)34)]。

髄液の流路に閉塞がなく，また髄液圧が正常範囲にもかかわらずどうして脳室拡大が起きるのかという疑問については，くも膜下出血患者の脳圧を持続的に計

測することで解明されてきた。もともとくも膜下出血後比較的早期の交通性水頭症では脳脊髄圧が上昇している[35]。慢性期になると脳室内圧が次第に低下してふだんは200cmH_2O以下の髄液圧でありながら間欠的な圧波が出現するようになる[36]。つまり，いかに"正常圧"水頭症といえども脳室が拡大する時期には脳室内圧の上昇が重要であることが分かる。ただし，正常圧水頭症の患者にどうして間欠的な圧波が出現してくるのかについてはいまだわかっていない[37]。

くも膜部分の剖検所見では出血による炎症反応に続いて3日から10日頃よりくも膜下腔の線維化が出現し，3週間目頃に完成していることが報告されているが，くも膜下腔が完全に閉塞してしまうことはない[34)38]。また，出血の初期にくも膜顆粒に赤血球が嵌頓している所見は認められるが，くも膜顆粒自体が線維化して閉塞しているという報告はなく，髄液の吸収阻害がどのように行われているのかについてはいまだに明らかでない[18)39]。

Ⅳ　TGF-β1の髄腔内投与によって誘導されるマウス交通性水頭症

TGF-β1は分子量25Kdの二量体からなるサイトカインの一つである[40]。骨髄や血小板に非活性型で多量に貯蔵されていて，必要に応じて活性化され，作用した後はまた直ちに不活性化される[41)42]。出血時に非活性型で放出されると活性化されて創傷治癒などに重要な役割を果たすことが知られている[43)44]。最近では肝硬変や，肺線維症といった全身の線維化に関係する疾患の発生に関与する重要な因子の一つであることも明らかとなってきた[45)-47]。

TGF-β1はくも膜下出血時にくも膜下腔内に多量に放出される。我々はヒトのくも膜下腔内に放出されたTGF-β1の生理的役割を調べるために生後10日目にC57BL/6マウスの頭蓋骨下にマイクロシリンジでヒト型recombinant TGF-β1を注入し脳横径と脳室横径を経時的に測定した。脳横径は正常対照マウスと比較して全く増加しなかったのに対して，脳室横径／脳横径比（脳室拡大の指標）は6週頃より著しく増加した。これは脳室拡大が遅発性にまた非常に緩徐に起こることを表しており，1匹あたりのヒト型recombinant TGF-β1が0.6ngから60ngの間で容量依存性がみられた（図1）。ヒト型recombinant TGF-β1を60ng注入し，6週経過したマウスの拡大した脳室を図2に示す。

光学顕微鏡で脳を観察すると側脳室が周囲を圧排して両側の側脳室が脳梁下で交通していた。モンロー孔

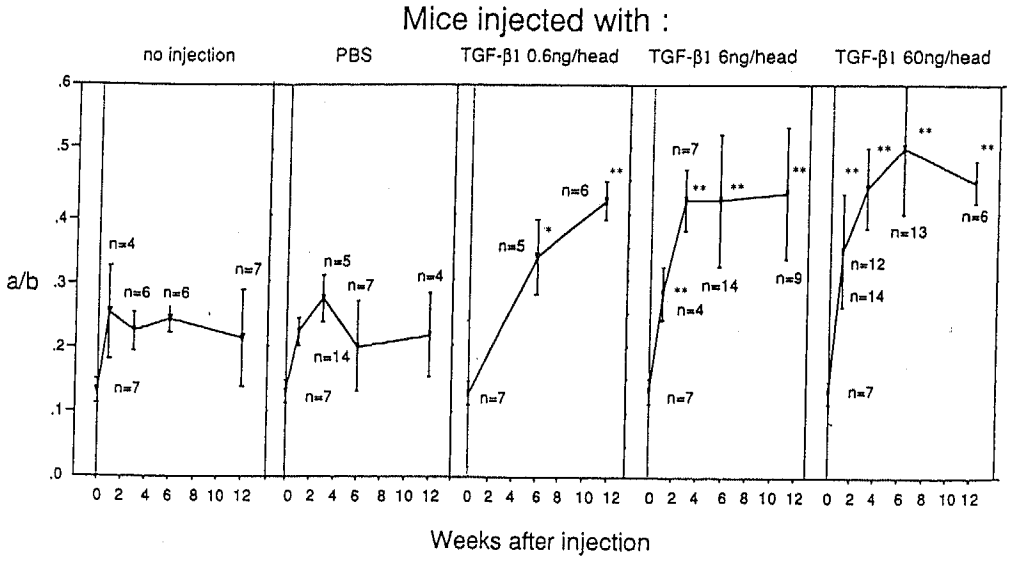

図1　ヒト型recombinant TGF-β1を髄腔内に注入したマウスの脳室横径／脳横径比の時系列
グラフは未処置マウスとヒト型recombinant　TGF-β1とキャリア蛋白を含むphosphate buffer saline（PBS）を注入したマウスの脳室横径／脳横径比のmean±SDの時系列を示す。
（＊：P＜0.05，＊＊：P＜0.01）（文献48）より引用）

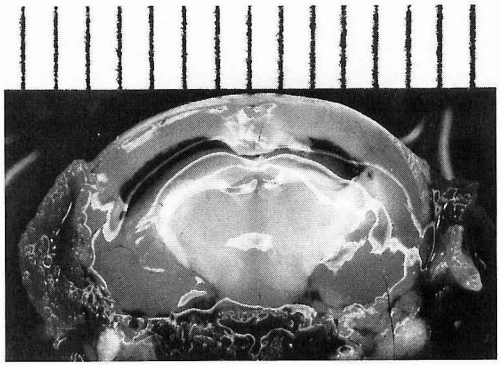

図２　ヒト型 recombinant TGF-β1髄注で誘導した水頭症マウスの頭部冠状断写真（文献８）より引用）

や中脳水道，マジャンディー孔，ルシュカ孔は各々開存していた。第三，第四脳室の拡大は明らかでないが，脊髄中心管の著しい拡大がみられ，脳室拡大が全脳室系の変化であることを示している（図３）。さらにヒト型 recombinant TGF-β1を注入し６週経過したマウスの頭蓋骨に小孔を開けて脳を傷つけないように直視下に髄腔内にインクを注入して数分後に頭蓋を冠状に切断するとインクの側脳室への逆流がみられ，交通性水頭症であることが証明できた（図４）。

次に，くも膜下出血にさらに類似させて血小板由来の TGF-β1を多量に含んだ同系マウス血清を頭蓋内に注入してみた。すると非活性型の TGF-β1を活性化するための酸処理を行った血清のみならず，未処理の血清でもヒト型 recombinant TGF-β1を注入したときと同じように交通性水頭症を誘導することができた。一方，TGF-β1を含まない血漿を注入した対照群

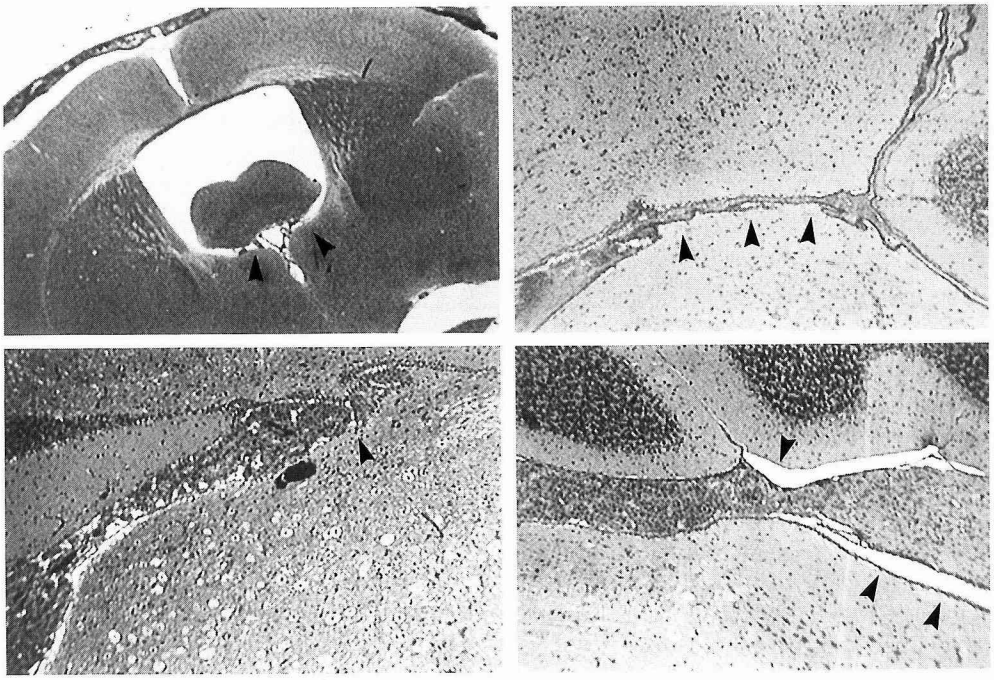

a	b
c	d

図３　マウス脳室の HE 染色像
ａからｄは各脳室出口の光顕写真を示す。矢印は各部位を示す。
ａ：モンロー孔，ｂ：中脳水道，ｃ：ルシュカ孔，ｄ：マジャンディー孔および脊髄中心管（文献８）より引用）

では脳室拡大は見られなかった（図５）。これら二種類の血清と血漿でTGF-β1のWestern blotを行うと前二者には25Kdの活性型TGF-β1が検出できた。また，血清注入後のマウスにさらにヒト型TGF-β1に交差反応性のあるウサギ抗ヒトTGF-β1抗体を頭蓋内に注入すると脳室拡大を阻止することができた[48]（表１）。以上よりTGF-β1の髄腔内投与でマウスに交通性水頭症が誘導できることは間違いないと考えている。

最近行った電子顕微鏡によるマウスの髄膜の観察ではヒト型recombinant TGF-β1を注入したはじめの１週間は形態的な変化はほとんどないものの，２週間目の髄膜細胞間に線維芽細胞が遊走してきて３週間以降に髄膜細胞の増加とともに髄膜細胞間に著しい線維化が見られた。また黒インクを脳表に注入し炭素粒子をトレーサーとして脳表から頚部深部リンパ節までの髄液の流れを観察すると，篩板を経由する髄液流出路に閉塞はないものの頚部リンパ節が黒化するまでの時間が有意に延長し，髄液の流れが髄膜内で障害されていることが分かった。

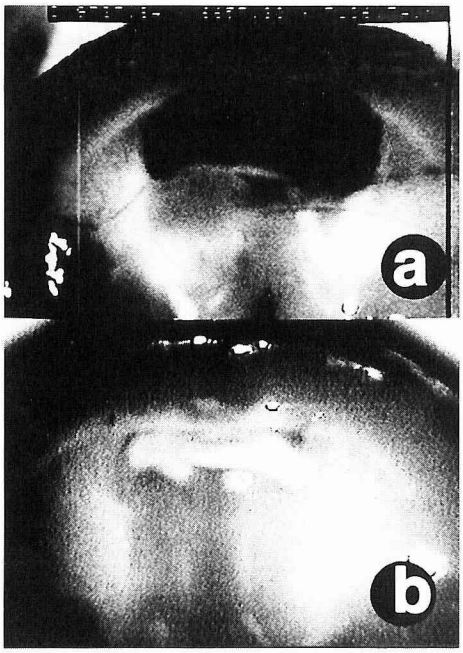

図４　髄腔内インク注入試験
ａ：髄腔内に注入したインクが拡大した側脳室に逆流している。ｂ：正常マウスでの対照実験（文献48）より引用）

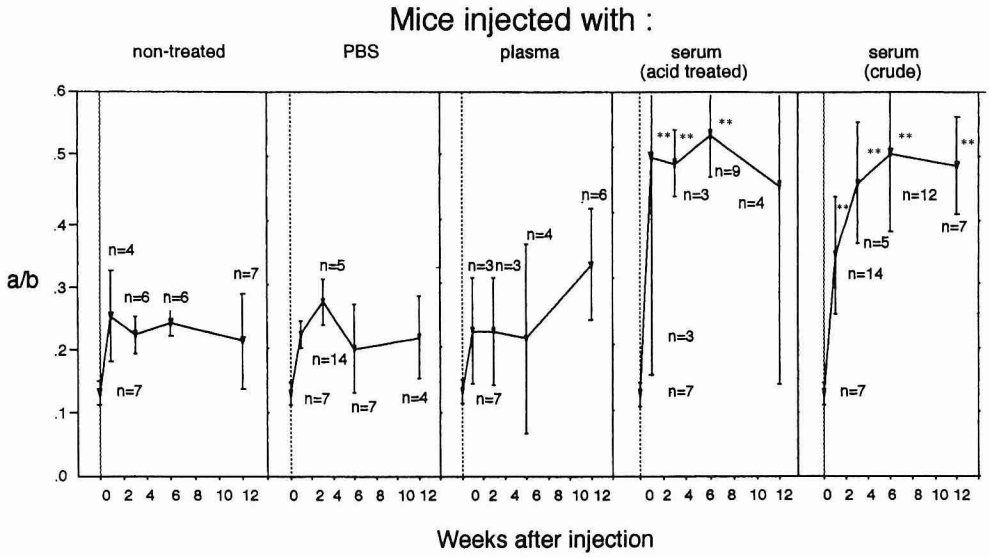

図５　同系マウス血清を髄腔内に注入したマウスの脳室横径／脳横径比の時系列
グラフは未処置マウスと同系マウス血清，血漿とキャリア蛋白を含むphosphate buffer saline (PBS)を注入したマウスの脳室横径／脳横径比のmean±SDの時系列を示す。
（＊：P＜0.05，＊＊：P＜0.01）（文献48）より引用）

表1　抗 TGF-β1抗体によるマウス交通性水頭症発生の阻害実験（文献48より引用）

Group	Injection				a/b ratio±SD at 6 weeks after injection	n
	<1st day>		<2nd day>			
1	acid-treated serum	PBS	PBS	PBS	0.50±0.03 *	7
2	acid-treated serum	Ab	Ab	Ab	0.36±0.08	14
3	crude serum	PBS	PBS	PBS	0.51±0.07 *	4
4	crude serum	Ab	Ab	Ab	0.38±0.07	19
5	PBS	Ab	Ab	Ab	0.37±0.12	13

a/b ratio±SD indicates the mean ventricular dilatation ratio±standard deviation; Ab, anti-TGF-β1 antibody; PBS, phosphate buffer saline containing 0.1% bovine serum albumin; * indicate statistical differences (* P<0.001)

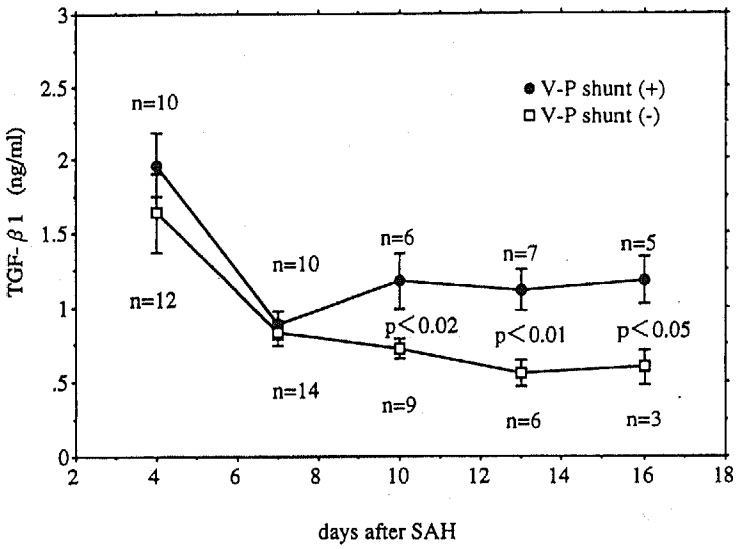

図6　くも膜下出血患者の髄液中の TGF-β1濃度
水頭症群（V-P shunt（+））と非水頭症群（V-P shunt（−））の TGF-β1濃度を時系列で示す（文献49）より引用）

V　くも膜下出血に続発する正常圧水頭症と髄液 TGF-β1濃度

これらの動物実験の結果を参考に破裂脳動脈瘤でくも膜下出血となった24例の患者の脳槽ドレナージチューブより経時的に髄液を採取して TGF-β1濃度を測定してみた。正常圧水頭症になった群とならなかった群で retrospective に TGF-β1濃度を比較すると発症直後の TGF-β1濃度は両者に差はなかったものの，正常圧水頭症にならなかった群では急速に TGF-β1濃度が低下したのに対して，水頭症群ではクリアランスの低下がみられ，ヒトのくも膜下出血後の正常圧水頭症においても TGF-β1が関与している可能性のあることが考えられた[49]（図6）。

最近，髄膜炎患者の髄液浮遊細胞より TGF-β1の mRNA を *in situ* で hybridize すると単球やリンパ球よりも顆粒球に message が強く発現していることが報告された[50]。我々も最近の研究でくも膜下出血後の

髄液中においてIL-6とTGF-β1に続いてCRPが上昇する炎症反応がみられ，特に交通性水頭症発症群で髄液CRP濃度が有意に高いこと，また交通性水頭症発症群では活性型のTGF-β1が2週目から3週目にかけて再び出現することを見出している。これらの結果はくも膜下出血後の正常圧水頭症発生には発症時に血小板より放出されるTGF-β1よりもこのような*de novo*で合成されるTGF-β1が重要な役割を果たしている可能性が高いことを示している。

また，中枢神経系でTGF-β1を過剰産生するようなトランスジェニックマウスを作ったところ交通性水頭症が発現し数週間以内に死亡することが報告された[51]。我々の研究結果との関連については現在のところまったく不明であるが，中枢神経系の発育，特に髄液循環にTGF-β1がおおいに関係していることが明らかとなり注目している。

Ⅵ おわりに

髄液と髄膜は非常に巨大でかつ繊細な構造を持つ脳を頭蓋内に安全に支持する機構として極めて優れている。また脳温を均一に保つ役割もあると思われるが，これのみでは髄液が1日に約500ccも能動的に産生されている理由にはならない。健常なくも膜または髄膜を電子顕微鏡で観察すると細長い胞体にたくさんのミトコンドリアを有し，そこには脈絡膜と同じく炭酸脱水酵素やナトリウム・カリウムポンプが豊富に存在している。全くの私見ながら筆者はくも膜が脳を包む単なる膜ではなく，脳細胞の細胞外液の環境を保つ役割を持ち，こうした機能の障害が正常圧水頭症と密接に関連しているのではないかとの考えから，今後も正常圧水頭症の病態解析を通じて髄液循環が持つ未知の生理的役割について解析しようと考えている。

文　献

1) Black PM: Hydrocephalus in Adults. In: Youmans JR (ed), Neurological surgery, pp 927-944, WB Saunders Co, Philadelphia, 1996
2) Adams RD, Fisher CM, Hakim S, Ojemann RG, Sweet WH: Symptomatic occult hydrocephalus with "normal" cerebrospinal-fluid pressure. N Engl J Med 273: 117-126, 1965
3) Hochwald GM: Animal models of hydrocephalus: recent developments. [Review]. Proc Soc Exp Biol Med 178: 1-11, 1985
4) Kohn DF, Chinookoswong N, Chou SM: A new model of congenital hydrocephalus in the rat. Acta Neuropathol (Berl) 54: 211-218, 1981
5) Wada M: Congenital hydrocephalus in HTX-rats: incidence, pathophysiology, and developmental impairment. Neurol Med Chir (Tokyo) 28: 955-964, 1988
6) Davis LE: Communicating hydrocephalus in newborn hamsters and cats following vaccinia virus infection. J Neurosurg 54: 767-772, 1981
7) Kanno T, Nakamura T, Jain VK, Sugimoto T: An experimental model of communicating hydrocephalus in C57 black mouse. Acta Neurochir (Wien) 86: 111-114, 1987
8) Tada T, Kanaji M, Kobayashi S: Induction of communicating hydrocephalus in mice by intrathecal injection of human recombinant transforming growth factor-β 1. J Neuroimmunol 50: 153-158, 1994
9) Nabeshima S, Reese TS, Landis DM, Brightman MW: Junctions in the meninges and marginal glia. J Comp Neurol 164: 127-169, 1975
10) Pollay M, Hisey B, Reynolds E, Tomkins P, Stevens FA, Smith R: Choroid plexus Na^+/K^+-activated adenosine triphosphatase and cerebrospinal fluid formation. Neurosurgery 17: 768-772, 1985
11) Masuzawa T, Ohta T, Kawakami K, Sato F: Immunocytochemical localization of Na^+, K^+-ATPase in the canine choroid plexus. Brain 108: 625-646, 1985
12) Masuzawa T, Ohta T, Kawamura M, Nakahara N, Sato F: Immunohistochemical localization of Na^+, K^+-ATPase in the choroid plexus. Brain Res 302: 357-362, 1984
13) Bering JrEA, Sato O: Hydrocephalus: Changes in formation and absorption of cerebrospinal fluid within the cerebral ventricles. J Neurosurg 20: 1050-1063, 1963

14) Milhorat TH, Hammock MK, Fenstermacher JD, Levin VA : Cerebrospinal fluid production by the choroid plexus and brain. Science 173 : 330-332, 1971
15) Oda Y, Nakanishi I : Ultrastructure of the mouse leptomeninx. J Comp Neurol 225 : 448-457, 1984
16) Weed L : The absorption cerebrospinal fluid into the venous system. Am J Anat 31 : 191-221, 1923
17) Kida S, Yamashima T, Kubota T, Ito H, Yamamoto S : A light and electron microscopic and immunohistochemical study of human arachnoid villi. J Neurosurg 69 : 429-435, 1988
18) Yamashima T : Ultrastructural study of the final cerebrospinal fluid pathway in human arachnoid villi. Brain Res 384 : 68-76, 1986
19) Weller RO, Kida S, Zhang ET : Pathways of fluid drainage from the brain - morphological aspects and immunological significance in rat and man. Brain Pathol 2 : 277-284, 1992
20) Kida S Pantazis A, Weller RO : CSF drains directly from the subarachnoid space into nasal lymphatics in the rat. Anatomy, histology and immunological significance. Neuropathol Appl Neurobiol 19 : 480-488, 1993
21) 平井　収：正常圧水頭症に対する全国調査．厚生省特定疾患難治性水頭症調査研究班　平成2年度研究報告書，pp 137-144，1991
22) Graff-Radford NR, Torner J, Adams JrHP, Kassell NF : Factors associated with hydrocephalus after subarachnoid hemorrhage. Arch Neurol 46 : 744-752, 1989
23) Fujita K, Kusunoki T, Noda M, Hirayama A, Tamaki N, Matsumoto S : Normal pressure hydrocephalus (NPH) following subarachnoid hemorrhage (SAH)-clinical consideration of CT and development of hydrocephalus after SAH. Brain Nerve 33 : 845-851, 1981
24) Sastry Kolluri VR, Sengupta RP : Symptomatic hydrocephalus following aneurysmal subarachnoid hemorrhage. Surg Neurol 21 : 402-404, 1984
25) Black PM : Hydrocephalus and vasospasm after subarachnoid hemorrhage from ruptured intracranial aneurysms. Neurosurgery 18 : 12-16, 1986
26) Heinz ER, David OD, Karp HR : Abnormal isotope cisternography in symptomatic occult hydrocephalus : a correlative isotopic-neuro-radiological study in 130 subjects. Radiology 95 : 109-120, 1970
27) James AEJ, DeLand FH, Hodges FJ III : Normal-pressure hydrocephalus : role of cisternography in diagnosis. JAMA 213 : 1615-1622, 1970
28) Tamaki N, Kusunoki T, Wakabayashi T, Matsumoto S : Cerebral hemodynamics in normal-pressure hydrocephalus : evaluation by ^{133}Xe inhalation and dynamic computed tomographic study. J Neurosurg 61 : 510-515, 1984
29) Ostertag CB, Mundinger F : Diagnosis of normal-pressure hydrocephalus using CT with CSF enhancement. Neuroradiology 16 : 216-219, 1978
30) Ishikawa M, Kikuchi H, Taki W, Kobayashi A, Nishizawa S, Yonekura Y, Konishi J : Regional cerebral blood flow and oxygen metabolism in normal pressure hydrocephalus after subarachnoid hemorrhage. Neurol Med Chir (Tokyo) 29 : 382-388, 1989
31) Greitz TVB, Grepe AOL, Kalmer MSF : Pre-and postoperative evaluation of cerebral blood flow in low-pressure hydrocephalus. J Neurosurg 31 : 644-651, 1969
32) Tanaka A, Kimura M, Nakayama Y, Yoshinaga S, Tomonaga M : Cerebral blood flow and autoregulation in normal pressure hydrocephalus. Neurosurgery 40 : 1161-1165, 1997
33) Krauss JK, Regel JP, Vach WV, Orszagh M, Jungling FD, Bohus M, Droste DW : White matter lesions in patients with idiopathic normal pressure hydrocephalus and in an age-matched control group : a comparative study. Neurosurgery 40 : 491-496, 1997
34) Akai K, Uchigasaki S, Tanaka U, Komatsu A : Normal pressure hydrocephalus. Neuropathological

study. Acta Pathol Jpn 37 : 97-110, 1987

35) Raimondi AJ, Torres H : Acute hydrocephalus as a complication of subarachnoid hemorrhage. Surg Neurol 1 : 23-26, 1973

36) Hayashi M, Kobayashi H, Kawano H, Yamamoto S, Maeda T : Cerebral blood flow and ICP patterns in patients with communicating hydrocephalus after aneurysm rupture. J Neurosurg 61 : 30-36, 1984

37) Bech RA, Juhler M, Waldemar G, Klinken L, Gjerris F : Frontal brain and leptomeningeal biopsy specimens correlated with cerebrospinal fluid outflow resistance and B-wave activity in patients suspected of normal-pressure hydrocephalus. Neurosurgery 40 : 497-502, 1997

38) Motohashi O, Suzuki M, Shida N, Umezawa K, Ohtoh T, Sakurai Y, Yoshimoto T : Subarachnoid haemorrhage induced proliferation of leptomeningeal cells and deposition of extracellular matrices in the arachnoid granulations and subarachnoid space. Immunohistochemical study. Acta Neurochir (Wien) 136 : 88-91, 1995

39) Ellington E, Margolis G : Block of arachnoid villus by subarachnoid hemorrhage. J Neurosurg 30 : 651-657, 1969

40) Sporn MB, Roberts AB, Wakefield LM, Assoian RK : Transforming growth factor-β : biological function and chemical structure. Science 233 : 532-534, 1986

41) Assonian RK, Komoriya A, Meyers CA, Sporn MB : Transforming growth factor-β in human platelets. J Biol Chem 258 : 7155-7160, 1983

42) Wakefield LM, Smith DM, Flanders KC, Sporn MB : Latent transforming growth factor-β from human platelets. A high molecular weight complex containing precursor sequences. J Biol Chem 263 : 7646-7654, 1987

43) Sporn MB, Roberts AB, Wakefield LM, Crombrugghe B : Some recent advances in the chemistry and biology of transforming growth factor-beta J Cell Biol 105 : 1039-1045, 1987

44) Mustoe MB, Pierce GF, Thomason A, Gramates P, Sporn MB, Deuel TF : Accelerated healing of incisional wounds in rats induced by transforming growth factor-β. Science 237 : 1333-1336, 1987

45) Annoni G, Weiner FR, Zern MA : Increased transforming growth factor-β1 gene expression in human liver disease. J Hepatol 14 : 259-264, 1992

46) Khalil N, O'Conner RN, Unruh HW, Warren PW, Flanders KC, Kemp A, Bereznay OH, Greenberg AH : Increased production and immunohistochemical localization of transforming growth factor-β in idiopathic pulmonary fibrosis. Am J Respir Cell Mol Biol 5 : 155-162, 1991

47) Border WA, Noble NA : Cytokines in kidney disease : the role of transforming growrh factor-β. Am J Kidney Dis 22 : 105-113, 1993

48) Kanaji M, Tada T, Kobayashi S : A murine model of communicating hydrocephalus : role of TGF-β1. J Clin Neuroscience 4 : 51-56, 1997

49) Kitazawa K, Tada T : Elevation of transforming growth factor-β1 level in cerebrospinal fluid of patients with communicating hydrocephalus after subarachnoid hemorrhage. Stroke 25 : 1400-1404, 1994

50) Ossege LM, Voss B, Wiethege T, Sindern E, Malin JP : Detection of transforming growth factor beta 1 mRNA in cerebrospinal fluid cells of patients with meningitis by non-radioactive in situ hybridization. J Neurol 242 : 14-19, 1994

51) Galbreath E, Kim S, Park K, Brenner M, Messing A : Overexpression of TGF-β1 in the central nervous system of transgenic mice results in hydrocephalus. J Neuropathol Exp Neurol 54 : 339-349, 1995

(9. 11. 27 受稿)