信州医誌，45(4)：301～306，1997

神経内視鏡による片側性水頭症の治療経験

上條幸弘[1)*]　田中雄一郎[2)]　小林茂昭[2)]
1）相沢病院脳神経外科
2）信州大学医学部脳神経外科学教室

A Case of Unilateral Hydrocephalus Treated with Neuroendoscope

Yukihiro KAMIJO[1)], Yuuichirou TANAKA[2)] and Shigeaki KOBAYASHI[2)]
1) *Department of Neurosurgery, Aizawa Hospital*
2) *Department of Neurosurgery, Shinshu University School of Medicine*

We report a case of unilateral hydrocephalus which was treated with a neuroendoscope. A 45-year-old man sufferred intracerebral and intraventricular hemorrhage due to a ruptured right frontal arteriovenous malformation (AVM) which had been partially removed 20 years earlier. The residual AVM was totally removed through a right frontal craniotomy, and he was discharged without neurological deficits. Five months after the operation, he developed left hemiparesis due to unilateral hydrocephalus. The septum pellucidum was fenestrated using a neuroendoscope. The symptom was relieved and the enlarged lateral ventricle reduced in size 3 months after the operation. The neuroendoscope proved to be effective and less invasive in the treatment of unilateral hydrocephalus. *Shinshu Med J 45 : 301—306, 1997*

(Received for publication February 18, 1997)

Key words: neuroendoscope, unilateral hydrocephalus, fenestration of septum pellucidum
神経内視鏡，片側性水頭症，透明中隔開窓術

I　はじめに

最近，脳神経外科領域で内視鏡が注目されるようになり神経内視鏡と呼称され脳室内手術を中心に活用されてきている[1)-10)]。

神経内視鏡には硬性鏡と軟性鏡がある。硬性鏡は画質が鮮明で working channel がとりやすい利点があるが脳室内操作の可動域が限られている。軟性鏡は細径のものがあり操作性がよい利点があるが画質にやや難がある。今回われわれは，片側性水頭症の症例に軟性鏡を用いた神経内視鏡手術を行い良好な結果が得られたので報告する。

* 別刷請求先：上條　幸弘
〒390 松本市旭3-1-1　信州大学医学部脳神経外科

II　症　　例

症例：45歳，男性。

主訴：左下肢麻痺。

家族歴：特記すべきことなし。

既往歴：1975年に他院で脳動静脈奇形によるくも膜下出血の診断を受け，動静脈奇形は部分的に摘出された。

現病歴：

第1回入院；1994年2月1日，突然の意識障害と左片麻痺を生じ当院へ入院した。CT で両側側脳室と第3脳室に脳室内穿破を伴う右前頭葉脳内出血を認め（Fig. 1），脳血管撮影で右中大脳動脈と前大脳動脈よりの流入動脈と深部静脈への流出静脈を有する脳動静脈奇形を認めた。2月4日に脳動静脈奇形による右前頭葉脳内出血の診断にて開頭し，血腫除去と動静脈奇

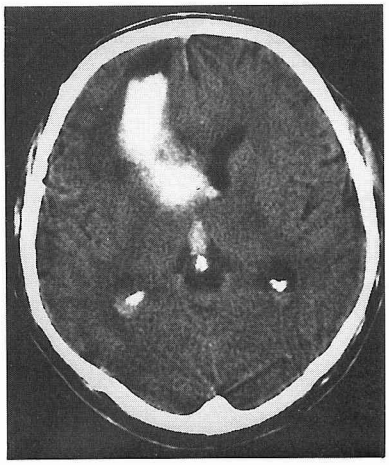

Fig. 1 CT scan at first admission showing a hematoma in the right frontal lobe with ventricular rupture.

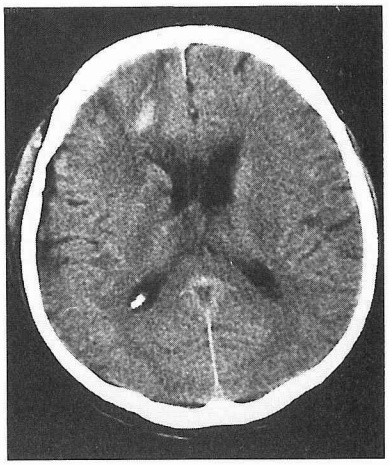

2a

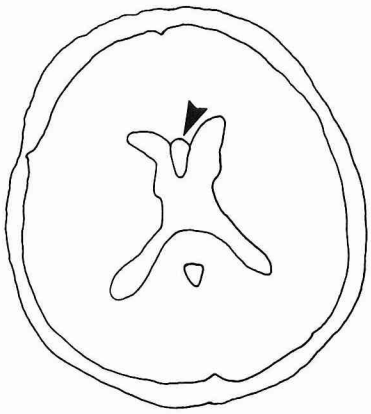

2b

Fig. 2a CT scan after right craniotomy showing removal of hematoma and arteriovenous malformation, and appearance of a cavum septi pellucidum.
Fig. 2b Schema of Fig. 2a showing cavum septi pellucidum (arrow head).

形全摘出を行った。手術後3週で神経学的所見はほぼ改善し退院した。術後8日（2月12日）のCTでは血腫と脳動静脈奇形は消失しており，術前CTでは同定できなかった透明中隔嚢胞が出現していた（Fig. 2)。

第2回入院；同年5月6日より頭痛と嘔吐が出現し，CTで右側脳室の顕著な拡大とその周囲の白質に低吸収域を認めた。左側脳室はやや拡大していたが，第3および第4脳室の拡大はなかった（Fig. 3)。脳室内出血後の片側性水頭症の診断で入院し，濃グリセリン・果糖200mlの静脈内投与を1日2回行った結果，症状が改善したので退院した。

第3回入院；退院後，約3ヵ月間外来で経過を観察したが，歩行時の左下肢筋力の低下を自覚したため同年8月18日再入院した。神経学的所見としては下肢優位の軽度左片麻痺を認めた。CTの所見は第2回入院時（5月6日）と著変はなかった。左片麻痺は右モンロー孔の閉塞あるいは狭窄による片側性水頭症により生じたものと判断し，8月19日に神経内視鏡による透明中隔の開窓術を行った。

手術：Steerable endoscope neuroguide system (Codman) を使用した。外径4mmの軟性内視鏡で，先端部の湾曲距離は4cm，湾曲角は一方へ160度，他方へ100度である。また1.2mmの操作孔より湾曲可能な数種類の鉗子などの器具を操作しながら，潅流洗浄または吸引が行える。全身麻酔下で仰臥位にて，前回開頭時の穿頭孔を利用し正中から6cm側方の冠状縫合

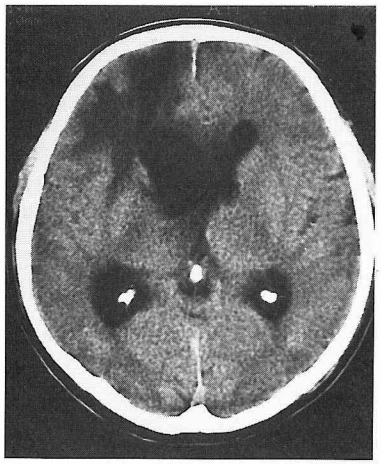

Fig. 3 CT scan at the second admission showing enlarged right lateral ventricle and low-density area around the frontal horn, and mild enlargement of left lateral ventricle.

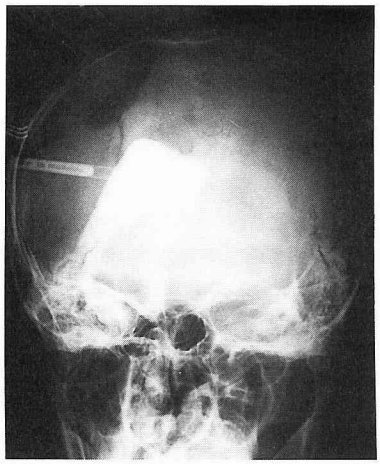

Fig. 4 Intraoperative ventriculography showing isolation of right lateral ventricle due to obstruction of right foramen of Monro.

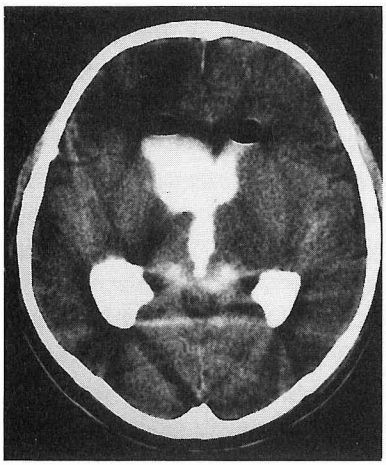

5 a

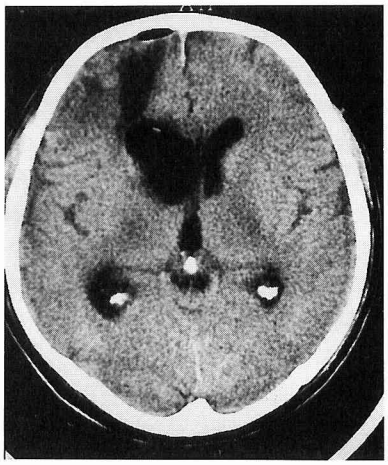

5 b

Fig. 5a CT scan just after neuroendoscopic surgery showing that the contrast material opacified all 4 ventricles and the subarachnoid space.

Fig. 5b CT scan 72 hours after neuroendoscopic surgery showing no contrast material in ventricles and cisterns.

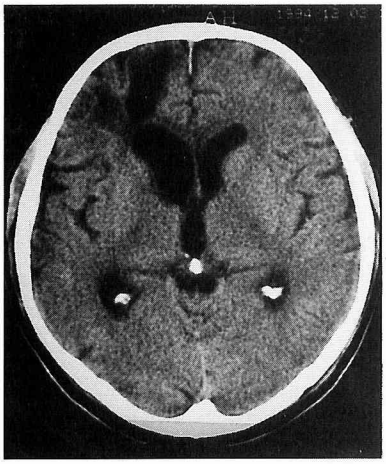

Fig. 6 CT scan 3 months after neuroendoscopic surgery showing that the right lateral ventricle had decreased in size and periventricular lucency had almost disappeared except for hematoma cavity.

上から14Frenchの peel away introducer にて右側脳室前角を穿刺した。髄液流出を確認後 introducer の内筒を除去し，内視鏡を脳室内に挿入しカメラを取付けテレビモニターで観察しながら操作を行った。視床線条体静脈を前方に辿りモンロー孔を観察したがその開口を認めなかった。次いで脈絡叢を観察し透明中隔を確認しこれを生検用と異物除去用の2種類の鉗子にて数カ所で開窓しこれらの開窓部をつなげ大きくし，対側の側脳室まで内視鏡を挿入し左右側脳室の交通性を直視下に確認した。この際開窓部から少量の出血を生じたが，乳酸リンゲルの洗浄により数分で自然に止血した。透明中隔開窓前に行った術中脳室造影では右側脳室のみが造影され（Fig. 4），モンロー孔閉塞による片側性水頭症の診断が確定した。開窓後は両側側脳室と第3脳室が造影され，手術の効果が確認された。

術後経過：術直後のCTで両側側脳室，第3脳室，第4脳室および脳表くも膜下腔に造影剤を認めたが（Fig. 5a），72時間後のCTでは脳室とくも膜下腔に造影剤の残留はなかった（Fig. 5b）。術中採取した透明中隔の組織片は炎症等の異常所見は認めなかった。

術後数日で左下肢麻痺は改善し，約3カ月後のCTでは両側側脳室，特に右側脳室が縮小し脳室周囲白質の低吸収域も減少した（Fig. 6）。2年後の時点でも症状の悪化やCT所見の変化はない。

III 考　　察

中枢神経領域で内視鏡が使用されたのは，Cohen[2]によると1910年にEspinasseが膀胱鏡で脳室内を観察したのが最初といわれている。その後もDandy[11]，Mixter[12]，Putnam[13]により，主に水頭症の治療手段としてthird ventriculostomy，脈絡叢の凝固焼灼，脳室内の隔壁除去などに応用が試みられた。しかし病態の把握や手術適応の検討が不十分であったり，光学系の解像力不足と器具操作性の制限により満足な手術成績に至らなかった。さらに水頭症に対する脳室心房短絡術や脳室腹腔短絡術などの治療法の開発，CTなどの非侵襲的診断装置の出現により，中枢神経領域における内視鏡の診断や治療への応用はその後滞っていた[2)9)10)]。しかし近年，光工学や機械工学の進歩で，解像力向上，小型軽量化，操作性の向上，周辺機器の充実などが達成され，再び内視鏡は中枢神経領域でも神経内視鏡手術として認知されるに至った。また水頭症の治療にとどまらず嚢胞性病変，脳室内腫瘍，脳室周囲腫瘍，脳正中部病変，脳内出血などの診断と治療にも応用されつつあり[1)-5)]，今後適応疾患が増加するものと思われる。

神経内視鏡の有用性は極めて安全に直視下に髄液循環動態異常の診断と治療が可能な点である。その診断を行う上での適応としては，脳室脳槽内の形態の評価，脳室脳槽内病変の生検，頭蓋内圧，組織内圧などの病態生理学的評価などが挙げられる。治療上の適応としては，非交通性水頭症における脳室開放術，脳室脳槽内隔壁穿破，嚢胞性病変の開放，脳実質内病変の吸引，ドレナージ，脳室内短絡管設置，浮遊癒着短絡管抜去などがある[8)]。

片側性水頭症は片側モンロー孔の髄液通過障害に起因し比較的稀な病態で，比較的小児に多く成人では極めて少ない[14)]。OiとMatsumoto[15)]はモンロー孔の髄液通過障害を，発達異常によるモンロー孔の先天性閉鎖，腫瘍などによる後天性通過障害，髄液シャント術

後の unilateral slit ventricle などの機能的通過障害，モンロー孔は開存しているが片側大脳半球脳実質の変性や頭蓋内コンプライアンスの不均衡による通過障害，に分類している。本例では脳動静脈奇形による脳内出血の手術後に片側性水頭症が発症したが，脳室内手術後や脳内出血に続発した症例の報告は極めて稀である[16)17)]。本例における片側性水頭症の原因は脳室内出血もしくは手術侵襲による右モンロー孔周囲の炎症やグリオーシスなどによる膜形成と考えられる。本症例で対側の左側脳室が軽度拡大した理由は，拡大した右側脳室前角の左方への偏位と透明中隔嚢胞の存在が関与し，左モンロー孔が圧迫されたためと推測される。治療法として脳室腹腔短絡術[15)]，開頭による透明中隔開窓[14)]，定位的手術による透明中隔開窓[18)]も考慮される。しかし直視下の手術が可能なこと，病態生理が把握しやすいこと，脳室腹腔短絡術に伴う感染症，シャント依存，髄液流出過多などを回避できること，またより生理的な髄液動態を確保できるなどの理由で神経内視鏡による透明中隔の開窓術を選択した。閉塞したモンロー孔そのものの交通性を確保することも考慮したが，確実性，安全性，容易性の観点から透明中隔開窓を行った。本例の如く治療と平行して術中脳室造影を行えば，モンロー孔の閉鎖と開窓術の効果確認ができ，本法がより確実なものとなる。

Ⅳ 結　　語

脳動静脈奇形による脳内出血の手術後に生じた片側性水頭症の症例に，軟性鏡を用いた神経内視鏡手術の経験をしたので，若干の文献的考察を加えて報告した。

文　　献

1) Clark WC, Woodall W, Nicoll JAR, Coakham HB : Intracerebral epithelial cyst : immunohistological diagnosis and endoneurosurgical treatment. Br J Neurosurg 3 : 507-512, 1989
2) Cohen AR : Endoscopic ventricular surgery. Pediatr Neurosurg 19 : 127-134, 1993
3) 蝦名国彦，安藤　彰，岩渕　隆，窪田哲丸，唐沢　均：CT 誘導による定位的脳手術用内視鏡システム装置の開発．外科治療 63：324-330，1990
4) Hellwig D, Bauer BL, List-Hellwig E, Mennel HD : Stereotactic-endoscopic procedures on pricesses of the midline. Acta Neurochir Suppl (Wien) 53 : 23-32, 1991
5) 日下正彦：定位的脳内血腫除去術における内視鏡使用に関する基礎的研究と臨床応用．山口医学 40：403-410，1991
6) Lewis AI, Crone KR, Taha J, Loveren HR, Yeh WS, Tew JMJr : Surgical resection of third ventricle colloid cyst. Preliminary results comparing transcallosal microsurgery with endoscopy. J Neurosurg 81 : 174-178, 1994
7) Oka K, Ohta T, Kibe M, Tomonaga M : A new neurosurgical ventriculoscope - Technical note-. Neurol Med Chir (Tokyo) 30 : 77-79, 1990
8) Pillay PK, Hassenbusch SJ, Sawaya R : Minimally invasive brain surgery. Ann Acad Med 22 : 459-463, 1993
9) Yamakawa K, Kondo T, Yoshioka M, Takakura K : Application of superfine fiberscope for endovasculoscopy, ventriculoscopy, and myeloscopy. Acta Neurochir Suppl (Wien) 54 : 47-52, 1992
10) 山川健太：神経内視鏡診断法．Clin Neurosci 11：185-187，1993
11) Dandy WE : An operative procedure for hydrocephalus. Johns Hopkins Hosp Bull 33 : 189-190, 1922
12) Mixter WJ : Ventriculoscopy and puncture of the floor of the third ventricle. Preliminary report of a case. Boston Med Surg J 188 : 277-278, 1923
13) Putnam TJ : Treatment of hydrocephalus by endoscopic coagulation of the choroid plexus. Description of a new instrument and preliminary report of results. N Engl J Med 210 : 1373-1376, 1934
14) Mamplam TJ, Harsh IVGR, Tien RD, Dillon WP, Wilson CB : Unilateral hydrocephalus in adults. Surg Neurol 35 : 14-19, 1991
15) Oi S, Matsumoto S : Pathophysiology of nonneoplastic obstruction of the foramen of Monro and

progressive unilateral hydrocephalus. Neurosurgery 17 : 891-896, 1985

16) Milhorat TH, Hammock MK, Brekhill DK : Acute unilateral hydrocephalus resulting from edemotous occlusion of foramen of Monro. Complication of intraventricular surgery. J Neurol Neurosurg Psychiatry 38 : 745-748, 1975

17) Ohkawa S, Ohsumi Y, Tabuchi M, Yamadori M : Acute unilateral hydrocephalus caused by a intracerebral hemorrhage obstructing of the foramen of Monro. Stroke 24 : 1602, 1993

18) Boyar B, Ildan F, Bagdatoglu H, Cetinalp E, Karadayi A : Unilateral hydrocephalus resulting from occlusion of foramen of Monro : a new procesure in the treatment : stereotactic fenestration of the septum pellucidum. Surg Neurol 39 : 110-114, 1993

(9. 2. 18 受稿)