信州医誌，42(5)：347～357，1994

綜　説

代謝性骨疾患クラシック（X線像と病理像の対比）

青木　純
信州大学医学部附属病院中央放射線部

Metabolic Bone Diseases: A Classic (Radiologic-Pathologic Correlation)

Jun AOKI
Department of Radiology, Shinshu University School of Medicine

Key words: metabolic bone disease, radiology, radiologic-pathologic correlation
代謝性骨疾患，放射線診断，放射線病理対比

はじめに

骨はその主体をなす骨質の大部分が石灰化しているためX線写真のよい被写体である。外傷における骨折線や骨片の転位はX線像上で明確にとらえられることが多い。骨の腫瘍や炎症などの局在性病変は，骨質の既存構造にダイナミックな改築を来すため，やはりX線診断のよい対象である。その病理像とX線像の詳細な対比の結果，骨吸収像の辺縁の性状や骨膜反応像などがこれらの局在性骨疾患の活動性をよく反映することが知られている。骨の局所的な循環障害である梗塞の初期には骨質の既存構造に変化は見られないが，遅れて生じる修復機序による骨吸収や壊死組織の石灰化はX線像上によく反映される。関節のX線像においても，骨の配列や変形，関節近傍の骨塩の状態，関節裂隙あるいは関節周囲の軟部組織の状態などを評価することにより，多くの関節疾患の鑑別が可能である。先天性骨系統疾患（骨異形成症）の多くは原因不明の全身性の病態であるが，骨の発生から成長期に生じる骨モデリングの異常としてX線像によく描出される。

代謝性骨疾患における骨質の変化はび漫性かつ微細であるため，上記の骨疾患群に比べるとX線像上でとらえにくいことが多い。X線像はあくまで病理組織像の反映であるが，X線像によく描出されるのは肉眼レベルの形態変化である。代謝性骨疾患の病理組織像はそれぞれ非常に特徴的であり，しばしば最終診断に不可欠なものともなる。しかし，その主要な病理組織変化は，巾0.2mmに満たない骨梁や骨小柱の中で起きる骨形成や骨吸収の異常であり，X線像にそのすべてが描出されるわけではない。特にX線像による代謝性骨疾患の早期診断は困難であり，多くの場合臨床経過に基づく診断や生化学的あるいは内分泌学的診断が先行する。

本稿では，代表的な代謝性骨疾患をとりあげ，その基礎的な形態変化を再認識しながらクラシックなX線診断の意義と限界を考えてみる。代謝性骨疾患における病理組織レベルでの変化がどのような形で骨X線像に反映されているかを検討するために，骨の非脱灰研磨標本の軟X線像（contact microradiography, CMR）と大切病理標本（macroscopic histologic section, MHS）を用いた。

別刷請求先：青木　純
〒390 松本市旭3－1－1
信州大学附属病院中央放射線部

I　骨粗鬆症 osteoporosis

骨粗鬆症は最も頻度の高い代謝性骨疾患である。骨粗鬆症では骨質（質量）が生理的範囲を越えて減少しており，その結果生ずる病的骨折が臨床的に問題となる。閉経後の女性にみられる閉経後骨粗鬆症と老年者にみられる老人性骨粗鬆症に二大別されるが，近年退行期骨粗鬆症と総称されることが多い[1]。いずれも，加齢による生理的な骨量の減少に加えて，遺伝的素因や閉経などによる内分泌変化，体格，栄養状態あるいは生活様式などのさまざまな因子が複雑に関与しながら発症するものと考えられている。

骨粗鬆症では骨量が減少しているが，骨基質の有機成分やミネラル成分の組成に特に異常はないとされる。骨質の減少は海綿骨より起こり，その病理組織像では骨梁の減少や菲薄化がみられる（図1 a，2 a）[2]。骨梁の数の減少のため，組織切片上での骨梁はしばしば不連続となる。骨皮質の菲薄化は遅れて生じ，その骨髄腔側より骨量が失われる。したがって，皮質骨幅は減少するが，骨の外径が変化することはない。骨吸収や骨形成などの骨の細胞の活動性（骨の代謝回転）を骨形態計測でみると，老人性骨粗鬆症の大部分が低回転型（骨のリモデリングが正常より減少しているなかで骨量が減少する場合）であり，閉経後骨粗鬆症は高回転型（骨リモデリングが正常より活性化しているなかで骨量が減少する場合）といわれている。いずれにせよ，骨吸収に骨形成が追いつかないために，骨の喪失が起きている状態である。

単純X線像で最初にとらえられるのは，おそらく骨梁の数の減少である。骨梁の巾は高々0.2mmであるため，その厚さの変化を通常のX線像上で捉えることは困難である。また，さまざまな原因による骨粗鬆症における骨形態計測値の差を反映するようなX線所見は得られない。骨梁が減少する際，荷重や筋収縮などによる力学的ストレスのかかる方向の骨梁は比較的保たれる（図2）。この現象は脊椎や近位長管骨のX線像で捉えることが可能であり，腰椎の骨梁パターンの診断基準である伊丹指数（慈恵医大方式）[3][4]や大腿骨頚部における骨梁の減少を解析するSingh index[5]などに応用されている。骨皮質の菲薄化も全身性に起きているが，頭蓋骨や四肢末梢の骨などの力学的負荷のかからない部位で観察されやすい（図3 a）。第2中手骨における皮質骨幅の診断が，骨塩定量法の1つであるX線骨濃度計測法（micro-densitometry, MD法）[6]に応用されている。骨梁の減少がさらに進むと，やがて骨の変形や骨折を来すようになる。胸腰椎体の楔状変形や扁平化あるいは魚椎化（図2），大腿骨頚部骨折，橈骨遠位部骨折などが代表的なものである。これらの骨折はX線像でよくとらえられるが，骨粗鬆症に特異的なものではなく，骨軟化症などの他の代謝性骨疾患や転移性骨腫瘍あるいは骨髄腫などにおいてもみられるものである。

骨量の減少をX線像上の濃度変化としてとらえる試みは以前より行われてきた。腰椎を用いた実験では，腹部単純X線像上で骨X線濃度の変化を認識するためには，60%の骨塩の脱灰が必要であることが示された[7]。このため，近年ではより精度の高いさまざまな骨塩定量法が開発され，臨床応用に移されている。代謝性骨疾患の画像診断における1つのアップデイトな動向である[8]。

II　原発性副甲状腺機能亢進症 primary hyperparathyroidism

副甲状腺機能亢進症は原発性と続発性に分けられる。

図1　骨粗鬆症
　a．腸骨生検，非脱灰研磨標本（1mm厚）CMR像：骨梁が少なく，皮質骨も薄い。
　b．正常対照例。

図2　骨粗鬆症
　a．腰椎MHS像：全体に骨梁が減少し特に横方向の骨梁はほとんどみられない。中央の椎体には上下終板下の骨折のため魚椎化がみられる。
　b．胸椎X線像：第7胸椎の病的骨折（→）。横方向の骨梁がほとんど消失し，縦の骨梁が目立つ。

図3　骨粗鬆症
　a．中手骨X線像：皮質骨が著明に菲薄化している。骨梁構造も疎になり，1本1本よくみえる。
　b．正常対照例。

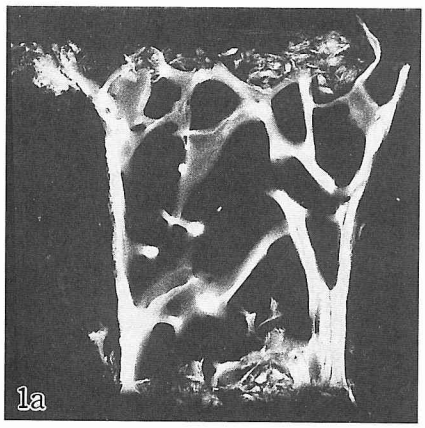
1a

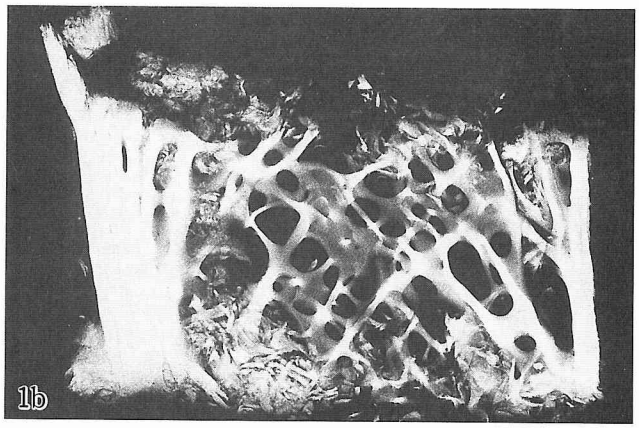
1b

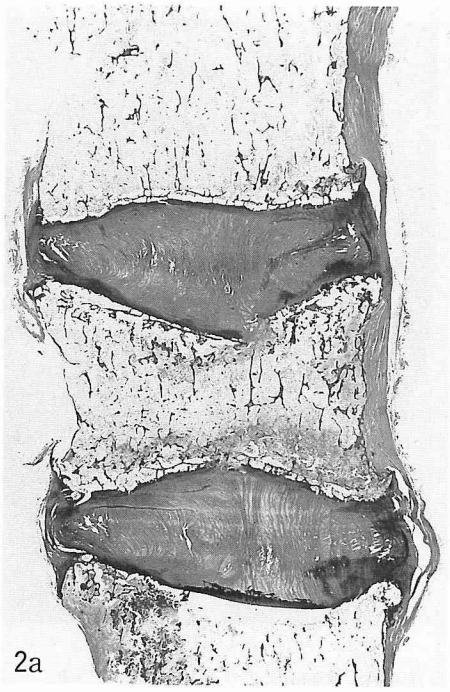
2a

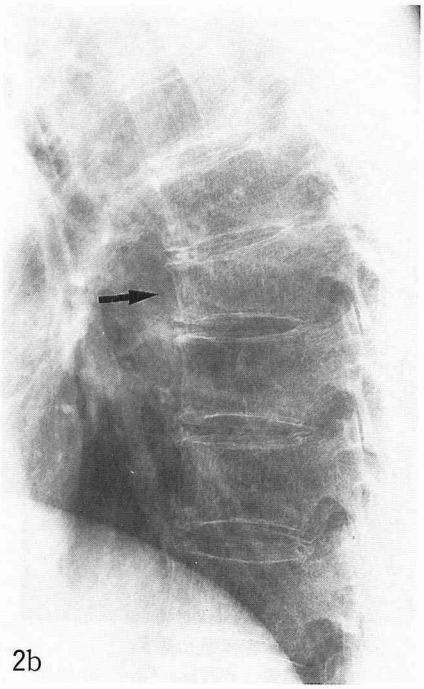
2b

3a

3b

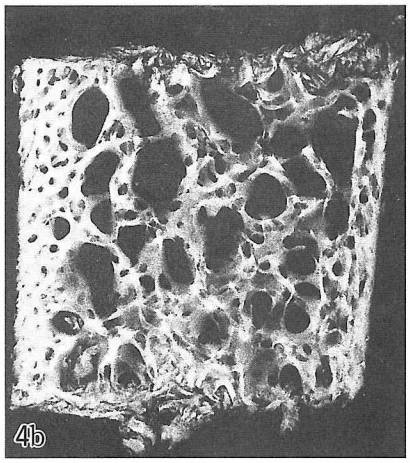

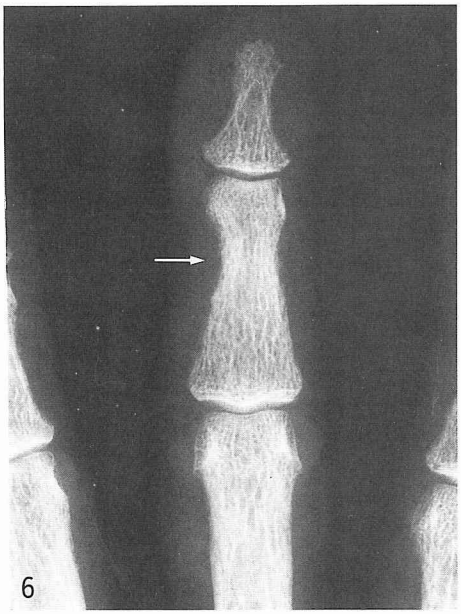

図4　副甲状線機能亢進症

a．組織像（非脱灰，Goldner 染色）：多数の破骨細胞が骨梁内に大きな穴をあけている。

b．腸骨生検，非脱灰研磨標本 CMR 像：骨梁と皮質骨内にトンネル状の骨吸収が多数みられる。

図5　副甲状腺機能亢進症

脛骨近位部 MHS 像：骨梁内や皮質骨内のトンネル状骨吸収とその周辺の骨髄腔の線維化がみられる。

図6　副甲状腺機能亢進症（重症例）

第3中節骨 X 線像：中節骨の皮質骨表面が不鮮明となり，ややケバ立っている。骨膜下骨吸収像は橈骨側に強い（→）。骨梁内にトンネル状の骨吸収像があるはずだが認識できない。

原発性の原因は副甲状腺の腺腫が80～90%，過形成が10～15%，癌が残りの1～2%といわれている。続発性副甲状腺機能亢進症の大部分は慢性腎不全によるものである。これらの病態は血清中の副甲状腺ホルモンが高値であることにより診断される。原発性副甲状腺機能亢進症の軽症例では，高カルシウム血症による神

経筋症状や精神症状あるいは尿路結石の症状が主体である。骨に痛みを生じる例は一般に重症のものであり，しばしば副甲状腺摘出術の適応となる。骨の病変はおもに副甲状腺ホルモンの骨吸収促進作用による。しかし，同ホルモンが骨芽細胞の受容体に作用してから最終的に破骨細胞が骨吸収を開始するまでの中間のプロセスについては充分に解明されていない。

骨の病理組織像では，破骨細胞による骨吸収があらゆる部位で亢進している[2]。海綿骨では骨梁表面のハウシップ窩の増加のみならず，破骨細胞の集団による深いトンネル状の骨吸収が骨梁内部にみられる（図4，5）。皮質骨内部でもハバース管やフォルクマン管に沿った骨吸収（cutting cone）が増強しており（図4b，5），その直径は1mmほどに達することがある。このトンネル状骨吸収は皮質骨表面の骨膜下に連続している。この一連の現象は皮質骨の海綿骨化としてとらえられる（海綿骨は皮質骨の約8倍の代謝活性を有する）。骨芽細胞による骨形成も活発であるが，骨量の相対的なバランスは負となっており，類骨の量も増加している（図4a）。骨小窩の大きさは増大している（osteocytic osteolysis）。活発な代謝回転を示す骨梁は血管に富んだ疎性結合織により囲まれており（図5），この状態に対して線維性骨炎（osteitis fibrosa）という病理診断名が用いられる。非常に進行した例では，微小骨折に伴う出血に対して巨細胞を多く含む線維性修復組織が腫瘤状に形成され，褐色腫（brown tumor）とよばれる。褐色腫はやがて変性して嚢胞状になり，嚢胞状線維性骨炎（osteitis fibrosa cystica）の病理組織像を呈する。

本症のX線像の診断では骨吸収像に注目するが，骨梁の表面やその内部の骨吸収像をX線像上の形態変化としてとらえることは困難である（図6）。このミクロの変化は進行例で海綿骨全体の骨濃度低下としてとらえられるのみである。これに対して，皮質骨の骨吸収像はX線像上の形態変化として反映されやすい。骨膜下骨吸収像と皮質骨内骨吸収像がそれである[9)10)]。骨膜下骨吸収像は，手の示指ならびに中指中節骨の橈骨側に最も早期に認められ，同部の皮質骨表面が不鮮明になる所見である（図6）。骨膜下の骨吸収像は末節骨の末梢にも比較的早期にみられるが，その他の部位には遅れて出現する。骨膜下骨吸収像と同様のプロセスは，軟骨下や腱付着部あるいは歯根周囲（lamina duraの消失）などにもみられる。軟骨下や腱付着部の骨吸収像は，慢性関節リウマチなどの炎症性関節炎による骨吸収像と類似するため注意を要する。皮質骨内の変化は中手骨や手の基節骨の皮質骨内で観察されやすく，皮質骨表面にほぼ平行な巾0.1～1.0mm程の細長い骨吸収像である。長管骨の皮質骨は厚く緻密であり，そのX線写真の鮮鋭度も低いことより，皮質骨内部や表面における骨吸収像の評価は困難である。褐色腫のX線像は辺縁鮮明な骨吸収像で，ときに膨張性の発育を示すため，骨巨細胞腫との鑑別が問題となることがある。全体的な骨量の減少をX線像で認識できるのは，やはりかなり進行した例においてである。

III　骨軟化症 osteomalacia，クル病 rickets

骨軟化症とクル病では骨基質の石灰化が障害され，類骨が過剰となる（図7a）。この病因にはさまざまなレベルでの障害による活性型ビタミンDの欠乏症や，ビタミンD欠乏症以外の原因による低リン血症，あるいはdiphosphonatesなどの石灰化抑制物質の骨沈着症など多彩なものが含まれる。しかし，最終的にみられる形態変化は同様のものである。クル病は成長期にみられるもので，成長軟骨における軟骨内骨化の障害が特徴的にみられ，これに膜内骨化の障害も加わっている。骨軟化症は成人における病態であり，骨リモデリングにおける膜内骨化の石灰化障害が主体である。

クル病の成長軟骨では，予備石灰化層における石灰化が障害されているため，肥大細胞層内の軟骨細胞が増加している（図8a）[2)11)]。石灰化軟骨基質は弱々しく，これに付加される骨基質にも十分な石灰化が得られないため，できあがった一次海綿骨は微弱である。しばしば，厚い成長軟骨が骨幹端側へ陥没し，骨幹端は盃状に変形する。骨端における軟骨内骨化のプロセスにも同様の障害がみられる。

骨軟化症の軽症例では，通常の脱灰病理組織標本による類骨の評価は困難である。テトラサイクリン標識非脱灰標本を用いた骨形態計測では，骨軟化症における石灰化ずれ時間（類骨が産生されてから骨化するまでの時間）は100日以上，平均類骨層幅は12.5μm以上と定義されている[12)]（これは単純X線像に写し出されるレベルではない）。石灰化骨の内部に部分的に低石灰化域が島状にみられることもある。類骨を含めた骨梁の幅は一般に保たれている（図7a）。皮質骨表面やハバース管周囲にも類骨が増加している。骨折修復時の仮骨にも石灰化障害がみられる。

クル病のX線像[11)]では成長軟骨が厚く，予備石灰

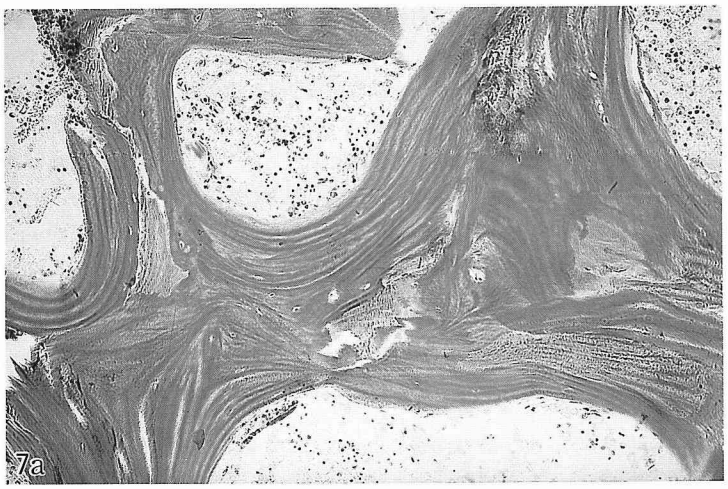

図7　骨軟化症
a．組織像（非脱灰，Goldner 染色）：非常に厚い類骨層が形成されている。類骨を含めた骨梁幅は正常である。
b．腸骨生検，非脱灰研磨標本 CMR 像：薄く弱々しい骨梁である。皮質骨も非薄化し，内部にハーバス管の増強像もみられる（→）。

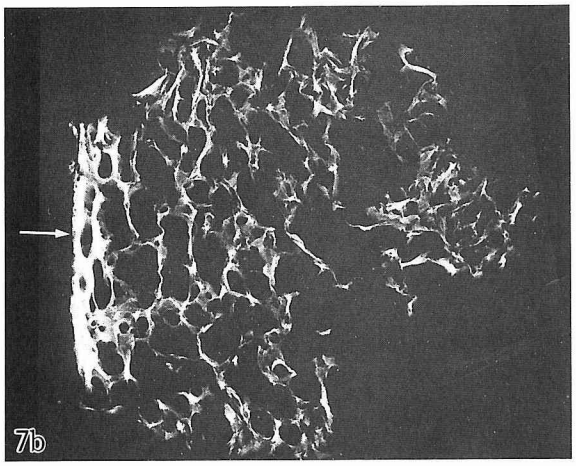

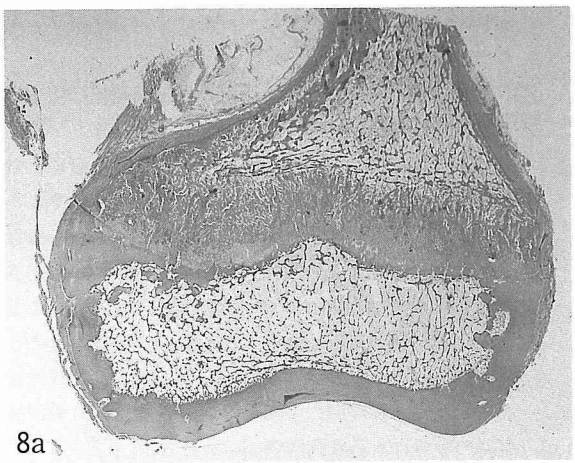

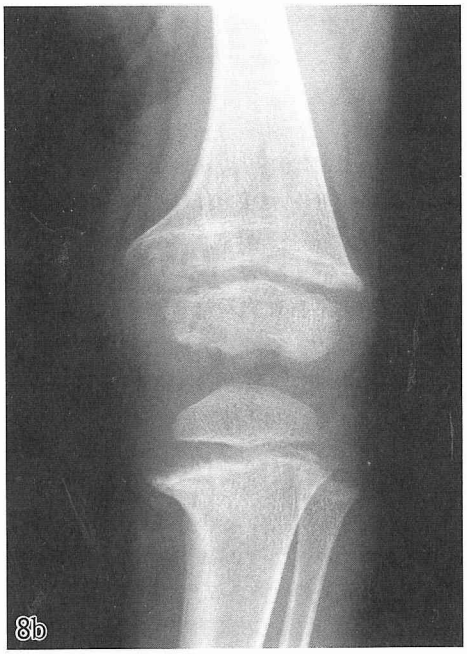

図8　クル病
a．大腿骨遠位部 MHS 像：成長軟骨が厚く，骨幹端側の新生骨梁は弱々しく不規則である。
b．膝 X 線像（Fanconi 症候群）：大腿骨，脛骨，腓骨の成長軟骨が厚く，予備石灰化層が不鮮明である。骨幹端はアサガオの花のように外側に開いている。大腿骨遠位骨端の輪郭も一部不鮮明である。

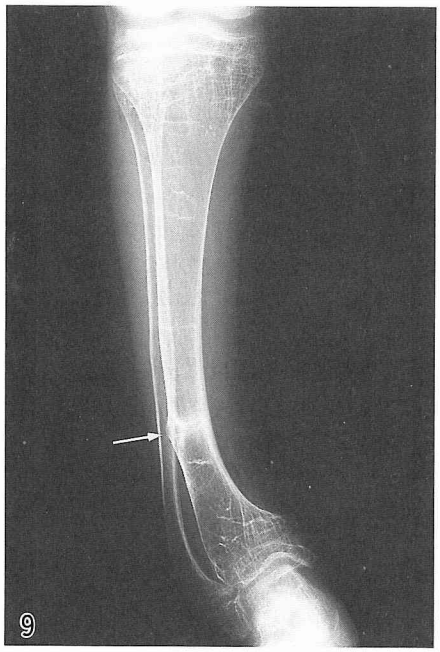

図9　骨軟化症（低リン血症性クル病）
右下腿X線像：脛骨と腓骨の遠位部が弯曲し，脛骨には不全骨折（Looser's zone）（→）が認められる。

化層が不鮮明となり，骨幹端はしばしば盃状に陥凹している（metaphyseal cupping）（図8 b）。骨幹端最外層では成長軟骨を包み込むような形に膜性骨が形成されている。成長軟骨の変化は，大腿骨遠位部や脛骨近位部，上腕骨近位部，橈骨遠位部あるいは尺骨遠位部などの成長率の大きな部位で観察されやすい。肋骨先端から肋軟骨移行部の腫瘤状変形（rachitic rosary）も有名である。骨端核の出現は遅延し，その辺縁も不鮮明である。

骨軟化症の初期X線像[11]では，ほとんど異常はみられない。病状が進行すると骨梁や皮質骨の辺縁が不鮮明となる（図9，10b）。これは骨表面の類骨が骨髄組織に比較するとX線を多く吸収すること[13]，また石灰化骨の表面が通常より凹凸していること，などによる一種のシルエットサインと考えられる。皮質骨内のハバース管の拡大像は，中手骨や手の基節骨などでとらえられる（図11）。このX線像は副甲状腺機能亢進症においてみられる皮質骨内骨吸収像に類似している。進行例では，皮質骨は薄くなり，骨梁も細くなり，長管骨の弯曲や椎体や骨盤の変形が生じる（図9，10 b）。また，不全骨折が起こり，同部位は類骨性仮骨で満たされるため，長期にわたり幅広い骨折線が観察さ

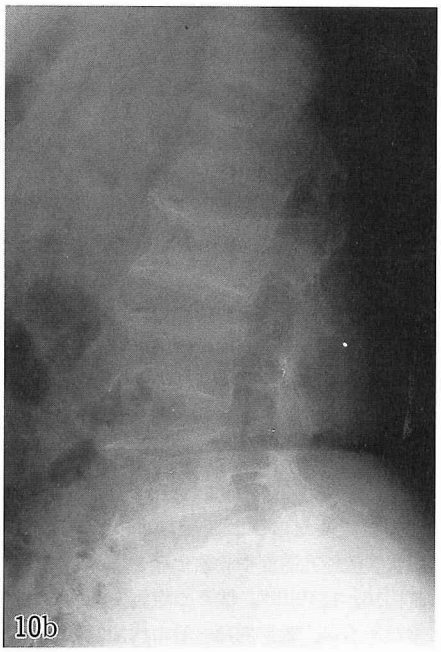

図10　腎性骨異栄養症
a．腰椎MHS像：骨梁の変化や骨髄腔の強い線維化は副甲状腺機能亢進症と同様である。
b．腰椎X線像：骨梁や骨の輪郭が不鮮明である。椎体の変形と終板下に軽度の骨硬化がみられる。

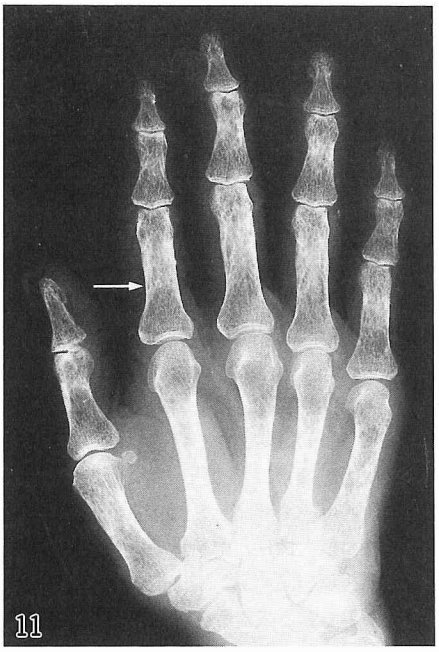

図11　腎性骨異栄養症
手X線像：皮質骨内に縦長の骨吸収像（→）が多数認められる。骨膜下骨吸収像はない。

れる。この骨折線はLooser's zoneと呼ばれ，骨表面に垂直でしばしば両側対称性に認められる（図9）。

Ⅳ　腎性骨異栄養症 renal osteodystrophy

腎疾患に起因する骨病変を腎性骨異栄養症と総称するが，そのほとんどが慢性腎不全の長期合併症としてみられるものである[14]。腎におけるリン排泄が低下し，活性型ビタミンDの産生障害が起こる。このため，腸管からのカルシウム吸収や骨の副甲状腺ホルモン反応性が低下し，続発性副甲状腺機能亢進症を合併する。骨の変化はこのように副甲状腺機能亢進症と骨軟化症がさまざまな程度に合併した状態と考えられる。この他に，高リン血症に対するリン結合内服薬や透析液などに起因するアルミニウムが骨に沈着する病態も存在する[14]。

骨の病理組織像ならびにX線像は，腎病変を伴わない副甲状腺機能亢進症や骨軟化症と基本的に同様とされる（図10，11）[2)11)14)]。個々の症例で両者の合併の程度に差があるが，重症例は一般に代謝回転の高い線維性骨炎の像を呈するものが多い。慢性腎不全が長期にわたると，高リン血症の存在のため骨吸収に加え骨硬化を示す例がみられる。頭蓋骨における斑点状の石灰化像（salt and pepper appearance）や椎体の上下終板下における石灰化像（rugger-jersey spine）が有名である。長管骨周囲や恥骨上縁などに一層の骨膜性骨新生がみられることもある。動脈壁や軟部組織の転移性石灰化や，関節軟骨にピロリン酸カルシウムが沈着する偽痛風の合併もしばしばみられる。一方，アルミニウムは石灰化前線に沈着し，骨基質の石灰化に障害を起こすため，骨軟化症を主体とする低回転型の骨病変を生じる。しかし，通常はX線像に特異的な所見は呈さない[15]。

近年，長期透析患者における破壊性関節炎の報告例が増加している[16]。その病理組織像にはアミロイドの沈着がしばしば認められている。

Ⅴ　骨パジェット病 Paget disease of bone

骨パジェット病は局所性の病変であるが，代謝性骨疾患と同様に非常に慢性の経過をとる。病理組織像も骨梁や骨小柱を中心とした変化が主体であるため，ここで述べることにする。骨パジェット病は欧米において40歳以上の人口の3～4％に認められるが，我が国での報告例は少ない。多くは無症状でときに骨痛や骨変形がみられ，変形性骨炎（osteitis deformans）とも呼ばれる。骨盤骨や仙骨，椎体，頭蓋骨あるいは長幹骨にみられ，多くの症例が最終的に多発性（polyostotic）の病変を持つとされる。長管骨の病変は骨端に始まり，骨幹側へ進行する。病変の進展速度は年間10mm前後とされる[17]。破骨細胞に核内封入体が高率にみられることや，家族内発生がみられることなどより，原因として破骨細胞のslow virus infection（特にpara-myxo virus）の可能性が疑われている。

骨病理組織像では骨吸収と骨形成が繰り返し過剰に起きている（図12a）。その結果，骨基質内には特有のモザイク模様が形成される[18]。骨パジェット病の破骨細胞は異常に巨大であり，活動も無秩序で，副甲状腺機能亢進症において破骨細胞がグループとして行動するのと対象的である。したがって，骨梁表面には大きな骨吸収窩が多数みられるが，副甲状腺機能亢進症でみられるような骨梁内のトンネル状骨吸収は目立たない（図12b）。初期にはこの骨吸収が優勢であるが，後期に骨形成が盛んになると残存している骨梁は粗大化する（図12c，13a）。病変部の骨梁周囲には血管に富んだ線維性組織がみられる。皮質骨内の骨吸収は，基本的にハバース管に沿ったものであるが，その表面には骨梁表面と同様の著明な凹凸が認められる（図13a）。

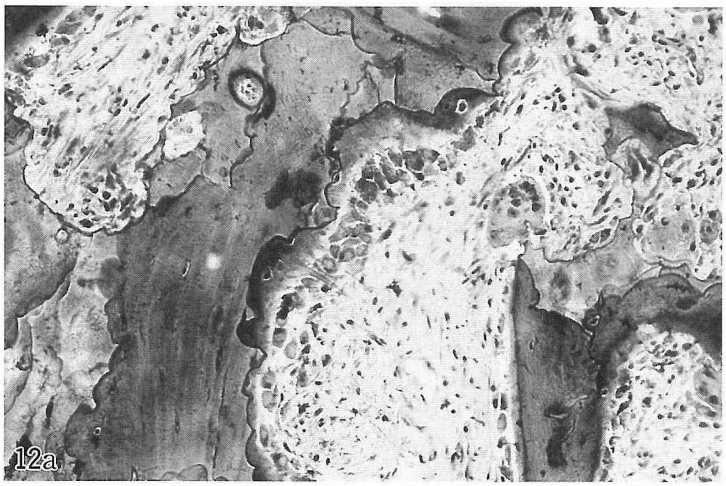

図12　骨パジェット病
a．組織像（非脱灰，トルイジンブルー染色）：破骨細胞と骨芽細胞が多数認められ，骨基質内にはモザイク模様が形成されている。



b．腸骨生検，非脱灰研磨標本CMR像：骨梁表面に多数の大きな吸収窩がみられる。個々の骨梁は太くなっており，皮質骨は海綿骨化している。
c．右骨盤X線像：骨梁の辺縁は不鮮明となり，全体に不均一な骨硬化像を示す。骨の輪郭が拡大している。

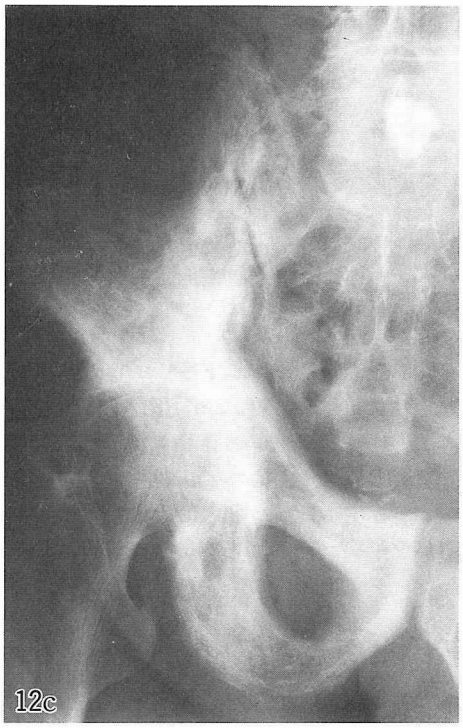

皮質骨内部の骨吸収が進むと同時に，皮質骨の幅はおもに外側に向かって増大する。

骨パジェット病の診断にはX線像がきわめて有用である。X線像では，骨吸収期や骨硬化期あるいは前者から後者への移行期がみられる（図13b）[17]。骨吸収所見としては，頭蓋骨における広範な骨吸収像（osteoporosis circumscripta）や長管骨病変の先進部が剣状の骨吸収に見える場合（blade of grass appearance）（図13b）などが有名である。骨吸収と骨形成の混在期から骨硬化期にかけて，頭蓋骨には綿花様骨硬化像（cotton wool appearance）が出現する。椎体では辺縁部に骨形成が起こり，その輪郭も増大する（picture frame appearance）。長管骨の骨皮質は肥厚し，骨の輪郭が拡大する。しかし，骨皮質の単位

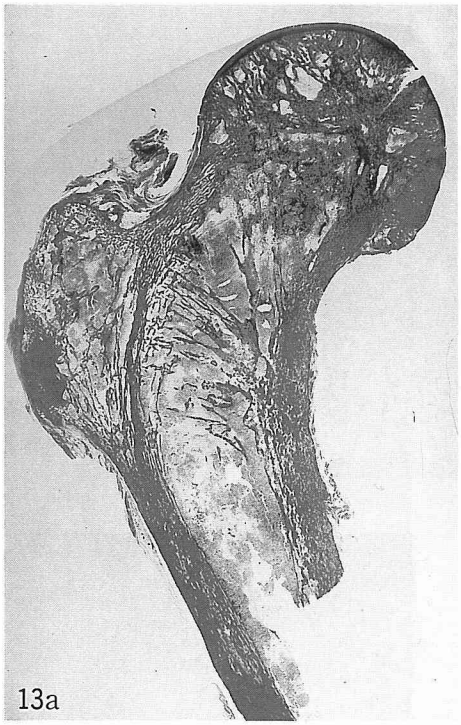

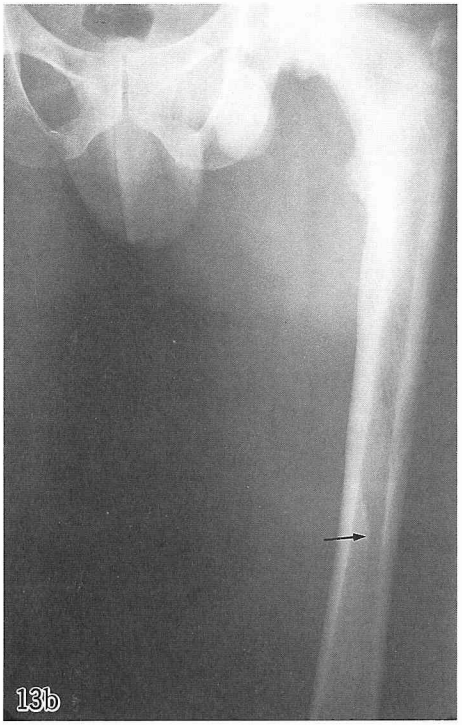

図13　骨パジェット病
a．大腿骨近位部MHS像：荷重方向の骨梁が粗大化している。
b．大腿骨近位部X線像：骨幹部に骨吸収の先進部（→）がみられ，近位骨幹端から骨端は硬化期となっている。

面積あたりの骨密度は低下しており，全体にスリガラス様像を呈するようになる（図12c，13b）。骨梁の数が減少し，残存している骨梁は太くなるため，海綿骨のX線像はレース状にみえる。この際，一般に荷重のかかる方向の骨梁が粗大化しており（図13a），長い経過をもった骨改築であることを示唆している。

おわりに

代謝性骨疾患のミクロの組織変化が単純X線像に明瞭に反映されるのは，多くの場合その後期においてである。ここではクラシックなX線像による鑑別診断や経過観察はおおいに役立つ。比較的初期における骨梁や皮質骨内の変化は微細なため，X線像でそれを評価するためには適切な観察部位や撮影条件を用いることが大切である。

現在，骨代謝の生化学的研究が進んでいるが，アップデイトな生化学データのみで骨の代謝状態をすべて把握できるようになるにはまだ時間が必要である。代謝性骨疾患のクラシックなX線診断には限界があるが，骨が石灰化しているかぎり，その診断的価値はまだそれほど捨てたものではない。

謝　　辞

本稿に用いた画像ならびに病理像の一部は，神戸中央市民病院核医学科の日野恵先生，Armed Forces Institute of Pathology 放射線科の Richard P. Moser 先生，信州大学医学部整形外科の藤岡文夫先生，同第2外科の小林信や先生の御好意によるものであり，ここに謝意を表します。

文　　献

1）Riggs BL, Melton LJ III : Evidence for two distinct syndromes involutional osteoporosis. Am J Med 75 : 899-901, 1983

2) Rosenberg AE: The pathology of metabolic bone disease. Radiol Clin North Am 29: 19-36, 1991
3) 伊丹康人，大畠　囊：骨粗鬆症の疫学と臨床．日整会誌 38：487-489，1964
4) 山崎　薫，井上哲郎：単純X線像による骨粗鬆症の画像診断．Clinical Calcium 2：16-20，1992
5) Singh M, Nagrath AR, Maini PS: Changes in trabecular pattern of the upper end of the femur as an index of osteoporosis. J Bone Joint Surg〔Br〕52B: 457-467, 1970
6) 井上哲郎，串田一博，宮本繁仁：X線像による骨萎縮度判定の試み．骨代謝 13：187-195，1980
7) Epstein DM, Dalinka MK, Kaplan FS, Aronchick JM, Marinelli DL, Kundel HL: Observer variation in the detection of osteopenia. Skeletal Radiol 15: 347-349, 1986
8) 森田陸司：骨塩定量法の進歩．THE BONE 5：39-44，1991
9) Richardson ML, Pozzi-Mucelli RS, Kanter AS, Kolb FO, Ettinger B, Genant HK: Bone mineral changes in primary hyperparathyroidism. Skeletal Radiol 15: 85-95, 1986
10) Hayes CH, Conway WF: Hyperparathyroidism. Radiol Clin North Am 29: 85-96, 1991
11) Pitt MJ: Rickets and osteomalacia are still around. Radiol Clin North Am 29: 97-118, 1991
12) Parfitt AM: Osteomalacia and related disorders. In: Avioli LV, Krane SM (eds), Metabolic Bone Disease, 2nd ed, pp 329-396, Saunders, Philadelphia, 1990
13) Goodsitt MM, Kilcoyne RF, Gutcheck RA, Richardson ML, Rosenthal DI: Effect of collagen on bone mineral analysis with CT. Radiology 167: 787-791, 1988
14) 渡辺俊一，小林敏夫：腎性骨異栄養症．X線像を中心に．pp 13-56，日本医事新報社，東京，1984
15) 日野　恵，山本逸雄，滋野長平，青木　純，鳥塚莞爾，岩元則幸，山崎　悟，福田豊史，近藤守寛，山本則之，小野利彦，森田陸司，福永仁夫：長期透析患者におけるアルミニウム骨症について．日内分泌会誌 62：724-736，1986
16) Naidich JB, Tossey RT, McHeffey-Atkinson B, Karmel MI, Bluestone PA, Mailloux LU, Stein HL: Spondyloarthropathy from long-term hemodialysis. Radiology 167: 761-764, 1988
17) Resnick D: Paget disease of bone: current status and a look back to 1934 and earlier. AJR 150: 249-256, 1988
18) Hino M, Aoki J, Shigeno C, Yamamoto I, Torizuka K, Higa T, Ikekubo K, Ishihara T, Waseda N, Fukunaga M, Morita R, Dokoh S: Histological findings of Paget's disease of bone. J Bone Mineral Metab 4: 26-36, 1986

(6. 6. 6　受稿)

■ショートトピックス■

痛みに対する低出力レーザー療法と光線療法

近年患者の高齢化にともない，慢性疼痛に対し有効かつ安全な物理療法が求められているが，ペインクリニックにおいては低出力レーザーなどの光線治療器の使用が多くなってきた。当科においても低出力レーザーである半導体レーザー（出力100mW，波長0.7-0.9μm）を顔面神経麻痺，肩腕症候群，腰痛などに対して使用し有効な結果を得てきた。この治療法の利点としては，簡単かつ安全にある程度の効果が認められ，治療費も安価で重篤な合併症がないことである。一方欠点としては，低出力のため何の刺激感もなく治療後の満足感が少ないことや生体への深達度が比較的浅いため深部の痛みにはほとんど効果がなかったことである。

そこで最近，直線偏光型近赤外線治療器というものが開発され，慢性疼痛等にも臨床応用され始めた。これは，スーパーアイオダインランプより発振される0.3-5.0μm の波長の中でも生体深達性の高い0.6-1.6μm の波長の光だけを光学フィルターで取り出し，さらに直線偏光子を通過させることによりレーザー光と同様の直線偏光の性質をもたせた光線治療器である。従来のレーザー治療器に比し，出力が1,800mW と大きいため短時間の照射で心地好い刺激感と温感が得られる上に，著明な組織血流量の増加や深達性の改善により深部の痛みや炎症に対してさえも効果が認められるようになった。

いずれの治療法も，1回10分程度の照射を週2回以上行う方が効果的で，繰り返し照射の長期治療効果も認められている。

これら光線治療器の鎮痛作用発現機序については，末梢での痛み刺激の減弱，局所血流の改善，筋緊張の低下，上行性伝達の抑制，下行性抑制系の賦活などが考えられているが不明な点も多く未だ解明されるには至ってない。しかし幾つかの実験から，生体に対しある時は抑制とある時は賦活という二面性を有することが明らかになってきており，生体の機能低下時にはホメオスターシスの維持に働くようである。

なによりもこれらの治療法の最も良い点は非侵襲的であることであり，今後ペインクリニックにおいてますます利用価値が高まって行くことと思われる。

（信州大学麻酔蘇生学教室　市瀬　　章）