信州医誌，42(4)：295～300，1994

原発性肺癌の含気下肺胞における腫瘍先進部について

チャウドリー・ローナック・フセイン[1)*]
井之川 孝一[2)]　重 松 秀 一[1)]
1) 信州大学医学部第1病理学教室
2) 国立松本病院外科

A Study of Tumor Forefront in an Air Space Environment in Primary Lung Carcinomas

Rownak Hossain CHOWDHURY[1)], Koichi INOKAWA[2)] and Hidekazu SHIGEMATSU[1)]

1) *Department of Pathology, Shinshu University School of Medicine*
2) *Division of Surgery, National Matsumoto Hospital*

Twenty-three surgically resected primary lung carcinoma cases of different histological types were studied. Periodic acid and methenamine silver (PASM) double staining with hematoxyline-eosin (HE) as PASM-HE staining were used for precise analysis of the tumor forefront and alveolar wall with good visualization of alveolar basement membrane. One feature common to all peripherally growing tumors regardless of histological type was the fact that the tumor cells used the intact alveolar air space environment, which is a specialized soft tissue and is highly vascular with a good supply of air. Most of the tumors showed invasion along the preserved alveolar wall and structure. A few showed thickening or destruction to the alveolar basement membrane during the process of invasion at the tumor periphery. We suppose that primary malignant tumors of the lung, irrespective of histological type, use the intact alveolar wall and air space environment of the lung parenchyma for invasion due to the special soft tissue character of alveoli.*Shinshu Med J 42 : 295—300, 1994*

(Received for publication February 9, 1994)

Key words: air space environment, primary lung carcinoma, tumor forefront, periodic acid and methenamine silver with hematoxyline-eosin stain(PASM-HE)
含気環境，原発性肺癌，癌先進部，メセナミン銀—ヘマトキシリンエオシン染色(PASM-HE)

はじめに

多くの肺悪性腫瘍は肺という高度に含気にとみ，血管系の豊富な軟部組織構造のなかで，ほふく的浸潤の形式をとる[1)]。浸潤のために腫瘍は既存の肺胞基底膜を利用するといわれている[2)]。免疫組織化学的に，ある細気管支肺胞癌（I型）では基底膜が破壊されることはないが，他の細気管支肺胞癌（II型）や他の腺癌では基底膜の線状構造が不規則になるといわれている[3)]。今回，われわれは原発巣の大きさや2次的変化に関わりなく，肺癌の先進部に注目して，その浸潤の仕方の特徴—肺胞構造との関わりあい—に解析の重点

*別刷請求先：チャウドリー・ローナック・フセイン
〒390 松本市旭3-1-1　信州大学医学部第1病理

Table 1 Age, Sex, TNM status and diagnosis of different types of lung carcinomas

Case	Age/Sex	Stage(TNM)	Types
1	83/M	T3N1M0	well diff. adenoca.(pap.)
2	81/F	T1N0M0	well diff. adenoca.(pap.)
3	84/M	T1N2M0	poorly diff. adenoca.(solid, mu.)
4	63/M	T2N0M0	well diff. adenoca.(pap.)
5	74/M	T1N0M0	well diff. adenoca.(pap.)
6	54/M	T2N0M0	well diff. adenoca.(pap.)
7	67/M	T1N0M0	large cell ca.(undiff.)
8	73/M	T3N2M0	well diff. sq. cell ca.
9	84/M	T1N2M0	well diff. sq. cell ca.
10	79/F	T1N0M0	mod. diff. adenoca.(pap., solid, mu.)
11	80/M	T2N0M0	mod. diff. sq. cell ca.
12	69/F	T2N1M1	sq. cell ca. and adenoca.
13	71/M	T3N1M0	poorly diff. adenoca.(solid,mu)
14	69/F	T2N2M0	mod. diff. adenoca.(pap,solid)
15	70/F	T2N2M0	mod. diff. sq. cell ca.
16	63/M	T1N0M0	sq. cell ca.and adenoca.
17	73/F	T1N0M0	well diff. adenoca.(acinar)
18	67/M	T2N1M0	adenoca.(bronchioloalveolar; mu.)
19	48/F	T2N2M0	mod. diff. adenoca.(pap, solid)
20	69/M	T4N2M0	well diff. sq. cell ca.
21	60/F	T2N0M0	well diff. adenoca.(pap.)
22	71/F	T1N0M0	adenoca.(bronchioloalveolar)
23	85/F	T2N1M0	adenoca.(bronchioloalveolar)

diff.=Differentiated, ca.=Carcinoma, pap.=Papillary, mu.=Mucous formation, sq.=Squamous, mod.=Moderately.

をおいた。その結果，癌と肺組織の反応は検査したすべての癌において共通しており，血管，間質，基底膜を含む含気のある肺胞壁をたくみに用い，ほとんど特殊な軟部組織である肺胞の壁構造に破壊性変化を伴わないことを報告する。

材料と方法

国立松本病院外科で切除された1991～1993年間の23例の原発性肺癌を用いた。小細胞癌は手術適応がなく含まれていない。WHOの国際分類[4)5)]により15例が腺癌，5例が扁平上皮癌，2例が腺扁平上皮癌で1例が大細胞癌であった。Table 1に年齢，性，その組織像の差と，TNMをAmerican Joint Committee for Cancer Staging[6)]に基づき示した。肺組織には10%中性ホルマリンを気管支から注入した。組織はパラフィンに包埋しヘマトキシリンエオシン（HE），アルシァンブルー過ヨウ素酸・シッフ（AB—PAS），エラスチカ—ワンギーソン染色をルチンに行った。各例から癌の先進部の含まれたブロックを選別して肺胞壁と癌浸潤の相関をより明瞭にみるために過ヨウ素酸・シッフ・メセナミン銀—ヘマトキシリンエオシン(PASMHE)染色を行った。

Jones[7)]はコラゲン線維を銀で強く染めだし，特に基底膜の分別は他の染色法より優れていることを報告した。またHEとの二重染色は本研究に有用である。

結　　果

一般的事項：一般的にPASM染色は肺胞壁成分である血管基底膜や基質を，そしてHE染色は内皮細胞や腫瘍および非腫瘍細胞核を明瞭に識別した。すべてに共通なことはみかけ上正常にみえる肺胞壁にならんでいる腫瘍細胞はまだ侵襲をうけていない肺実質の方へ進行するということである。種々の型の異なる腫瘍細胞は肺胞壁上に積み上がり肺胞腔をうめつくし，わ

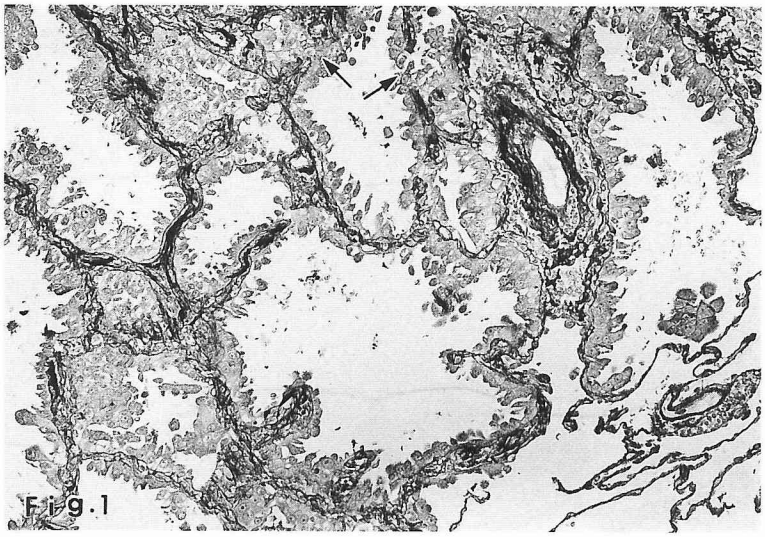

Fig. 1 Well differentiated papillary adenocarcinoma
Intact alveolar wall capillaries used by neoplastic cells with focal protrusions of tumor cells through gaps in the alveolar wall (arrows); alveolar structure is preserved. The basement membrane in the invaded part is thickened in comparison with the intact part. (PASM-HE).

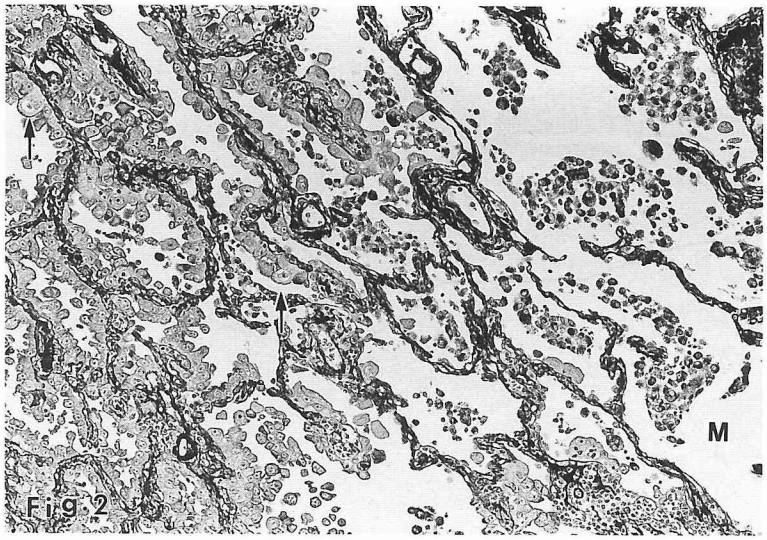

Fig. 2 Bronchioloalveolar carcinoma (mucinous)
Invasion by neoplastic cells on intact alveolar wall with alveolar space preserved. Stroma formation is minimal ; intraalveolar macrophages(M). Neoplastic cells show mucin-laden cytoplasm (arrows). The alveolar wall shows thickening. (PASM-HE).

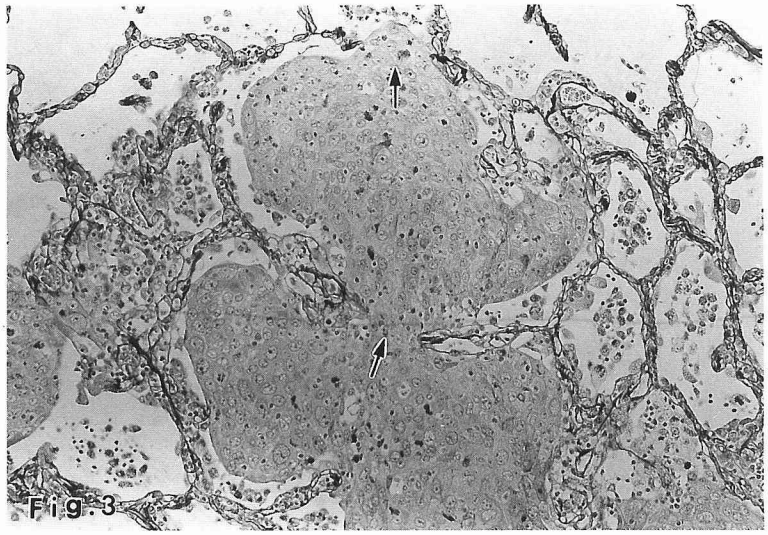

Fig. 3 Squamous cell carcinoma
Tumor cells grow on alveolar wall and fill the alveolar space. Note mild destruction of alveolar wall with tongue like protrusion of tumor cells (arrows). (PASM-HE).

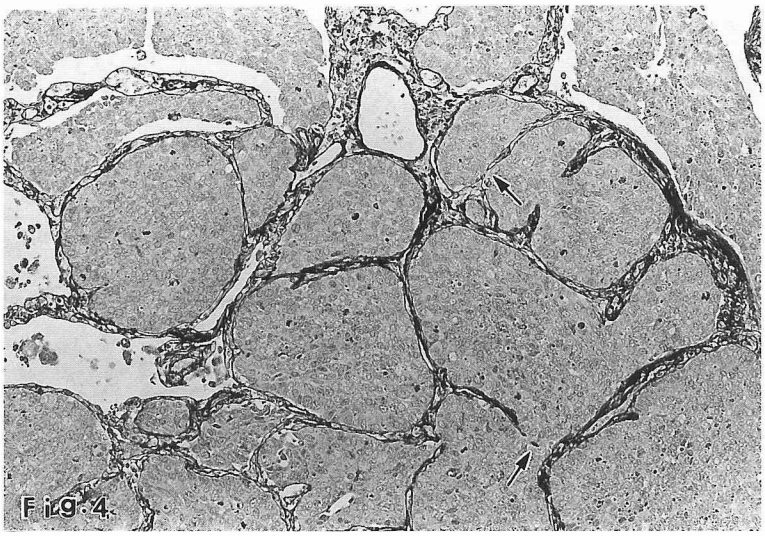

Fig. 4 Large cell carcinoma
Tumor cells grow on alveolar wall and fill the alveolar space. Basement membrane destruction (arrows) and thickening are observed but alveolar structure is preserved. (PASM-HE).

ずかの肺胞壁肥厚やごくわずかの基質破壊をみるがほとんど肺胞壁構造に明らかな破壊性変化を起していなかった。その他共通することとして目についたことは腫瘍先進部に近い肺胞腔内や壁には単核細胞やマクロファージの集積があることであった。また、先進部では腺癌の分化度が明らかでなく，扁平上皮癌や大細胞癌でも分化が不明瞭であった。

すでに腫瘍の浸潤をうけた後進部では，さまざまな程度の組織破壊，不規則な基底膜様基質の形成，線維性基質の形成などがそれぞれのタイプの癌でみられた。

腺癌：乳頭，充実および腺房状を呈する腫瘍で，Fig. 1に示すごとく腫瘍細胞の先進部は健常な肺胞壁にそって増殖し，切片上に表れる肺胞壁基質の一部の欠損部(gap)を通じて遠位部へ突出をみせていたが完全な肺胞壁の破壊はみられなかった。乳頭状腺癌の場合にはまれながら肺胞壁の破壊がみられた。腺癌中の細気管支肺胞型では1例の粘液形成性のものと2例の粘液低形成性のものが文献[8]どおりに存在した。両者ともほぼ中断なく健常な基底膜上に増殖していた。

この場合にはFig. 2のように肺胞腔を完全にうめつくすことはなく，また癌基質形成もきわめて少なかった。

扁平上皮癌：腫瘍細胞は肺胞壁にそって拡大増殖していたが，所々に断裂や完全な肺胞壁基質の破壊を示す部分がみられた(Fig. 3)。また腫瘍の最先端部が肺胞腔を完全に占拠している場合もあった。舌状の腫瘍片が破壊された肺胞壁から突出している像もみられた。基質の増加と破壊性の変化は他の癌よりめだつ傾向にあった。

腺扁平上皮癌：この場合の腫瘍先進部の様子はその癌の内容のそれぞれの形をとり，扁平上皮癌部が先進部の場合には上記のような形態をとり，腺癌の場合もまた腺癌の項で述べた態度をとっていた。

大細胞癌：1例しか観察できなかったが，Fig. 4のごとく肺胞壁基質の軽度の断裂を示しながらも，肺胞壁の破壊は比較的軽微であった。この場合腫瘍細胞は肺胞腔を完全に閉塞していた。

考　　察

悪性浸潤性腫瘍では生物学的，形態学的ともに脱分化が起こることは明らかであるが，腫瘍の浸潤は基底膜という基質を含んだ臓器構造の破壊なくしては成立しない。Callebaut[9]は胎生期の鳥類で卵巣の表層細胞が基底膜をこわすことなく深部の実質細胞内へ進入することを観察している。またMareel[10]によれば腫瘍細胞と宿主細胞の酸素と栄養素の摂取競争の結果が宿主細胞の変性の要因だと考えている。

今回の検索の目的は肺という非充実性であり，含気にとんだ特殊な軟部組織で，腫瘍細胞の先進部がどのような態度をとるのかを明らかにすることにあった。

その結果，肺胞壁毛細血管壁の基質はよく保持されていることが明らかとなった。今回の結果は腫瘍細胞が含気にとみしかも毛細血管と密接に接しながら育つことが，充分な酸素と栄養供給のもとで成立したため，腫瘍による肺実質の破壊が，すくなくともその先進部では予想以上に軽かったのであろう。

一般的には腺癌のうち細気管支肺胞癌が，唯一の肺胞基底膜にそって進展増殖する腫瘍であると考えられてきた[8]。しかしDingemansとMoori[11]は扁平上皮癌がその辺縁部では肺胞壁にそって肺胞壁基底膜に明らかな障害を与えずに増殖を示すことがあると述べている。われわれの今回の検索ではすべての癌の先進部は肺胞壁にそって進展増殖することを明らかにした。そして肺胞壁の破壊，障害も軽度のものであったし，肺胞壁基質も比較的よく保持されていた。そこでわれわれは肺癌では健常な基底膜をもった肺胞壁が腫瘍の組織型にかかわらず効果的な増殖環境を提供しているとみなすに至った。高度に血管系にとみ充分な酸素と栄養素の含まれた肺胞壁構造は腫瘍の浸潤増殖に効果的な場を提供していると考えられる。

謝　　辞

本組織標本作成に際して国立松本病院研究検査科の横山良明，桜井博文の両君の援助に深謝します。

文　　献

1) Nagamoto N, Saito Y, Suda H, Imai T, Sato M, Ohta S, Kanma K, Sagawa M, Takahashi S, Usuda K, Nakada K, Sato H, Hashimoto K: Relationship between length of longitudinal extension and maximal depth of transmural invasion in rentographically occult squamous cell carcinoma of bronchus (non polypoid type). Am J Surg Pathol 13: 11-20, 1989

2) Pääkkö P, Risteli J: Immunohistochemical evidence that lung carcinomas grow on alveolar basement

membranes. Am J Surg Pathol 14 : 464-473, 1990

3) Grigioni WF, Biagini G : Immunohistochemical study of basement membrane antigens in bronchioloalveolar carcinoma. Am J Pathol 128 : 217-224, 1990

4) World health organization (WHO) : Histlogical typing of lung tumors. 2nd ed. Am J Clin Pathol 77 : 123-136, 1982

5) World health organization (WHO) : Histological typing of lung tumors. 2nd ed. International histological classification of tumor. No. I, Geneva, 1981

6) Carr DT, Mountain CF : Staging of lung cancer. Semin Respir Med 3 : 154-163, 1982

7) Jones DB : Glomerulonephritis. Am J Pathol 29 : 33-53, 1953

8) Manning JT, Spjut HJ : Bronchioloalveolar carcinoma ; the significance of two histopathological types. Cancer 54 : 525-534, 1984

9) Callebaut M : Penetration of melanocytes from embryonic Japanese quail peritoneum into associated embryonic avian gonads, grown on chicken chorioallantoic membrane. Experientia 32 : 1461-1463, 1977

10) Mareel MM : Recent aspects of tumor invasiveness. Int Rev Exp Pathol 22 : 65-129, 1980

11) Dingemans KP, Moori WJ : Invasion of lung tissue by bronchogenic squamous cell carcinomas : interaction of tumor cells and lung parenchyma in the tumor periphery. Int J Cancer 37 : 11-19, 1986

(6. 2. 9 受稿)