信州医誌，40(2)：181～186，1992

多重複悪性腫瘍に膵島細胞腫を合併した1剖検例

段　惠軍[1)]　伊藤信夫[1)]　石亀廣樹[1)2)]
重松秀一[1)]
1）信州大学医学部第1病理学教室
2）佐久総合病院病理検査部

An Autopsy Case of Multiple Cancers with Islet Cell Tumor of the Pancreas

Hui-Jun DUAN[1)], Nobuo ITOH[1)], Hiroki ISHIGAME[1)2)] and Hidekazu SHIGEMATSU[1)]
1) *Department of Pathology, Shinshu University School of Medicine*
2) *Department of Pathology, Saku General Hospital*

An autopsy case of multiple cancers with islet cell tumor of the pancreas was reported. The patient was a 73 year old Japanese woman. She was found to be suffering from renal cell carcinoma, leiomyosarcoma of the stomach, and malignant astrocytoma of the brain. Further, metastasis of poorly differentiated squamous carcinoma in the diaphragm and islet cell tumor of the pancreas were observed at autopsy. Such a combination of multiple tumors developing in five different organs is rare, and multiple cancers with nonepithelial malignant tumors were discussed together with the literature. *Shinshu Med. J., 40 : 181—186, 1992*

(Received for publication December 4, 1991)

Key words: multiple cancers, renal cell carcinoma, leiomyosarcoma of stomach, malignant astrocytoma of brain
多重複癌，腎細胞癌，胃平滑筋肉腫，脳悪性星膠細胞腫

I　はじめに

重複癌の発生頻度は診断技術の進歩と治療成績の向上により，増加しつつあり，近年では3重癌，さらに4重以上の癌もまれなものではなくなってきている[1)-3)]。日本病理剖検輯報[1)]によると，1980～1989年の10年間では，4重以上の癌が119例あったが，この中には1つの臓器に2病変以上の癌が存在する症例が多い。しかし，それぞれ異なる臓器に発生した例は少なく，さらに脳の原発性悪性腫瘍を含む4重以上の癌についての報告はきわめてまれである。今回われわれは腎細胞癌，胃平滑筋肉腫，さらに脳悪性星膠細胞腫が発見され，また剖検で横隔膜に低分化扁平上皮癌の転移と膵島細胞腫が発見されたまれな症例を経験したので報告する。

II　臨床的事項

症例：73歳，女性。
主訴：右背部痛。
既往歴：25歳時，卵巣嚢腫で附属器の摘出術，66歳時，子宮頸部 dysplasia で子宮の摘出術を受けた。
家族歴：特記すべき事項はなし。
現病歴：1988年2月より右背部痛が出現し，佐久総合病院整形外科を受診するも軽快せず，1989年5月15日

に同院胃腸科を受診し，腹部エコーにて右腎腫瘍を指摘され，6月3日同放射線科に入院した。入院中の胸部CTにて後縦隔腫瘍を発見された。6月7日CTガイド下での針生検にて平滑筋肉腫の疑いとされ，6月20日より化学療法と放射線治療を受けた。その結果腫瘍は著しく縮小し，背部痛も著明に改善したため，9月9日退院した。

10月23日より11月14日まで同院泌尿器科に入院し，右腎摘出術を施行し，さらに強化療法を施行した。その後インターフェロンにて維持療法を行っていた。1990年3月より右上肢遠位の筋力低下，知覚鈍麻が出現し，4月中旬には構語障害も加わったため，4月23日脳CTを施行したところ左前頭頂葉に腫瘍像が認められ，転移性腫瘍が疑われた。4月24日より5月25日まで放射線治療（4,250rad）を施行したが，CT上でまったく腫瘍の縮小が認められず，5月31日脳外科にて腫瘍摘出術が施行された。残存の脳腫瘍に追加照射し，8月12日退院した。その後，経過観察していたが10月12日食欲不振，排尿障害のため，再び入院し，保存的治療を行ったが，12月2日肺炎で死亡した。

III 病理学的事項

腎腫瘍手術標本所見：右腎上極に限局する薄い被膜を有し，境界明瞭な出血の著しい径2.0cmの腫瘍が見られたが，転移は認められなかった。組織学的には典型的な淡明細胞型腎癌であった（Fig. 1）。

後縦隔腫瘍の針生検所見：腫瘍細胞は紡錘形で，好酸性胞体と先端鈍の細長い核を有していた。細胞密度が高く，異型性があり，核分裂像もしばしば見られたため，平滑筋肉腫が疑われた。

脳腫瘍手術標本所見：組織学的には腫瘍は未分化な大型の細胞よりなる（Fig. 2）。豊富な好酸性胞体をもつ細胞が多数見られたため平滑筋肉腫との鑑別が必要となった。免疫染色を行ったところ腫瘍細胞はglial fibrillary acidic protein（GFAP）が陽性であった（Fig. 3）。したがって脳の腫瘍は原発性で，転移性ではないことが示され，悪性星膠細胞腫と診断された。

病理解剖所見：胃底部小弯側にBorrmann 2型様の病変が認められ（Fig. 4），中心部に径4.5cmの潰瘍が見られる。胃の漿膜面から大きな腫瘍塊（6×5×4.5cm）が腹腔に突出していた（胸部CTにて見られた後縦隔腫瘍に相当）。この腫瘍塊の近くに径それぞれ2.5cmと1.5cmの腫瘍が見られ，その中心部も潰瘍化し，腫瘍組織が筋層と連続し，粘膜内に及んでいた。組織学的に生検の所見とほぼ同じで，腫瘍細胞はおもに棍棒状ないし紡錘形の核と好酸性の幅広い胞体を持っており，これらの腫瘍細胞束が縦横に交錯し密に配列している（Fig. 5），腫瘍細胞の異型性が強く，巨細胞もしばしば認められる。鍍銀染色で横断部では1つ1つの筋細胞を好銀線維が輪のように取り囲んでいるいわゆる箱入り像を示している。

転移が肺，空腸，回腸，結腸，副腎，などの臓器，および気管周囲，胃周囲，食道周囲リンパ節に認められた。組織学的にこれらの転移性腫瘍は胃の腫瘍と同一であった。横隔膜にも転移巣が見られたが，組織学的には低分化扁平上皮癌であったため（Fig. 6），子宮頸癌の転移が除外できなかったが，詳細な検索にもかかわらず，原発巣が確認できず，原発不明癌といわざるをえなかった。

膵頭部に径0.5cmの境界明瞭な結節が見られたが，明らかな被膜はなかった。組織学的には正常の膵島組織に類似する索状の細胞配列よりなり，その間に豊富な毛細血管網が介在する（Fig. 7）。Grimelius染色陽性で，Hellman-Hellerstrom染色とアルデハイド・フクシン染色は陰性であったが，ホルモンの定性は行わなかった。電顕的には腫瘍細胞の胞体に多数の分泌顆粒を認めた（Fig. 8）。

IV 考　　察

重複癌の定義にはWarrenとGates[4]の基準が現在広く用いられている。すなわち，①各腫瘍が一定の悪

Fig. 1 The renal tumor showing renal cell carcinoma, clear cell subtype. (HE stain, ×220)

Fig. 2 The brain tumor showing atypia of tumor cells. (HE stain, ×220)

Fig. 3 Immunostaining of the brain tumor showing positive staining (arrows) for GFAP. (PAP method, ×220)

Fig. 4 Gross appearance of gastric tumors (arrows) seeming like Borrmann type 2 gastric cancer.

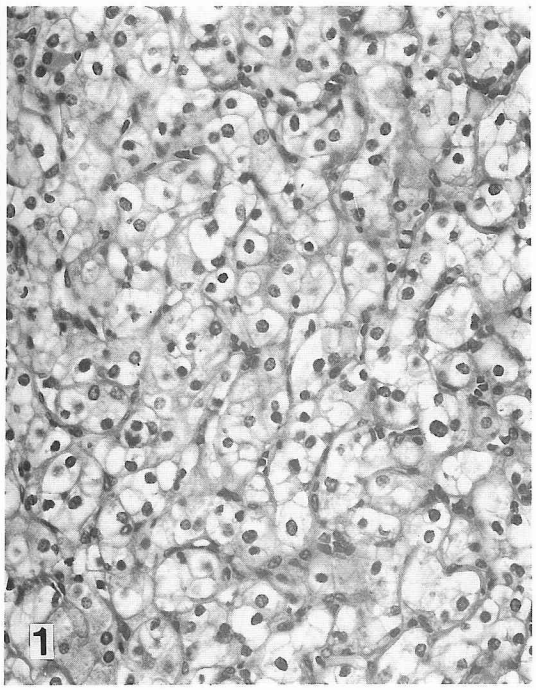
1

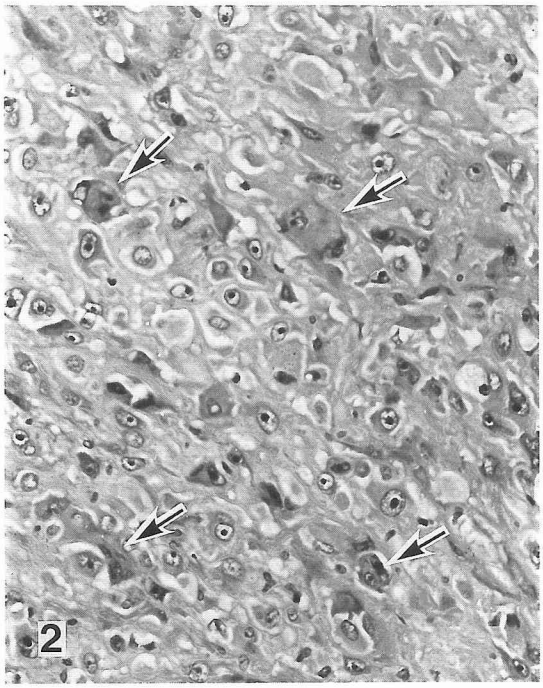
2

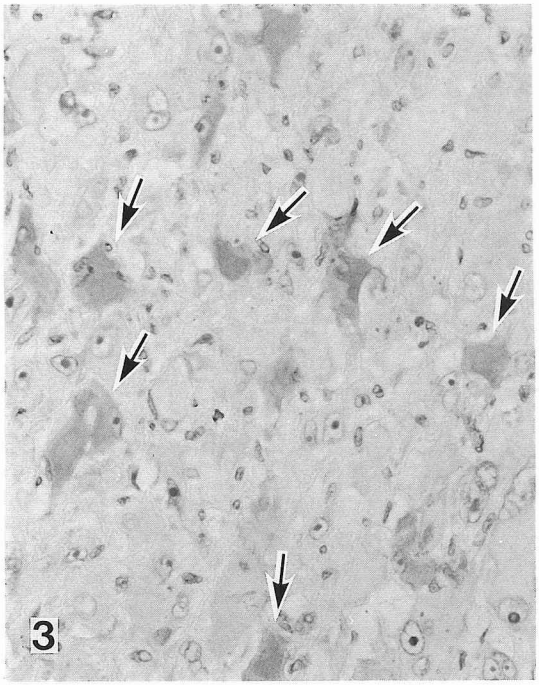
3

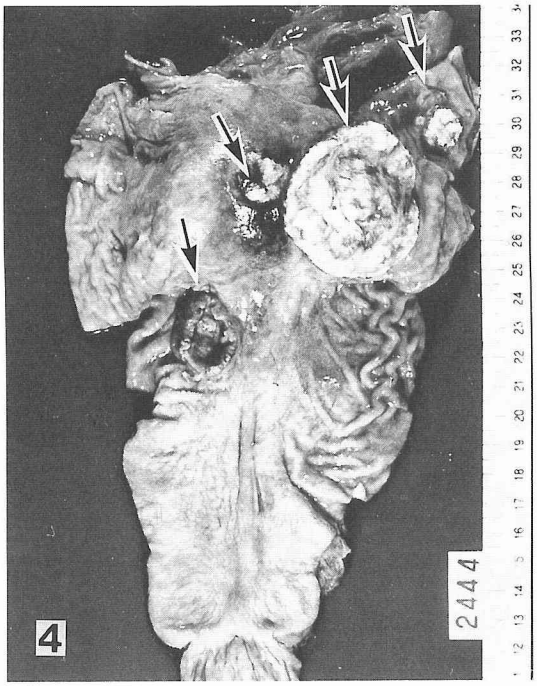
4
2444

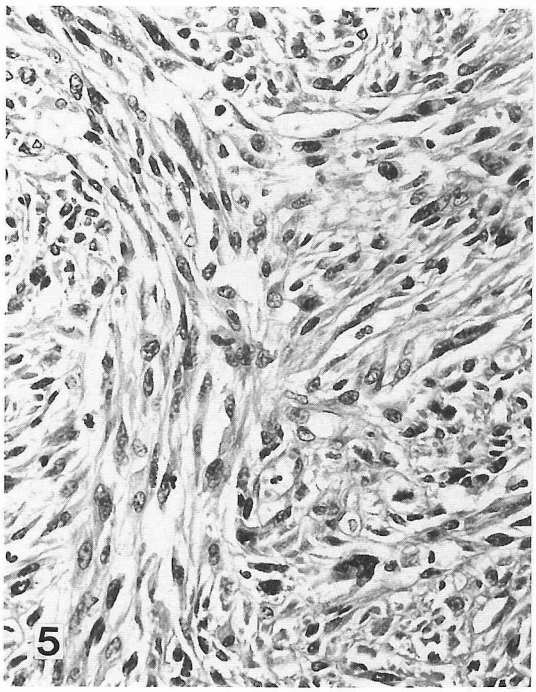
5

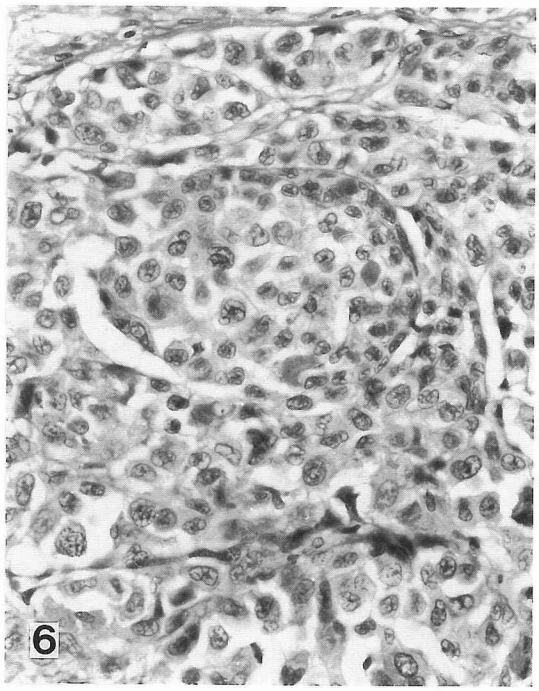
6

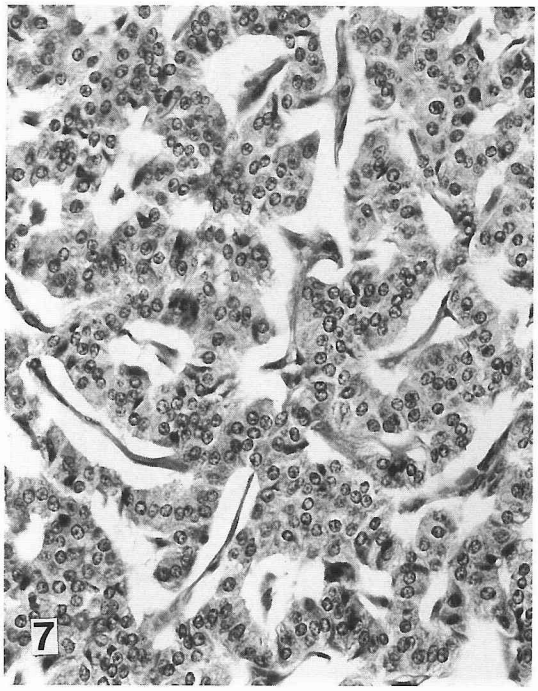
7

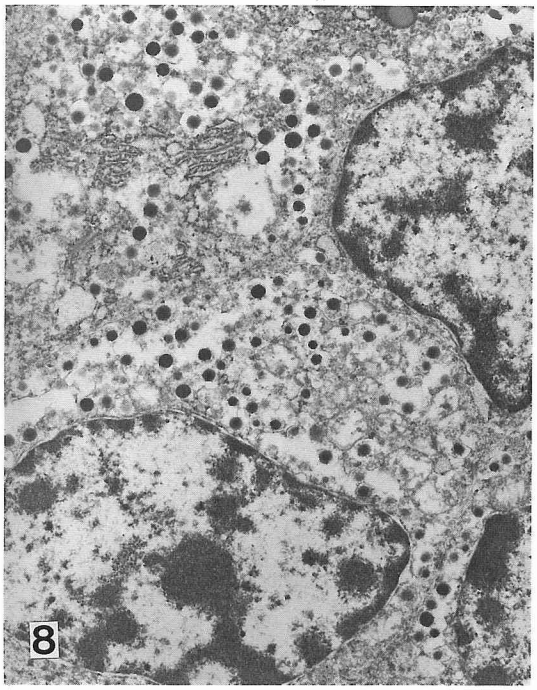
8

性像を呈する，②おのおのが別個のものである，③1つの腫瘍が他方の腫瘍の転移ではない，という3つの条件を満たすものを重複癌と定義している。

本例では腎，胃，脳と横隔膜の腫瘍は悪性像を示し，組織型も異なり，一方が他方の転移でないことがあきらかであるので，重複悪性腫瘍の条件を満たしている。また重複癌はその発生間隔より，同時性と異時性に分けられている。Moertel と Dockerty[5]は6ヵ月，北畠と金子[6]は1年未満に他の癌が発見されたものを同時性として，それ以上のものを異時性と定義している。本例は腎，胃の悪性腫瘍が1ヵ月以内に発見されたので同時性重複悪性腫瘍とみなすことができる。また腎，胃の腫瘍による症状出現から脳腫瘍の発見まで1年以上たっていたので腎と胃の腫瘍に対しては異時性重複悪性腫瘍であるといえる。さらに本例では腫瘍がそれぞれ，泌尿，消化，神経および内分泌など各器官に発生し，きわめて興味深いと考えられた。

重複癌の大半は上皮性悪性腫瘍の重複である。肉腫と癌腫の重複についての報告は少ない。大森ら[7]によると三重癌中，肉腫は腫瘍総数の5.7%にすぎない。病理剖検輯報[3]によると，1980～1989年10年間では4重以上の重複癌119例，500病変の中に非上皮性悪性腫瘍が25病変（5%）で三重癌の場合とほぼ同じ頻度を示した。肉腫と癌腫の重複において発生器官や組織型に特定の組合せは認められないが[8]，近年血液癌を含む重複癌が増加している傾向にあると指摘されている[9][10]。上記の25病変の非上皮性悪性腫瘍の中には造血器悪性腫瘍が17病変で半分以上を占め，血液癌が他の非上皮性悪性腫瘍よりもより重複する可能性が強いことを示している。2種類の非上皮性悪性腫瘍を持つ症例（悪性黒色腫と悪性リンパ腫）と3種類の非上皮性悪性腫瘍を持つ症例（悪性黒色腫，骨肉腫と肺肉腫）は1例ずつしかなかった。本例では脳の悪性星膠細胞腫と胃の平滑筋肉腫による2種類の非上皮性悪性腫瘍がみられた。脳の重複癌についての報告は少ない。1980～1989の10年間では脳悪性腫瘍は腫瘍総数の2.07%を占めていたが，4重以上の癌の中に脳の悪性腫瘍は0.4%にみられるにすぎない。脳悪性腫瘍との重複癌の報告例の少ない原因としては，次の可能性を考えなければならないと思われる。①他の臓器と比べて，脳の生検が難しいので臨床では他の臓器の癌が診断された後で出現する脳腫瘍は，病理診断を行わずに脳の腫瘍を転移として扱っている。②このような症例の剖検時に脳の病理組織学的な確認を行わずに，臨床的なdataのみを根拠として脳の腫瘍を転移としている。本例のように臨床的に脳の転移が考えられても，病理組織学的および免疫染色で示したように脳の腫瘍が原発である例があると考えられ，このような場合には原発性脳腫瘍である可能性を念頭におく必要がある。

胃平滑筋肉腫は一般に発育が緩徐で，転移するのも遅い時期であり，それゆえしばしばかなりの大きさになるのが特徴とされている。転移が発見されても数年間生存することもあり，比較的悪性度の低い腫瘍と考えられている。本例では腫瘍が大きく，広範な転移を伴うので，経過が長いことを示していると考えられる。胃の平滑筋肉腫は肝臓にもっとも転移しやすいが，本例のように広範な転移があるにもかかわらず肝転移がないのはまれである。

本例で，さらに興味深い点は良性腫瘍ながら膵島細胞腫を合併していたことである。本例の膵島細胞腫は臨床症状を示さない，いわゆる非機能性腫瘍である。臨床的には非機能性であるが内分泌学的検査が施行されておらず，ホルモン産生の有無は不明である。

V おわりに

多重複癌（腎細胞癌，胃平滑筋肉腫，脳悪性星膠細胞腫と原発不明癌）に膵島細胞腫を合併したまれな1例を経験したので若干の文献的考察を加えて報告した。

Fig. 5 The gastric tumor showing typical leiomyosarcoma. (HE stain, ×270)

Fig. 6 Metastatic tumor in diaphragm suggesting poorly differentiated squamous cell carcinoma. (HE stain, ×140)

Fig. 7 Islet cell tumor of the pancreas showing characteristic cord-like pattern with rich capillary network. (HE stain, ×220)

Fig. 8 Ultrastructural finding of the islet cell tumor showing abundant dense core granules. ×7,500

文　献

1) 日本病理学会編：日本病理剖検輯報，第27-36輯：1980-1989
2) 小林久任子，林　寧，佐伯久美子，坂本穆彦，町並陸生：四重癌（腎盂癌，肺癌，前立腺癌，甲状腺癌）の1剖検例．癌の臨床，36：842-846，1990
3) 粟原照昌，石田常博，宮本幸男，三島敬明，須田明男，泉　雄勝：乳癌術後に同時性に腎細胞癌，甲状腺癌，大腸癌を発生した四重複癌の1例．癌の臨床，35：955-962，1989
4) Warren, S. and Gates, O.: Multiple primary malignant tumors. A survey of the literature and a statistical study. Am J Cancer, 16: 1358-1414, 1932
5) Moertel, C. C. and Dockerty, M. B.: Multiple primary malignant neoplasms. Cancer, 14: 221-248, 1962
6) 北畠　隆，金子昌生：重複悪性腫瘍の発現頻度に関して一症例報告並びに統計的考察．癌の臨床，6：337-345，1960
7) 大森高明，大嶋正人，谷掛龍夫，日浅儀雄，村田吉郎，内本　泉，深井泰俊，小沢　満，川井一男：三重複悪性腫瘍の病理解剖例における統計学的検討と1剖検例．癌の臨床，24：339-347，1978
8) 姥山勇二，後藤　守，山脇慎之，井須和男，今村哲理，宮川　明，山城勝重：肉腫と癌腫と合併した重複癌の四例．癌の臨床，30：827-833，1984
9) 国枝保幸，笠井正晴，大滝敏裕，西沢正明，斎藤永仁，今村雅寛，桜田恵右，宮崎　保，渋谷宏行：異時性三重複癌（肺癌，急性骨髄性白血病，胃癌）の1例．癌の臨床，31：1919-1925，1985
10) 松浦浩策，小山一憲，片山常雄，野中　清，八木彌八：血液癌を含む重複癌の5例（うち2例が3重複癌）．癌の臨床，31：963-968，1985

（3．12．4　受稿）