信州医誌，39(1)：123～134，1991

ヒト甲状腺腫瘍の組織培養による研究

I．培養細胞の形態学的研究

村　山　恒　幸
信州大学医学部第1解剖学教室
（主任：永田　哲士教授）

Tissue Culture of Human Thyroid Cancer Cells
I. Morphological Studies on Cultured Cells

Tsuneyuki MURAYAMA
Department of Anatomy and Cell Biology, Shinshu University School of Medicine
(Director : Prof. Tetsuji NAGATA)

The procedure for the explant culture of human thyroid cancer tissues surgically obtained from thyroid cancer patients was developed, and cultured cells from the explants were characterized by electron microscopy and immunofluorescent microscopy. The outgrowth from the explants was developed in culture vessels using a medium consisting of 10% FCS and 90% Eagle MEM. The outgrowth spread to form a flat monolayer of epithelial cells. These cells were shown to have microvilli on their upper surface and desmosomes on their lateral surface. The immunofluorescent staining of the cells showed a strong positive reaction for keratin, but not for vimentin. Ultrastructural and immunohistochemical evidence indicated that most of cells in the outgrowth from the explants were epithelial cancer cells. *Shinshu Med. J., 39 : 123—134, 1991*

(Received for publication September 26, 1990)

Key words : human thyroid cancer, tissue culture, immunohistochemistry, electron microscopy
ヒト甲状腺癌，組織培養，免疫組織化学，電子顕微鏡観察

I　はじめに

甲状腺に発生する悪性腫瘍の1つである甲状腺癌は組織学的には乳頭腺癌が多いことが知られている[1]。甲状腺癌は外科的治療以外には決定的な治療法はなくその病態についても不明な点が多く薬物治療等は行われ難い現状にある[2]。新しい治療法を確立するためにはまず腫瘍組織・腫瘍細胞の病態生理を明らかにすることが必要である。腫瘍病理学においてその目的を達するためには悪性腫瘍組織あるいはその細胞を培養し *in vitro* の条件下で薬剤等の効果を確かめるのが常法である。甲状腺は種々の細胞からなる器官であり，しかも他の内分泌器官などからの影響を受けるこれらの複雑な細胞を解析するには困難を伴う。ゆえに甲状腺細胞を他の部分より切り離した状態で研究する必要があり，この為に甲状腺の組織培養による実験的研究が行われている。そこで本研究は甲状腺癌組織の培養を行ってその培養組織のTSHに対する反応性を調べ，甲状腺癌の病態の一端を明らかにすることを目的としている。得られた結果は，

I　培養法の確立と培養細胞の形態
II　細胞増殖に対するTSHの影響

の2部にわけて発表する。その前半の報告である本論文においては甲状腺癌組織の初代培養法を述べるとともに，培養された細胞が上皮性の甲状腺癌細胞であることを証明する形態学的な研究について報告する。

腫瘍組織の培養法は大きくわけて2つある。1つは細胞を継代培養して株化する培養方法である。この方法は細胞が均一になるとともに，腫瘍細胞の研究においては研究が永続的に行われるための均質な材料をつくりうる長所がある反面，株細胞が生体内の細胞から大きく変異するという欠点もある。ヒト甲状腺癌においては癌細胞としての性状を保ったまま株化された細胞は未だ開発されていない。もう1つは初代培養法である。正常甲状腺培養の歴史において，甲状腺組織を最初に組織培養したのはCarrel と Burrows[3)4)]であった。彼らはイヌ甲状腺のほか，腎臓・脾臓を plasma clot 法で培養した。ヒトの甲状腺正常組織を最初に培養したのはGey[5)]であった。当時の培養技術は plasma clot 法によっていた。その後 Pulvertaft ら[6)]がトリプシンによる甲状腺細胞の細胞培養を始めて以来，trypsinization された細胞培養が主流をなし多くの報告がある[7)]。しかし，ヒト甲状腺癌の培養はきわめて困難であったためなかなか実現せず我々が初めて報告するまで報告がなかった[8)9)]。初代培養法における一般的な問題点は，培養に用いる材料は数種の細胞が混合している組織であるため，組織中に含まれている，たとえば線維芽細胞のような，目的とする細胞以外の細胞が混在してしまうことにある。そこで本研究において組織片培養（explant culture）を採用し，ヒト甲状腺腫瘍組織に最も適した培養法を確立した後，それによる培養細胞を用いて3種類の観察方法によってその形態を観察し outgrowth が上皮性の癌細胞からなることを確認した。

位相差顕微鏡的観察によっては，細胞の純形態から上皮様あるいは線維芽細胞様ということを判定した。蛍光顕微鏡的観察によっては，ビメンチンとケラチンを染色し，その細胞が上皮性のものであるか，あるいは間葉由来のものであるかを判断した。ビメンチンもケラチンもともに中間径細糸の構成成分であり，人体の細胞は様々な中間径細糸の組成をもっているが，ビメンチンはおもに間葉由来の細胞，ケラチンはおもに上皮性の細胞に存在する成分である。これらの成分に関する免疫細胞化学的な研究法は腫瘍細胞が上皮性であるか間葉由来であるかを区別するのに用いられ，臨床応用されている。また培養細胞においてもその細胞の由来を調べるために用いられている[10)-13)]。電子顕微鏡的観察においては，腫瘍細胞の全般的な観察を行うとともに細胞表面の構造と細胞間接着様式とを特に検討した。Explant の中で培養細胞に混合する可能性があって特に問題となる細胞は線維芽細胞である。上皮性の細胞は表面に微絨毛をもち，細胞間にはデスモゾーム等の接着装置をもつことが多い。これに対し線維芽細胞は細胞の内部構造からもその細胞が線維芽細胞であることを推定できるし，表面に微絨毛もなければ接着装置もない。このような超微形態学的な視点から，培養細胞の性状を確認した。

II 材料と方法

A 材 料

信州大学医学部附属病院第2外科において切除され，病理組織学的に甲状腺癌と診断された患者8例（表1）の甲状腺組織を研究対象とした。外科手術時，無菌的に得られた甲状腺癌組織と，同一患者の正常甲状腺組織とを別々に取り，Hanks 液に浸して組織培養室に運搬し，無菌室において2本の替刃メスにより細切し，直径約1mm の小さな組織片とし，短冊型カバーグラス上で組織片培養（explant culture）を行った。癌組織の一部は10％フォルマリン固定，パラフィン包埋して，厚さ4μm に薄切し，切片を脱パラフィンしてヘマトキシリン―エオジン染色し，病理組織学的検査を行って病理診断を確認した。

B 培養法

培養瓶として TD-15 型（池本理化工業，東京）を使用した。1症例について，TD-15 型培養瓶を癌組織20個，正常組織20個の計40個使用した。培養液として Eagle MEM を使用した。Eagle MEM は日本製薬製粉末培地を蒸溜水に溶解し，10％新生子牛血清（GIBCO, Inc., Grand Island, New York, USA）を加え，10％ $NaHCO_3$液を使用して pH を7.4に調節した。感染防止のため抗生物質としてペニシリン G100U/ml，ストレプトマイシン 100μg/ml(明治製菓，東京)を添加した後，Membran Filter(Milipol, USA)で濾過滅菌した。一部の組織は10mU/ml の TSH（Armour, Arizona, USA）を加えて培養を行った。培養方法は短冊型カバーグラスに細切した組織片5～6個をのせて TD 型培養瓶に入れ，37°C 恒温器中で静置培養を行った。各培養瓶1個につき癌組織5個，正常組織5個ずつ用い，培養液は1日から1週間ごとに交換した。

C 観察法

1 位相差顕微鏡観察

培養細胞の定期的形態学的観察には，倒立位相差顕微鏡（オリンパス CK 型位相差，dark contrast）を使用した。培養組織の記録には毎週1回定期的に写真

撮影をした。写真撮影にはニコンMD型倒立顕微鏡にニコン顕微鏡写真撮影装置を接続し，対物鏡DLL contrastを用い，富士ネオパンF35mmフィルムで撮影し記録し，引伸し写真を用いて計測した。

2　蛍光抗体法

培養甲状腺細胞の細胞骨格を観察するためカバーグラス上に増殖した細胞を−20°Cに冷却したアセトン中で10分間固定した後，20mM燐酸ナトリウム(pH7.4)/100mM塩化ナトリウム（PBS）で5分間洗浄した。1次抗体として，抗ケラチンウサギ血清およびビメンチンウサギ血清（Transformation Res., Inc., Framingham., MA. USA）をPBSで30倍に希釈して，1時間，常温で使用した。PBSで洗浄の後FITC標識抗ウサギIgG（Miles Lab., Rehvolt., Israel）を30倍にPBSで希釈して適用した。50%グリセリンPBSで封入の後に，オリンパス蛍光顕微鏡（BH-RFL-LB型）でB励起波長（励起フィルター：BG12，吸収フィルター：O530で405および435nm輝線と490nm付近の連続スペクトルを使用）で観察し，コダックエクタクロームフィルム（ASA 400）で写真撮影して記録した。

3　電子顕微鏡的観察

カバーグラス上に増殖した培養3週間の全細胞を剝離せずにカバーグラスごと100mM燐酸ナトリウム緩衝液（pH7.4）で希釈した2.5%グルタールアルデヒド液と，1%四酸化オスミウム液でそれぞれ1時間ずつ固定した。上昇エタノール系列で脱水し，浸透後ルベアック812（半井化学，京都）に包埋し熱重合して後に，カバーグラスを剝離した。Porter-Blum MT-2B型超ミクロトームで超薄切（0.1μm）し，酢酸ウラン水溶液[14]・クエン酸鉛水溶液[15]で二重染色して，日立H-700型電子顕微鏡で加速電圧100kVで観察した。

III　結　　果

A　培養前の組織学的観察

手術によって摘出した組織の一部をパラフィン切片としてヘマトキシリン−エオジン染色し，病理組織診断した結果を図1に示す。臨床的に甲状腺癌と診断された患者8名の内訳は，乳頭腺癌6例，濾胞腺癌1例，髄様癌1例であった。代表的症例の組織像を図1，図2に示す。

B　培養細胞の観察

1　位相差顕微鏡

a　正常組織

初代培養開始後早いもので数日，遅いものでも1週間後から移植片（explant）を中心として周辺に細胞成長帯（outgrowth）が形成され，上皮細胞様細胞（以下上皮様細胞と記載する）と線維芽細胞様細胞（以下線維芽様細胞と記載する）が混合して成長する。上皮様細胞では，細胞質は円形ないし多角形で細胞の中心に球形ないし楕円形の核を有し，核には通常1個ないし2個の核小体が認められる（図3）。細胞は相互に密に接触して単層（monolayer）を形成し，外方へ増殖するが上下に重ならない。線維芽様細胞は上皮細胞の間に分散（時に線維芽細胞が数多く認められる）して存在し，重層になることもある。細胞体は紡錘形で，その中心に1～2個の核小体を有する核が認められる。培養開始後約6週から10週前後で増殖帯周辺部より細胞は萎縮し，細胞体がガラス板より剝離し，また一部の細胞は変性を示した。しかし，わずかの症例では変性剝離が少なく，数カ月継続して培養可能な例もみられ，その場合樹枝状に細胞が幾層にも重なり合って延長している部分が認められた（図4）。

b　癌組織

初代培養開始後2週目頃より，増殖細胞が移植片（explant）より周辺に分裂増殖して細胞成長帯を形成し増殖を始める。上皮様細胞と線維芽様細胞とが混在してみられるが，ほとんどは上皮様細胞である。重層（pile-up）して交差（criss-cross）し樹枝状にのびる場合（図5）と細胞相互に密に接触し単層（monolayer）を形成する場合（図6）とがある。しかし正常組織の対照群に比べると一般に成長が遅い。正常組織，癌組織ともに10週から30週程度の期間，培養を継続できた（表1）。

2　蛍光抗体法

甲状腺癌の培養6週目の細胞を抗ケラチンおよび抗

表1　組織培養を行った甲状腺癌患者の一覧表

No.	性別	年齢	病理診断	培養期間
1	♀	45	乳頭腺癌	33週間
2	♂	59	髄様癌	28週間
3	♀	52	乳頭腺癌	17週間
4	♀	51	乳頭腺癌	10週間
5	♀	29	乳頭腺癌	10週間
6	♀	63	乳頭腺癌	12週間
7	♀	50	濾胞腺癌	10週間
8	♀	49	乳頭腺癌	12週間

ビメンチン抗体を用いて観察した。抗ビメンチン抗体で染色すると多くの細胞は陰性か，比較的弱い細線維状の蛍光を発するのみであった（図７）。抗ケラチン抗体で染色すると，ほとんど全ての細胞にFITCによる緑色の蛍光が明瞭に認められた（図８）。細胞内でのケラチン陽性細胞の分布は，核には陰性で細胞質に放射状に分布し，核周辺部では，それらは比較的太い線維質で網目状を形成していた。細胞の辺縁部では細い細線維状となって認められた（図９）。

3　電子顕微鏡所見

a　培養開始前の癌細胞の電子顕微鏡所見

培養前の乳頭腺癌細胞の電子顕微鏡所見は，細胞表面に微絨毛があり，正常組織（図10）に較べて核は大きく正染色質が豊富で核小体が発達し細胞質には小胞体・糸粒体・水解小体などが中程度に発達していた。細胞が接触する部分には接着装置が認められた（図11）。

b　培養癌細胞の電子顕微鏡所見

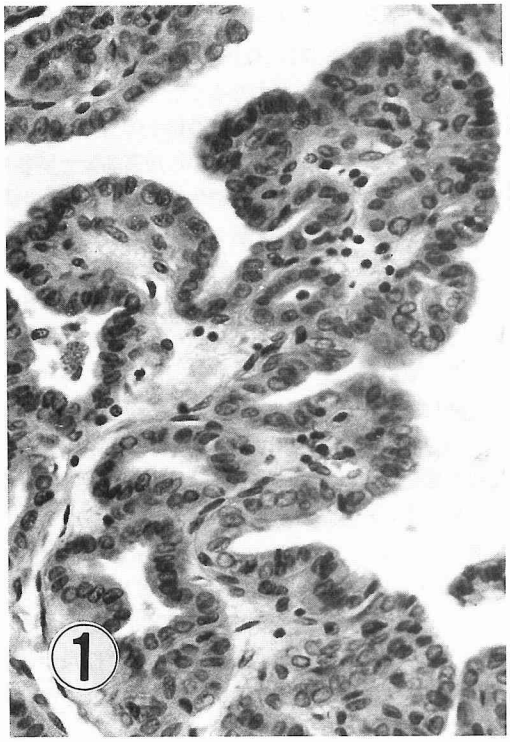

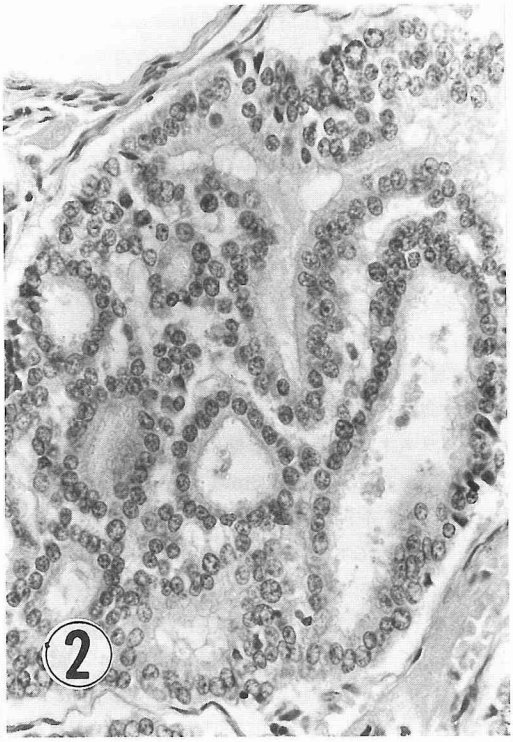

図１　甲状腺乳頭腺癌組織（症例８）パラフィン切片のヘマトキシリン・エオジン染色標本×2,000

図２　甲状腺濾胞腺癌組織（症例７）パラフィン切片のヘマトキシリン・エオジン染色標本×2,000

図３　培養３週目の正常組織（症例８）の培養細胞の位相差顕微鏡の所見
outgrowth が explant を取り囲んで全周に成長しているのが観察される。細胞の多くは線維芽様細胞。×150

図４　培養10週目の正常組織（症例８）の培養細胞の位相差顕微鏡の所見
培養組織から細胞が樹枝状にのびているのが観察される。×150

図５　培養12週目乳頭腺癌組織（症例８）の培養細胞の位相差顕微鏡の所見
上皮様細胞が多く観察される。×150

図６　培養12週目乳頭腺癌組織（症例８）の培養細胞の位相差顕微鏡の所見
上皮細胞様細胞が多く観察される。核の偏在も認められる。×150

3

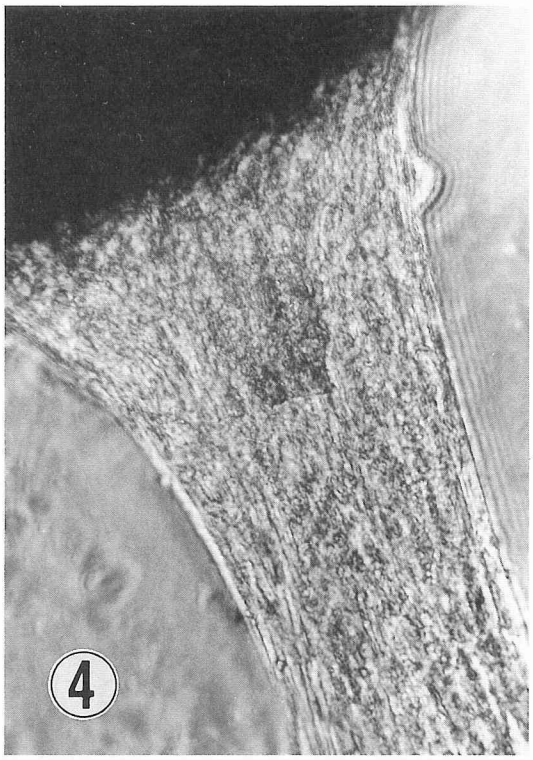
4

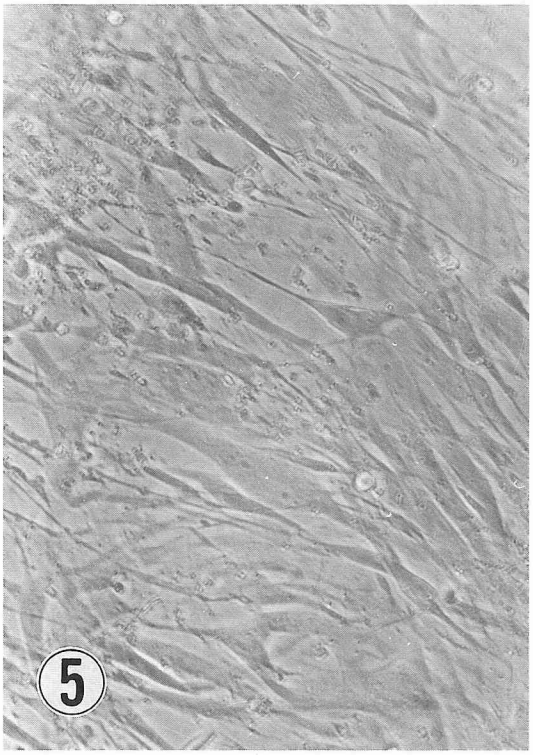
5

6

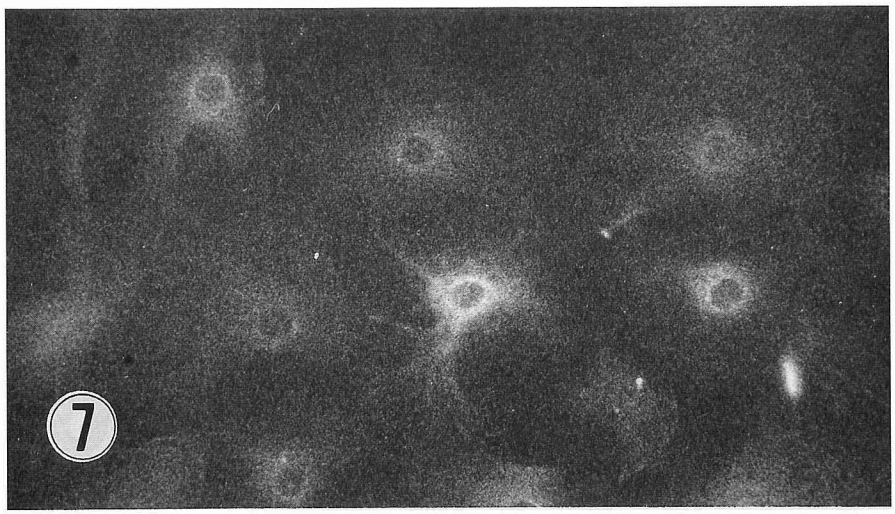
7

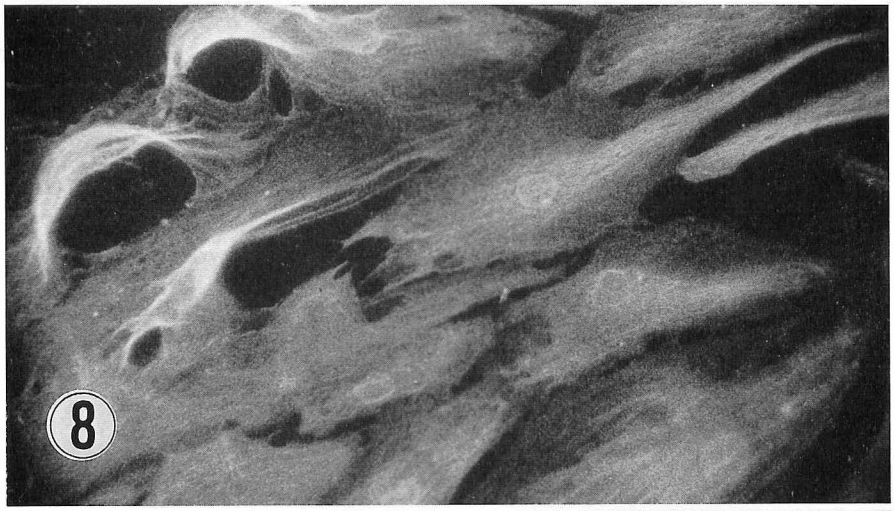
8

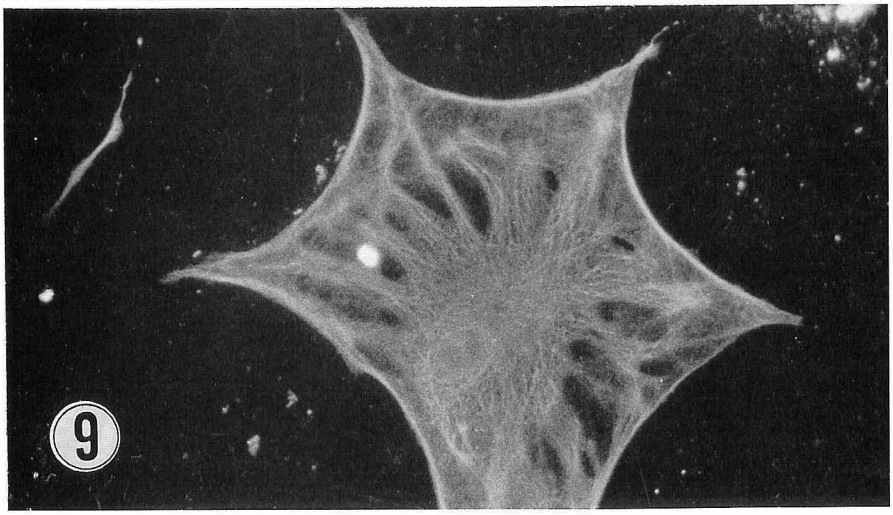
9

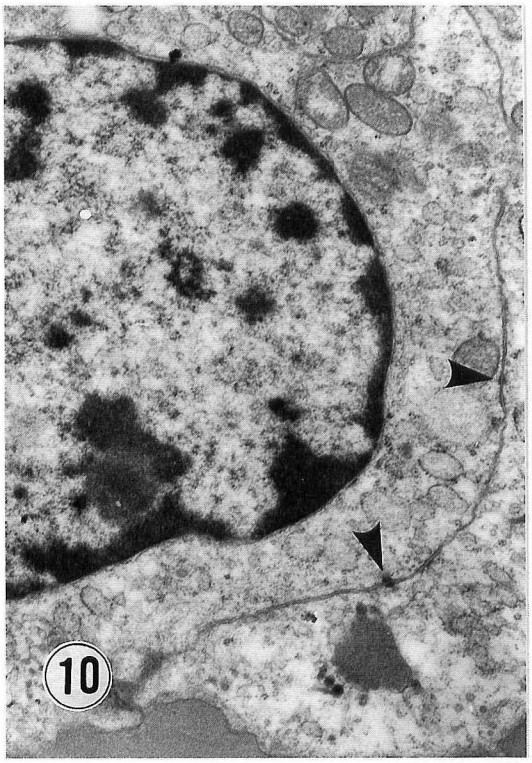
10

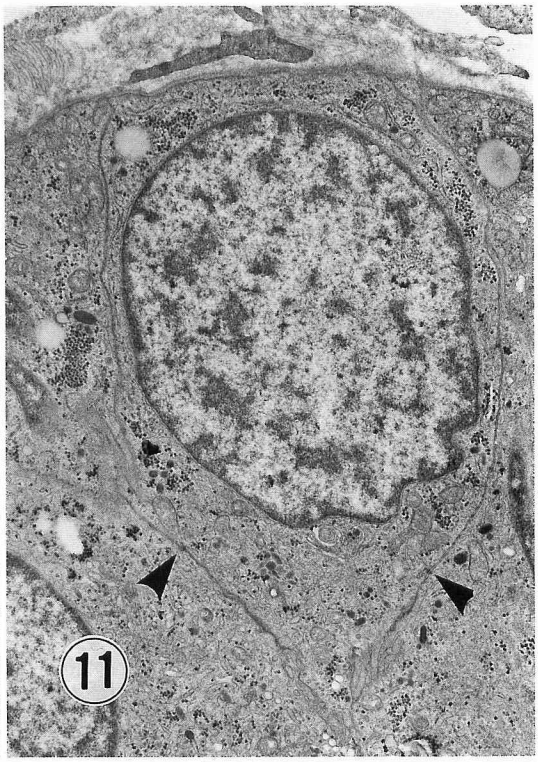
11

12

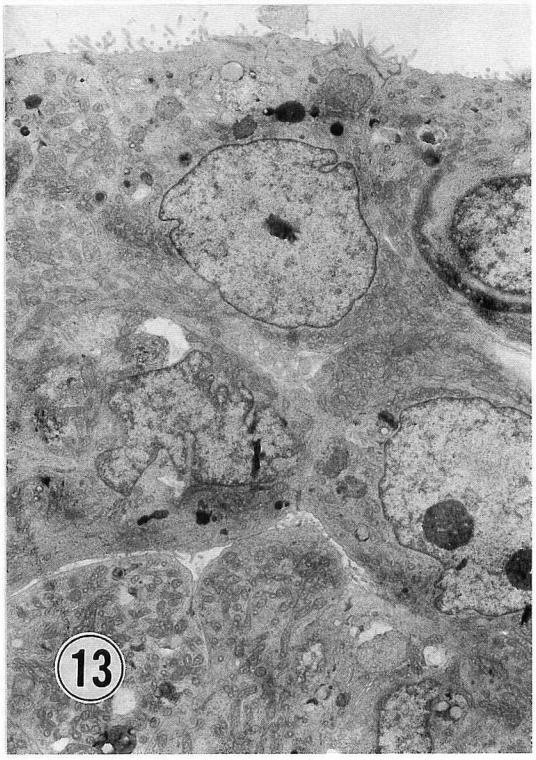
13

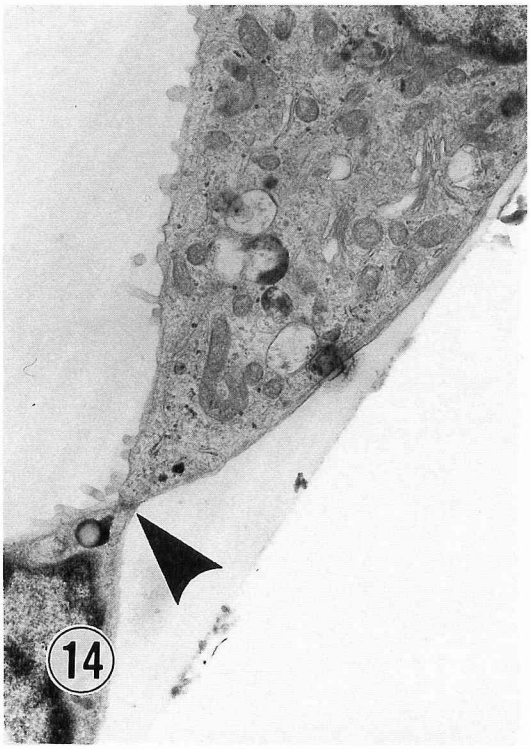
14

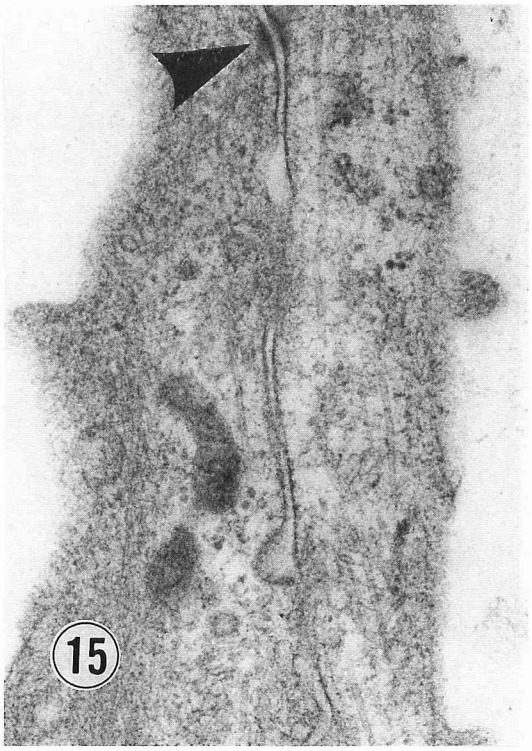
15

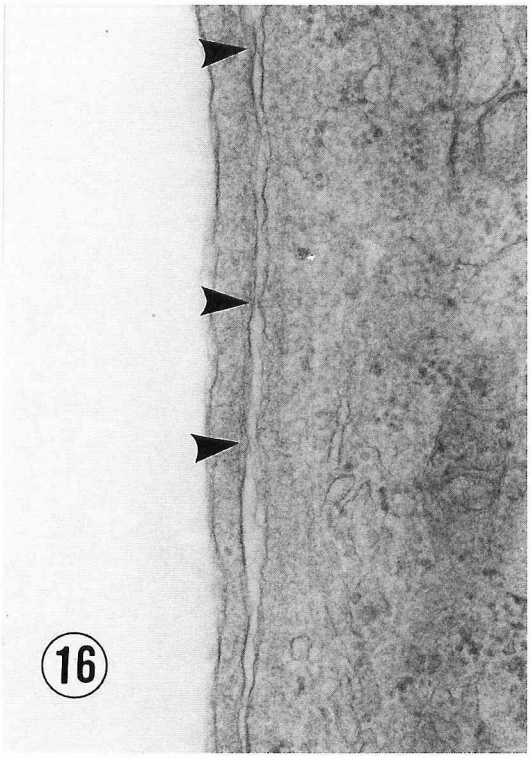
16

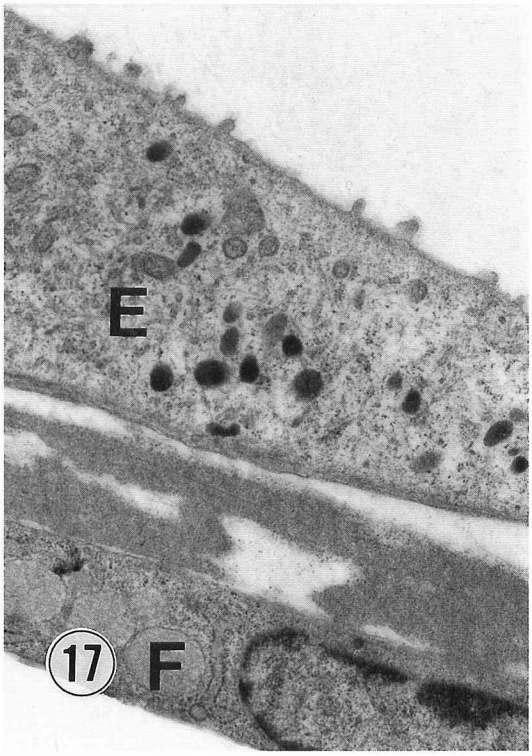
E
17
F

培養3週間後の乳頭腺癌を電子顕微鏡で観察すると，培養前と比して大差の認められないものから，培養前の細胞と大きく変化したものまで多様な形態の変化を示した。2種類の細胞が観察された。Monolayer を形成する部分は細胞は半球形で表面に微絨毛があり，細胞小器官が少ない（図12）。一方 pile-up して増殖した部分の細胞は表面に微絨毛を持ち，細胞小器官は比較的多く，ライソゾーム様の電子密度の高い小体を持っていた（図13）。培養細胞の多くを占めていた monolayer をなす上皮様細胞の正中垂直断面では，培養前は立方形であった細胞が扁平状になっているものが多数認められた（図12）。細胞表面にはまばらな微絨毛が認められ，核は大きいが扁平となり，正染色質が豊富で，核小体はよく発達している。細胞質には小胞体，糸粒体，ゴルジ装置が認められるが，細胞小器官の発達はよくない（図13）。時々細胞辺縁に接着様構造がみられた。上皮様細胞が互いに接着する場合には，2つの細胞の間にはデスモゾーム様の接着装置の

図7　培養6週目の癌組織（症例8）の outgrowth の蛍光顕微鏡所見
ビメンチン抗体での染色。ケラチン抗体と比して弱い蛍光を発するのみであるが、まれにはっきりした線維がみられる場合がある。上皮様細胞と線維芽様細胞の2種類の細胞。×400

図8　培養6週目の癌組織（症例8）の outgrowth の蛍光顕微鏡所見
ケラチン抗体での染色。ビメンチン抗体に比して蛍光がはっきり認められる。×400

図9　培養6週目の癌組織（症例8）の outgrowth の蛍光顕微鏡所見。
ケラチン抗体での染色。細胞にはっきりした明らかな蛍光を認める。
細胞内でのケラチン陽性線維の分布は核に陰性で細胞質に分布する。
核周辺部での線維は比較的太く，網目状を形成している。細胞の辺縁部では細い線維状になっているのが認められる。×1,000

図10　培養前の正常組織（症例8）の電子顕微鏡所見
細胞層に接着装置がみられる（矢印）。×12,000

図11　培養前の乳頭腺癌（症例8）の電子顕微鏡所見
細胞表面に微絨毛が観察され，糸粒体，水解小体が中程度に発達している。接着装置が見られる（矢印）。×4,000

図12　培養3週目の癌組織（症例8）の outgrowth の電子顕微鏡所見
培養前に立方形であったものが扁平状をなしている。表面は粗で微絨毛が認められる。細胞小器官の発達は悪い（垂直断面）。×6,000

図13　培養3週目の癌組織（症例8）の outgrowth の電子顕微鏡所見
培養前の細胞に似た形を示す細胞。×4,000

図14　培養3週目の癌組織（症例8）の outgrowth の垂直断面の強拡大の電子顕微鏡所見
微絨毛，ミトコンドリア，ゴルジ装置が認められる。粗面小胞体の発達は悪い。細胞辺縁にデスモゾーム様の接着装置の構造が認められる（矢印）。×10,000

図15　培養3週目の癌組織（症例8）の outgrowth の電子顕微鏡所見（垂直断面）
表面に微絨毛を有した細胞同志の結合でデスモゾーム様の構造が認められる（矢印）。×12,000

図16　培養3週目の癌組織（症例8）の outgrowth の電子顕微鏡所見（垂直断面）
線維芽様細胞で細胞が密接しているにもかかわらず接着装置がない（矢印）。×12,000

図17　培養3週目の TSH 添加の癌組織（症例8）の outgrowth の電子顕微鏡所見
上皮様細胞（E）と線維芽様細胞（F）の間に不定型物質をはさみ，直接には接しない。×10,000

構造が見られた（図14，15）。一方，線維芽様細胞が互いに接する場合は，2つの細胞は直接接するものの接着装置は見られない（図16）。また上皮様細胞と線維芽様細胞とが接する場合には2つの細胞は直接には接することなく，両者の間に不定型の物質があり，これをはさんで接している（図17）。以上の電顕所見はTSH無添加群とTSH添加群とで同様であった。

Ⅳ 考　　察

正常甲状腺組織の培養は古くから行われていた[3)-5)]。また甲状腺髄様癌についてはBergerら[16)]，Kakudoら[17)]，Tischlerら[7)]が，また濾胞腺癌についてはEstourら[18)]が報告している。しかし本邦において臨床で最も問題となる乳頭腺癌については最近Daviesら[19)]，Gabbianiら[13)]，Tischlerら[7)]が試みているが，報告された培養法は複雑なものであり，しかもそれらの培養法で得られた細胞は性状が明らかではなかった[20)-22)]。我々もそれらの研究に先立ち，より良い培養法を検討してきた[8)9)]。本研究においては簡単な培養法で十分な大きさのoutgrowthを形成する初代培養法を見出した。このoutgrowthは電子顕微鏡学的，免疫組織化学的検討により，ほとんどが上皮性の癌細胞であることが推定された。

すなわち，細胞表面の微絨毛およびデスモゾームは上皮性の細胞には認められるが，線維芽細胞には認められない特徴的な超微構造である。これらの特徴のゆえにoutgrowthの細胞は上皮性の細胞であると考えられた。さらにそれらの細胞は多数のライソゾーム様のdense bodyをもつものが過半数であった。培養前の癌細胞はライソゾームを多くもっている特徴があり，これは従来の報告とも一致している[23)-25)]。そのため培養細胞は上皮性の，しかも癌細胞であることが推定された。免疫組織化学的な所見は，培養細胞の中間径細糸がおもにケラチンを含みビメンチンはおもな構成成分とはなっていないことを示した。組織においても培養細胞においても主成分がケラチンである中間径細糸は上皮性細胞の特徴であると考えられるので[10)-13)26)27)]，今回の培養細胞の由来は上皮性であると考えられた。以上のように培養細胞は上皮性の癌細胞としての超微形態学的な特徴と中間径細糸成分の特徴をともに有していた。つまりこの培養細胞は甲状腺癌の癌細胞であると推定されたのである。

本研究の最終的な目的は乳頭腺癌を含めた甲状腺癌細胞の培養法を確立するとともにTSHのそれらの細胞に対する影響を調べることにあった。TSHの影響については本論文中で確立した培養法を用いて作製した材料を用いた論文Ⅱで報告する。

Ⅴ 結　　語

今回著者は外科的手術によって得られたヒト甲状腺の癌組織と正常組織を同時にとりだした。それを組織培養し，その性状を形態学的に検討するためこれを経時的に観察した。これによって，

①培養法が初めて確立された。

②位相差顕微鏡，蛍光抗体法および電子顕微鏡によってデスモゾームが認められ，培養された細胞が上皮性の癌細胞であることが確認され，さらに培養甲状腺癌細胞の形態が明らかになった。

なお，本研究は日本臨床電子顕微鏡学会第14回総会（1982年9月，東京），第39回日本癌学会総会（1980年11月，東京）において発表した。

協同研究を行って下さった第2外科学教室の飯田太教授，第1解剖学教室の臼田信光講師，藤井靖久助手，またご指導を賜った永田哲士教授に感謝いたします。

文　　献

1) 飯島宗一：病理学各論　下巻．pp.283-288，文光堂，東京，1979
2) 武藤輝一，田辺達三：標準外科学．第5版，pp.294-303，医学書院，東京，1988
3) Carrel, A. and Burrows, M. T.: Cultivation of adult tissues and organs outside of the body. J Am Med Assoc, 55: 1379-1381, 1910
4) Carrel, A. and Burrows, M. T.: Cultures primos, secondares et tertiaires de glande thyroide et culture de peritoine. C R Soc Biol, 69: 365-366, 1910
5) Gey, G. O.: Some problems in the maintenance of tissue cultures of endocrine organs to be used for transplantation purposes in cases of specific endocrine deficiency. Anat Rec, 70: 30-31, 1938
6) Pulvertaft, R. J. V., Davies, J. R., Weiss, L. and Willkinson, J. H.: Studies on tissue cultures of human

pathological thyroids. J Pathol Bact, 77 : 19-32, 1959

7) Tischler, A. S., DeLellis, R. A., Goltzman, D., Cohen, R. B. and Wolfe, H. J. : Medullary carcinoma of the human thyroid in monolayer culture. Cancer, 40 : 3004-3013, 1977

8) 村山恒幸，牧内正夫，宮川　信，藤井靖久，永田哲士：組織培養された甲状腺癌にTSHが及ぼす影響．第39回日本癌学会総会記事：275，1980

9) 村山恒幸，臼田信光，永田哲士：培養甲状腺癌への甲状腺刺激ホルモン（TSH）の影響．組織培養，12：258-263，1986

10) Franke, W. W., Schmid, E., Osborn, M., and Weber, K. : Different intermediate-sized filaments distinguished by immunofluorescence microscopy. Proc Natl Acad Sci USA, 75 : 5034-5038, 1978

11) Altmannsberger, M., Osborn, M. and Weber, K. : Antibodies to different intermediate filament proteins. Cell type-specific markers on paraffin-embedded human tissues. Lab Invest, 45 : 427-434, 1981

12) Caselits, J., Osborn, M., Seifert, G. and Weber, K. : Intermediate-sized filament proteins (prekeratin, vimentin, desmin) in the normal parotid gland and parotid gland tumours. Virchows Arch [Pathol Anat], 393 : 273-286, 1981

13) Gabbiani, G., Kapanci, Y., Barazzone, P. and Franke, W. W. : Immunochemical identification of intermediate-sized filaments in human neoplasmic cells. Am J Pathol, 104 : 206-216, 1981

14) Watson, M. L. : Staining of tissue sections for electron microscopy with heavy metals. J Biophys Biochem, 4 : 475-478, 1958

15) Reynolds, E. S. : The use of lead citrate at high pH as an electron opaque stain in electron microscopy. J Cell Biol, 17 : 208-212, 1963

16) Berger, C. L., de Bustros, A., Roos, B. A., Leong, S. S., Mendelsohn, G., Gesell, M. S. and Baylin, S. B. : Human medullary thyroid carcinoma in culture provides a model relating growth dynamics, endocrine cell differentiation, and tumor progression. J Clin Endocrinol Metab, 54 : 338-343, 1984

17) Kakudo, K., Miyauchi, A., Katayama, S. and Watanabe, K. : Ultrastructural study of poorly differentiated medullary carcinoma of the thyroid. Virchows Arch [Pathol Anat], 410 : 455-460, 1987

18) Estour, B., Van Herle, A. J., Juillard, G. J. F., Totanes, T. L., Sparkes, R. S., Giuliano, A. E. and Klandorf, H. : Characterization of a human follicular thyroid carcinoma cell line (UCLA RO 82 W-1). Virchows Arch [Cell Pathol], 57 : 167-174, 1989

19) Davies, T. F., Platzer, M., Schwartz, A. E. and Friedman, E. W. : Short- and long-term evaluation of normal and abnormal human thyroid cells in monolayer culture. Clin Endocrinol (Oxf), 23 : 469-479, 1985

20) Miller, R. C., Hiraoka, T.,Kopecky, K. J., Nakamura, N., Jones, M. P., Ito, T. and Clifton, K. H. : Sensitivity to radiation of human normal, hyperthyroid, and neoplastic thyroid epithelial cells in primary culture. Radiat Res, 111 : 81-91, 1987

21) Bauer, M. F. and Herzog, V. : Mini organ culture of thyroid tissue : A new technique for maintaining the structural and functional integrity of thyroid tissue *in vitro*. Lab Invest, 59 : 281-291, 1988

22) Komlos, L., Shimberg, R. and Halbrecht, I. : Primary tissue cultures of benign and malignant human thyroid tumors : Effect of TSH. Otolaryngol Head Neck Surg, 99 : 10-15, 1988

23) Payne, C. M., Graham, A. R., Bjore, C. G., Jr., Cromey, D. W., Rybski, J. A., Palmer, T. and Weber, J. E. : Ultrastructural morphometric analysis of papillary neoplasms : Biological and diagnostic relevance. Hum Pathol, 20 : 864-870, 1989

24) Sobrinho-Simoes, M. A., Nesland, J. M., Holm, R. and Johannessen, J. V. : Transmission electron microscopy and immunocytochemistory in the diagnosis of thyroid tumors. Ultrastruct Pathol, 9 : 255-275, 1985

25) Oyama, T. : A histopathological, immunohistochemical and ultrastructural study of intranuclear cyto-

plasmic inclusions in thyroid papillary carcinoma. Virchows Arch [Pathol Anat], 414 : 91-104, 1989

26) Altmannsberger, M., Weber, K., Hoelscher, A., Schauer, A. and Osborn, M. : Antibodies to intermediate filaments as diagnostic tools. Human gastrointestinal carcinomas express prekeratin. Lab Invest, 46 : 520-526, 1982

27) Sun, T. T. and Green, H. : Immunofluorescent staining of keratin fibers in cultured cells. Cell, 14 : 469-476, 1978

(2. 9. 26 受稿)