信州医誌，38(6)：581～601，1990

前歯部における乳歯の歯数異常 — 過剰歯，双生歯，癒合歯ならびに正中歯

水橋　巖
信州大学医学部第2解剖学教室
（主任：志水　義房教授）

Numerical Variations of Deciduous Teeth at the Front Teeth Area—Supernumerary, Geminated, Fused Teeth and Mesiodens

Iwao MIZUHASHI
Department of Anatomy, Shinshu University School of Medicine
(Director : Prof. Yoshifusa SHIMIZU)

Anomalies in the number of deciduous teeth at the front teeth area were examined in 1,016 children (515 boys and 501 girls) under the age of 6 years. Supernumerary teeth were found in 4 cases (2 boys and 2 girls) in the maxilla and the frequency was 0.39% (0.39% for boys and 0.40% for girls). In one of the 4 cases, two supernumerary teeth were detected in the left upper front teeth area,the supernumerary tooth germ of the successor was observed in 2 of the 3 cases which underwent roentgenographic examination. A geminated tooth appeared in the maxilla of a boy and the frequency was 0.10% (0.19% for boys). No abnormality was observed in the tooth germ of the successor. Fused teeth were found in 24 cases (10 boys and 14 girls) and the frequency was 2.36% (1.94% for boys and 2.79% for girls). The tooth germ of the successor was absent in 2 and the fused tooth germ was observed in 4 of the 24 cases. Mesiodens occurred in 15 cases (12 boys and 3 girls) and the frequency was 1.48% (2.33% for boys and 0.60% for girls). In 6 cases (5 boys and a girl) of the 15 cases, another unerupted mesiodens was observed. In roentgenographic examination of 1,886 patients including adult individuals without erupted mesiodens, unerupted mesiodens were found in 57 cases (34 males and 23 females) and the frequency was 3.02% (3.67% for males and 2.40% for females). *Shinshu Med. J., 38 : 581—601, 1990*

(Received for publication June 15, 1990)

Key words : deciduous teeth, supernumerary teeth, geminated teeth, fused teeth, mesiodens
乳歯，過剰歯，双生歯，癒合歯，正中歯

I　はじめに

代生歯群の歯数異常についての報告は，1例報告を含めると，これまで数多くなされてきた。これに対して，乳歯群の歯数異常に関する報告は，近年になって乳歯に対する一般の衛生知識の向上に伴い，乳幼児検診の機会が増加してきたことにより，次第に増えてはきているが，まだはるかに少ない。

また，乳歯群における歯数異常の出現頻度は，代生歯群のそれよりかなり少ないものと考えられている[1)-4)]。そのためもあって，本邦における乳歯の歯数異常，特に，過剰歯と双生歯の出現頻度に関する系統的研究はまだほとんどなされていない。さらに乳歯に歯数異常があった場合，その後継代生歯にも同様の変

表1　形態が正常乳歯に類似し歯列上にある前歯部乳歯過剰歯の報告例（日本人）

No.	報告者	発表年度	年齢	性別	出現部位	過剰歯の後継歯胚	文献
1	栃原　義人	1931	5歳1カ月	♂	上顎左　中切歯部	−	7)
2	岡本　清櫻	1932	4歳4カ月	♀	上顎左　犬歯部		1)
3	小松崎君子	1940	5歳	♀	上顎左右　側切歯部両側性	＋	8)
4	後藤正二郎	1941	4歳8カ月	♂	上顎右　側切歯部		9)
5	深田，梶原	1952	7歳3カ月	♂	上顎左　側切歯部	−	10)
6	埴原　和郎	1954	4歳	♂	上顎右　側切歯部		11)
7	栃原　博	1956	6歳7カ月	♀	下顎右　中切歯部	−	12)
8	深田，石井	1957	5歳	♀	上顎左　中切歯部	*	13)
9	吉岡，小林	1959	7歳	♂	上顎右　側切歯部	−	14)
10	荻原　泉	1964	5歳5カ月	♂	上顎右　切歯部	−	15)
11	荻原　泉	1966	4歳7カ月	♂	上顎右　側切歯部	＋	16)
12	荻原弥作ら	1966	5歳	?	上顎左右　切歯部両側性	−	17)
13	遠藤，亀谷	1967	5歳7カ月	♂	上顎左　中切歯部	−	18)
14	藤田恒太郎	1968	3歳	♂	上顎右　側切歯部		19)
15	栗原洋一ら	1969	6歳10カ月	♂	上顎左　中切歯部	＋	20)
16	笠原・石	1970	4歳8カ月	♂	上顎右　側切歯部	−	21)
17	森主宜延ら	1971	6歳2カ月	♀	上顎右　側切歯部	−	22)
18	〃	〃	4歳2カ月	♀	上顎右　側切歯部	−	〃
19	原田吉通ら	1974	3歳2カ月	♀	下顎左右　切歯部両側性		23)
20	荻原　泉	1975	2歳9カ月	♂	上顎左　側切歯部		24)
21	宮沢裕夫ら	1975	不明	♂	上顎左右　側切歯部両側性	＋	25)
22	三浦一生ら	1977	3歳8カ月	♀	上顎右　側切歯部	＋	26)
23	荻田修二ら	1978	4歳10カ月	♀	下顎左　切歯部 （下顎右側　切歯部に双生歯）		27)
24	轟　朝五ら	1979	5歳9カ月	♂	上顎右　中切歯部 （上顎左　中切歯部に双生歯）	−	28)
25	原　秀一ら	1980	3歳4カ月	♂	上顎右　側切歯部	−	29)
26	〃	〃	6歳1カ月	♂	上顎右　中切歯部	＋	〃
27	〃	〃	2歳9カ月	♂	上顎右　切歯部	＋	〃
28	守口，野坂	1981	2歳6カ月	♀	上顎右　側切歯部	−	5)
29	〃	〃	3歳10カ月	♀	上顎右　側切歯部	−	〃
30	〃	〃	1歳9カ月	♂	上顎左　側切歯部	−	〃
31	宮井真理ら	1981	3歳5カ月	♂	上顎左右　犬歯部両側性	−	30)
32	平岡弘士ら	1982	3歳7カ月	♀	下顎左　中切歯部 （下顎右　中切歯部に双生歯）	＋	31)
33	旭爪伸二ら	1984	4歳1カ月	♀	上顎左　犬歯部	−	32)
34	〃	〃	5歳1カ月	♀	上顎左　側切歯部	＋	〃
35	外山瑞子ら	1985	4歳6カ月	♂	上顎左右　中切歯部両側性	−	33)
36	本症例　I	1990	3歳9カ月	♀	上顎右　側切歯部	−	
37	本症例　II	〃	3歳5カ月	♀	上顎左　側切歯部	＋	
38	本症例　III	〃	5歳4カ月	♂	上顎左　側切歯部 上顎左　犬歯部	＋ −	
39	本症例　IV	〃	5歳8カ月	♂	上顎左　側切歯部		
参考	岡本日出夫ら	1978	3歳2カ月	♂	上顎右　第1第2乳臼歯の口蓋側	−	34)

＊はX線による調査をしたが判定できなかった症例

化がみられるかどうかを調査した報告もきわめて少ない。

そこで，6歳未満の幼児合計1,016名について，その前歯部における乳歯の歯数異常のうち，過剰歯と双生歯，ならびに癒合歯の有無を系統的に調査し，その形態を観察するとともに，後継歯の状況をX線フィルムによって検討した。

歯数異常にはこのほかに歯数不足（欠如）がある。しかし，その断定にあたっては，歯の埋伏，抜去のことを考慮せねばならないため，正確な既往歴調査とX線検査とを必要とするので，今回はこれを除外した。

また乳歯列期に上顎正中部口蓋側に出現することのある正中歯の有無についても観察を行った。合わせて，この正中歯についての問題に考察を加える目的で，萠出した正中歯を認めない，成人を含む合計1,886名から得た上顎前歯正中部のX線フィルムについて，正中歯の埋伏を調査して検討を加えた。

II　材料と方法

昭和51年1月より昭和61年6月までの10年6ヵ月間に著者が開設する長野市の水橋歯科医院（院長水橋巌）を受診した6歳未満の男児465名，女児450名，計915名に，口腔検診を行った長野市近郊の山村，芋井地区（人口約2,000人）にある保育園の6歳未満の男児50名，女児51名計101名を加え，総計1,016名を対象とした。

乳歯の歯数異常の観察項目は，①過剰歯，②双生歯，③癒合歯，④正中歯，とした。

前歯部における乳歯過剰歯の判定については，歯列上に萠出していること，正常乳歯と歯冠形態が極似していること，齲蝕の進行状態，その他X線診査による歯根の状態，年齢など，守口と野坂[5]がまとめた判定基準に従って，総合的に判断した。上顎正中部口蓋側に出現した矮小歯や円錐歯は真の過剰歯ではなく，正中歯とみなした。

これら異常歯を発見しだい，アルギン酸系の印象剤（アルジエース・パウダー，三金，東京）で印象，硬石膏（G.C.シュールストン，而至，東京）で全顎の模型を作製して観察した。さらに可能な限り3TCX Beam Film標準サイズ（サンティシィー，東京）を使用して，HiX Dental X-Ray Unite（Suzuki-Dental，東京）によりレントゲン撮影を行い，その歯根の状態や後継歯の有無を観察した。また，これらの乳歯歯数異常の出現頻度，出現状態について，先人の報告との比較検討を行った。

これらのうち，その出現がきわめてまれとされている乳歯過剰歯および双生歯を有する例については，その口腔内の全乳歯について藤田[6]の方法に従い，1/20副尺付ノギス（ミツトヨ製，東京）で，歯冠幅・歯冠厚の計測を行い，分析を行った。

さらに，これまでの10年6ヵ月間に水橋歯科医院を受診し，萠出した正中歯を認めない患者のうちから必要あって撮影した成人を含む男927名，女959名，合計1,886名の上顎前歯正中部のX線フィルムについて，埋伏正中歯の有無と，その埋伏状況を観察するとともに，その出現頻度について検討を加えた。

III　結　　果

A　前歯部乳歯過剰歯

今回観察した6歳未満の幼児1,016名（男児515名，女児501名）のうち，前歯部に過剰歯を有するもの4例（男児2例，女児2例）を見出すことができた。このうちの女児1例は，芋井地区の口腔検診で見出されたものである。従って，出現率は0.39%（男児0.39%，女児0.40%）となる。過剰歯は全例とも上顎に存在していた。そのうちの男児1例（症例III）においては過剰歯が同側に2本存在していた（出現率0.10%）。この症例は，これまで本邦において発表された前歯部における真性過剰歯の報告例中には見あたらないきわめて珍しい症例である（表1）。

以上の4例中1例を除く3例においてX線診査を行うことができたが，その3例4歯中2例2歯に後継歯胚の存在が観察された。

前歯部乳歯過剰歯の出現は，従来からきわめてまれなものとされている。われわれが調査したところでは，これまで日本人において発見され，報告されたものは合計35例（表1）に過ぎないので，以下に今回の各症例についての詳細を述べる。

1　症例　I

常○陽○，女。長野市にて出生。受診時3歳9ヵ月。

家族歴，遺伝的関係は不明である。

生来健康で，既往症として特に記載することはない。本人の全身の発育，栄養状態は普通である。

萠出歯は下記の通りである（図1A，1B）。

$$\frac{m_2\ m_1\ c\ i_2{}^*\ i_2\ i_1}{m_2\ m_1\ c\ \ \ \ \ i_2\ i_1}\ \Big|\ \frac{i_1\ i_2\ c\ m_1\ m_2}{i_1\ i_2\ c\ m_1\ m_2}$$

右上顎乳中切歯，乳犬歯間に，2本の乳側切歯様の歯があり，右乳側切歯の重複と考えられる（近心側の

表2　症例Ⅰ　右上顎乳側切歯部に過剰歯が存在する症例

		右						左					(単位mm)
		m_2	m_1	c	i_2*	i_2	i_1	i_1	i_2	c	m_1	m_2
上顎	歯冠幅	10.4	7.3	6.9	4.8	5.5	7.0	7.0	5.3	7.0	8.0	10.3
	歯冠厚	11.1	9.0	6.5	4.9	4.8	5.3	5.2	4.8	6.2	9.0	11.0
下顎	歯冠幅	10.2	8.8	6.2	—	5.0	4.4	5.0	4.9	6.3	8.9	10.2
	歯冠厚	10.2	8.6	5.5	—	4.5	4.3	4.3	4.5	5.5	8.5	10.0

表3　症例Ⅱ　左上顎乳側切歯部に過剰歯が存在する症例

		右					左					(単位mm)
		m_2	m_1	c	i_2	i_1	i_1	i_2	i_2*	c	m_1	m_2
上顎	歯冠幅	8.6	6.9	6.4	6.6	7.0	6.7	5.8	5.8	6.4	6.7	8.5
	歯冠厚	9.6	8.8	5.8	4.9	5.2	5.0	4.7	4.6	5.6	8.6	9.5
下顎	歯冠幅	9.6	7.9	5.5	4.8	4.2	4.2	4.7	—	5.7	7.7	9.6
	歯冠厚	9.4	7.6	5.5	4.5	4.1	4.0	4.1	—	5.4	7.5	9.4

歯を $\underline{i_2}$| 遠心側の歯を $\underline{i_2}$*| とする)。$\underline{i_2}$* $\underline{i_2}$| とも歯列上にあり，$\underline{i_2}$| は遠心をやや唇側に稔転させている。$\underline{i_2}$*| と $\underline{i_2}$| の舌面窩は乳側切歯形を示しているが，$\underline{i_2}$*| は $\underline{i_2}$| にくらべ小型であり，切縁に軽度の犬歯化がみられる。$\underline{i_1}$| $\underline{i_1}$ の近遠心面，ならびに |$\underline{i_2}$ の近心面に齲蝕がある。従って，$\underline{i_2}$* $\underline{i_2}$| と |$\underline{i_2}$ の形態的比較はできないが，$\underline{i_2}$| の舌面窩が他歯にくらべ強い凹面をなしている。下顎においては $\overline{m_2}$| |$\overline{m_2}$ の咬合面に軽度の齲蝕がみられるが，他歯に特記すべき事項はない。崩出歯の歯冠の大きさは表2の通りである。

X線診断によると $\underline{C\,I_2\,I_1}$| と思われる歯胚はそれぞれ1つずつである。$\underline{i_2}$* $\underline{i_2}$| はともに単根であり，同年齢における平均的歯根の吸収が見られる。また，$\underline{i_2}$*| の歯髄腔は歯冠の大きさに比べ比較的大きく，乳歯特有の像を示している。(図1C)。

2　症例　Ⅱ

伊○桂○，女。長野市にて出生。受診時3歳5ヵ月。父親は高度な上顎前突を示すが乳歯列時の状態は不明であり，その他の遺伝的関係も不明である。

生来健康で，既往症として特に記載することはない。本人の全身の発育，栄養状態は普通である。

崩出歯は下記の通りである（図2A，2B)。

$$\frac{m_2\ m_1\ c\ i_2\ i_1 \mid i_1\ i_2\ i_2^*\ c\ m_1\ m_2}{m_2\ m_1\ c\ i_2\ i_1 \mid i_1\ i_2\ \quad c\ m_1\ m_2}$$

左上顎乳中切歯，乳犬歯間に2本の乳側切歯様の歯があり，左乳側切歯の重複と考えられる（近心側の歯を |$\underline{i_2}$，遠心側の歯を |$\underline{i_2}$* とする)。|$\underline{i_2\,i_2}$* とも歯列上にあり，|$\underline{i_2}$ は遠心側を軽度に唇側へ捻転させ，|$\underline{i_2}$* は近心側を軽度に口蓋側へ捻転させている。|$\underline{i_2\,i_2}$* とも舌面窩は乳側切歯様であり，反対側乳側切歯 $\underline{i_2}$| と似た形態をしているが，|$\underline{i_2}$* の切縁に尖頭が見られ，犬歯化が認められる。

上下顎各歯とも齲蝕もなく，特記すべき事項はない。崩出歯の歯冠の大きさは表3の通りである。

X線診断によると |$\underline{i_2\,i_2}$* とも単根であり，同年齢における平均的歯根の吸収がみられる。|$\underline{i_2}$* の歯髄腔は

図1　症例Ⅰ　$\underline{i_2}$*| の過剰歯（矢印）
　A　咬合面　B　唇側面　C　X線像
図2　症例Ⅱ　|$\underline{i_2}$* の過剰歯（矢印）
　A　咬合面　B　唇側面　C　過剰歯と過剰歯胚（▲印）のX線像
図3　症例Ⅲ　|$\underline{i_2}$* と |$\underline{c}$* の過剰歯（矢印）
　A　咬合面　B　唇側面　C　過剰歯と過剰歯胚（▲印）のX線像
図4　症例Ⅳ　|$\underline{i_2}$* の過剰歯（矢印）
　A　咬合面　B　唇側面


1-A

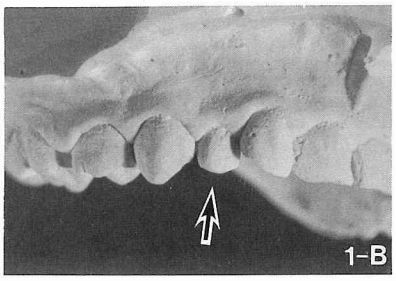
1-B

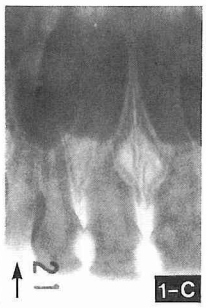
21
1-C

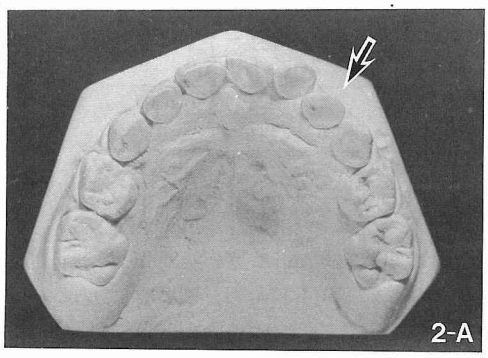
2-A

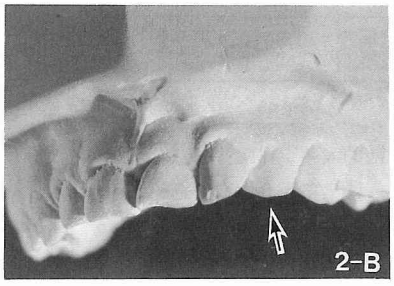
2-B

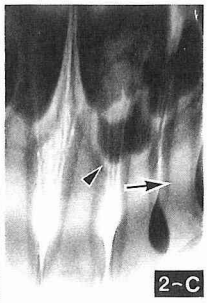
2-C


3-A

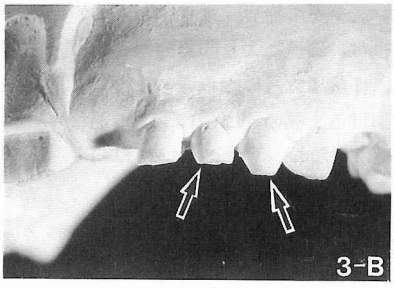
3-B

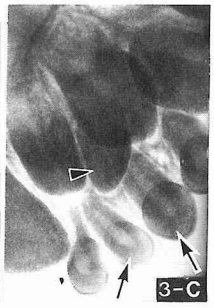
3-C


4-A

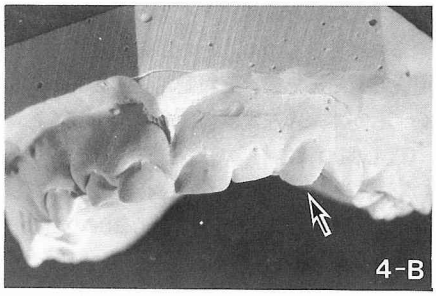
4-B

表4　症例III　左上顎乳側切歯部と乳犬歯部とに過剰歯2本が存在する症例

		右				左 (単位mm)					
		m_2	m_1	c	i_2	i_2	i_2*	c*	c	m_1	m_2
上顎	歯冠幅	9.3	7.0	7.0	5.1	4.6	4.1	5.2	6.0	?	9.5
	歯冠厚	10.2	7.3	5.3	4.9	5.0	4.5	5.6	5.4	?	10.5

表5　症例IV　左上顎乳側切歯部に過剰歯が存在する症例

		右					左 (単位mm)					
		m_2	m_1	c	i_2	i_1	i_1	i_2	i_2*	c	m_1	m_2
上顎	歯冠幅	9.8	7.4	7.1	5.6	7.0	7.0	5.1	6.5	7.1	7.4	9.7
	歯冠厚	9.2	7.8	5.5	4.9	4.3	4.3	4.6	5.2	5.6	8.0	9.4
下顎	歯冠幅	10.8	9.0	6.0	5.4	4.5	4.7	5.5	—	5.9	8.9	10.8
	歯冠厚	9.2	6.8	4.7	3.7	3.0	3.1	3.8	—	4.7	6.8	9.2

歯冠の大きさに比べ比較的大きく乳歯特有の像を示している。また，$\lfloor I_1 I_2$ と考えられる歯胚が確認された。さらに，$\lfloor i_1 i_2$ の根端部の間で$\lfloor I_1$ の歯胚の上部に未発育ではあるが過剰な歯胚が存在している（図2C）。

3　症例　III

泉　○彦，男。長野市にて出生。受診時5歳4ヵ月。遺伝的関係は不明である。生来健康で，既往症として特に記載することはない。全身の発育，栄養状態ともに良好である。この症例は，事情により印象採得とレントゲン撮影の時期が，8歳4ヵ月にならざるを得なかった。印象採得時における上顎の萠出歯は下記の通りである（図3A，3B）。なお，下顎については口腔内の視診（8歳4ヵ月時）によるものである。

$$\frac{M_1\ m_2\ m_1\ c\ i_2\ I_1 \mid i_2\ i_2^*\ c^*\ c\ m_1\ m_2\ M_1}{(M_1\ m_2\ m_1\ c\ I_2\ I_1 \mid I_1\ I_2\ \ \ \ \ \ \ \ \ \ \ \ c\ m_1\ m_2\ M_1)}$$

左上顎前歯部では，$\lfloor i_1$ を先に抜歯してしまったので欠如しているが，そのほかになお合計4本の乳歯が存在している。この4本の歯は同一歯列上にある。近心よりの2本は切縁の咬耗，両歯間の齲蝕治療のため，軽度に削ってはあるものの，その形態から見て，乳側切歯と考えられる。形態は反対側乳側切歯と酷似しており，いずれが本来の左乳側切歯か判定することはできない（近心側の歯を$\lfloor i_2$，遠心側の歯を$\lfloor i_2^*$とする）。4本の乳歯のうち，$\lfloor i_2^*$の遠心にある2本はともに乳犬歯型であるが，$\lfloor i_2^*$側（近心側）の歯はやや栓状形を示している。遠心側の歯は尖頭に軽度の咬耗が見られるが，舌面の形態が反対側 $c\rfloor$ の形態に酷似していることからみて，本来の左乳犬歯と考えられる（$\lfloor i_2^*$に近い歯を$\lfloor c^*$，遠心の歯を$\lfloor c$ とする）。

$\lfloor m_1$ は残根状態，$m_1\rfloor$ の遠心側，$m_2\rfloor$ の近心側に齲蝕が見られる。$M_1 I_1 \mid M_1$ は，萠出途上である。

下顎の印象採得はできなかったが，口腔内視診所見では $\overline{M_1 I_2 I_1} \mid \overline{I_1 I_2 M_1}$ が萠出途上にあり，そのほかには特記すべき事項はない。

上顎萠出乳歯の歯冠の大きさは表4の通りである。

X線診査では $P_2 P_1 I_2 \ \ \mid I_1 I_2 I_2^* C P_1 P_2$ の歯胚が確認された。$\lfloor I_2$ 部に2つの歯胚が存在することから，近心の歯を$\lfloor I_2$，遠心の歯を$\lfloor I_2^*$とする。$\lfloor C$ の歯胚は1つである。

$\lfloor i_2 i_2^* c^* c$ とも単根である，$\lfloor i_2$ には$\lfloor I_2$ によると思われる歯根の吸収が見られるが，同年齢の平均的な歯根吸収である。また，$\lfloor i_2^*$と$\lfloor c^*$の歯髄腔は歯冠の大きさに比べて比較的大きく，乳歯特有の像を示している（図3C）。

4　症例　IV

水○清○，男。長野市にて出生。受診時5歳8ヵ月。

家族歴，遺伝的関係は不明である。生来健康で，既往症として特に記載することはない。本人の全身の発育，栄養状態は普通である。

萠出歯は下記の通りである（図4A，4B）。

$$\frac{m_2\ m_1\ c\ i_2\ i_1 \mid i_1\ i_2\ i_2^*\ c\ m_1\ m_2}{m_2\ m_1\ c\ i_2\ i_1 \mid i_1\ i_2\ \ \ \ \ \ c\ m_1\ m_2}$$

左上顎乳中切歯，乳犬歯間に2本の乳側切歯様の歯があり，左乳側切歯の重複と考えられる（近心側の歯を$\lfloor i_2$，遠心側の歯を$\lfloor i_2^*$とする）。$\lfloor i_2 i_2^*$とも歯列上にあり，$\lfloor i_2^*$は遠心を唇側に捻転させている。$\lfloor i_2$

表6 前歯部乳歯双生歯の報告例（日本人）　　＋s は過剰歯との合一を表す

No.	報告者	発表年度	年齢	性別		過剰歯の後継歯胚	文献
1	伊藤 英夫	1939	3歳11カ月	♂	$\lfloor i_2+s$		35)
2	〃	〃	4歳1カ月	♂	$\overline{c+s}\rfloor$		〃
3	〃	〃	4歳1カ月	♀	$\overline{c+s \mid s+c}$		〃
4	〃	〃	4歳2カ月	♀	$\lfloor s+c$		〃
5	〃	〃	4歳2カ月	♂	$\overline{c+s}\rfloor$		〃
6	〃	〃	4歳6カ月	♀	$\overline{i_1+s}\rfloor$		〃
7	〃	〃	4歳7カ月	♀	$s+i_1 \mid i_1+s$		〃
8	〃	〃	4歳8カ月	♀	$\lfloor s+c$		〃
9	〃	〃	4歳8カ月	♂	$c+s\rfloor$		〃
10	〃	〃	4歳11カ月	♂	$\overline{s+i_2 \mid i_2+s}$		〃
11	〃	〃	5歳5カ月	♀	$i_2+s\rfloor$		〃
12	〃	〃	5歳5カ月	♂	$s+i_1 \mid s+i_2$		〃
13	〃	〃	5歳7カ月	♀	$\overline{c+s \mid s+c}$		〃
14	〃	〃	5歳11カ月	♂	$i_2+s\rfloor$		〃
15	〃	〃	6歳0カ月	♂	$c+s \mid s+c$		〃
16	〃	〃	6歳1カ月	♂	$s+i_2\rfloor$		〃
17	〃	〃	6歳5カ月	♂	$s+i_1\rfloor$		〃
18	太田，北村	1951	8歳	♂	$\lfloor i_1+s+i_2$	－（$\lfloor I_2$ 欠）	36)
19	斎藤 利世	1959	不明	♂	$\lfloor i_1+s$		37)
20	〃	〃	〃	♂	$\lfloor i_1+s$		〃
21	〃	〃	〃	♂	$\lfloor i_2+s$		〃
22	〃	〃	〃	♀	$s+i_2\rfloor$		〃
23	尾崎 公	1966	5歳	♀	$s+c\rfloor$	－	38)
24	糸井健介ら	1966	6歳9カ月	♀	$s+i_2\rfloor$	－	39)
25	増田智恵子ら	1969	2歳7カ月	♂	$s+i_1\rfloor$	－	40)
26	荻田修二ら	1978	2歳6カ月	♀	$\lfloor i_2+s$	－	27)
27	〃	〃	4歳0カ月	♀	$\overline{s+i_2}\rfloor$ 1)	－	〃
28	轟 朝五ら	1979	5歳9カ月	♂	$\lfloor i_1+s$ 2)	－	28)
29	岡本，岡本	1981	6歳2カ月	♀	$s+i_1\rfloor$		41)
30	〃	〃	6歳6カ月	♂	$s+i_2\rfloor$		〃
31	平岡弘士ら	1982	3歳7カ月	♀	$\overline{i_1+s}\rfloor$ 3)	－	42)
32	栗原洋一ら	1983	2歳9カ月	♂	$i_2+s+i_1\rfloor$	－（$\underline{I_2}\rfloor$ 欠）	43)
33	〃	〃	4歳8カ月	♀	$\overline{c+s+i_2}\rfloor$	－（$\overline{I_2}\rfloor$ 欠）	〃
34	本症例	1990	4歳2カ月	♂	$\lfloor i_2+s$	－	

1) 下顎左　側切歯部に過剰歯が存在
2) 上顎右　中切歯部に過剰歯が存在
3) 下顎左　中切歯部に過剰歯が存在

は反対側乳側切歯とほぼ同形をなしていることから $\lfloor i_2$ が正規の左上顎乳側切歯と思われる。$\lfloor i_2{}^*$ は $\lfloor i_2$ に比べ歯冠は大きく，切縁に尖頭が現れ唇側から見ると $\lfloor c$ の形態に似かよっている。舌側面は舌面窩が見られ，全体として $\lfloor i_2$ と $\lfloor c$ との中間形態を示している。$i_2\, i_1 \rfloor \lfloor i_1\, i_2$ とも切縁の咬耗が見られる。$i_1 \rfloor \lfloor i_1$ の舌面中央には軽度の隆起が見られるほかは特記すべき事項はない。

歯冠の大きさは表5の通りである。

X線の診断が行えなかったため，歯根の状態，後継歯の有無などは確認できなかった。

B　前歯部乳歯双生歯

調査対象の6歳未満の幼児1,016名の中から，左上顎前歯部に乳側切歯と過剰歯とが合一したと考えられる双生歯を有する男児1例を見出した（出現率0.10%）。X線診査では永久歯胚の数には異常を認めなかった。

乳歯双生歯の出現も，従来からきわめてまれなものとされており，われわれが調査したところでは，これまで日本人において発見され，報告されたものは合計33例（表6）に過ぎないので，以下に今回の症例についての詳細を述べる。

1　症例　V

田○英○，男。長野市にて出生。受診時4歳2ヵ月。

家族歴，遺伝的関係は不明である。生来健康で，既往症として記載することはない。本人の全身の発育，栄養状態は普通である。

萠出歯は下記の通りである（図5A，5B）。

$$\frac{m_2\ m_1\ c\ i_2\ i_1 \mid i_1\ i_2\ c\ m_1\ m_2}{m_2\ m_1\ c\ i_2\ i_1 \mid i_1\ i_2\ c\ m_1\ m_2}$$

このうち $\lfloor i_2$ は歯冠中央部が齲蝕のため本来の形態は不明であるが，2本の乳切歯が合一したと考えられる形をしている。

抜去歯において見ると，小型の乳犬歯に似た形をした近心半部の歯の口蓋側に，やはり同形をした遠心半部の歯の唇側が，歯冠中央部より根端にかけて癒合している。$\lfloor i_1$ $\lfloor c$ ともに存在することから，$\lfloor i_2$ は過剰歯と乳側切歯の合一した，いわゆる双生歯であると思われる。歯冠，歯根の形態からみて，どちらが過剰歯であるかは判定できない。

反対側乳側切歯 $i_2 \rfloor$ の口蓋中央に切縁より歯茎部にかけてかなり発育した隆線がみられる。$m_2 \rfloor$ に軽度の齲蝕が見られるほかは上下顎とも他歯には特記すべき事項はない。

萠出歯の歯冠の大きさは表7のごとくである。$\lfloor i_2$ の歯冠幅は，反対側の $i_2 \rfloor$ に比べ，はるかに大きな値を示している。

X線診査において，$\lfloor i_2$ の根端部は近遠心的に二根に分離してはいるが，歯根中央部では同一歯髄腔をなし，さらに歯冠部において，別々の歯髄腔を有している。根尖部に歯根嚢胞を持っていた。歯髄腔は歯冠の大きさに比べ比較的大きく，乳歯特有の像を示してい

5-A

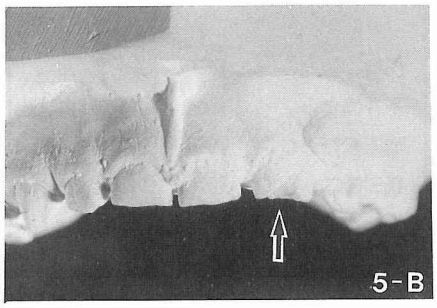
5-B

5-C

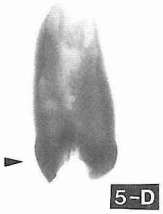
5-D

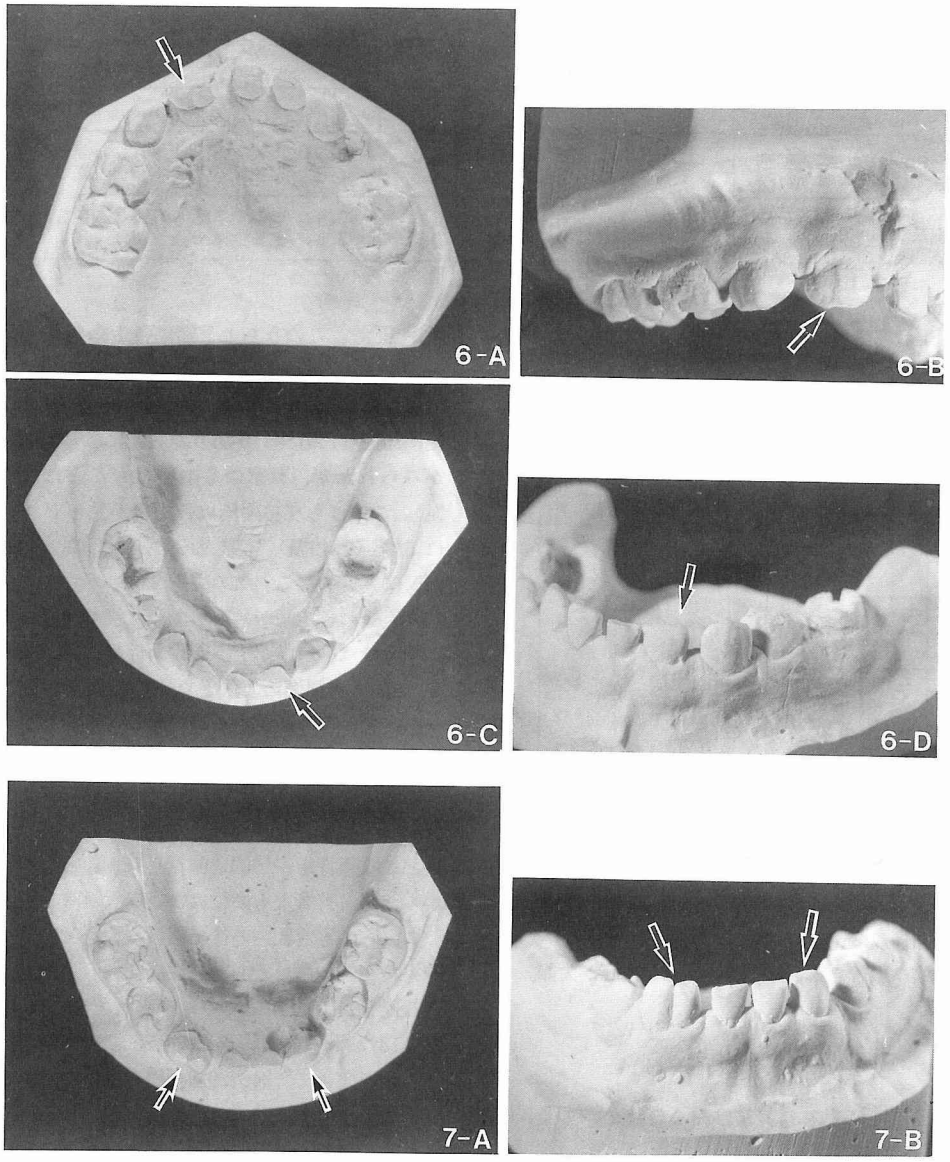

図5　症例V　$\underline{|i_2}$ の双生歯（矢印）

A　咬合面　B　唇側面　C　X線像　D　抜去した双生歯のX線像。▲印が近心側

図6　上下顎に対角性に癒合歯（矢印）を持つ症例

A　上顎癒合歯 $\underline{i_2+i_1|}$ の咬合面　B　上顎癒合歯 $\underline{i_2+i_1|}$ の唇側面

C　下顎癒合歯 $\overline{|i_1+i_2}$ の咬合面　D　下顎癒合歯 $\overline{|i_1+i_2}$ の唇側面

図7　下顎左右両側に癒合歯（矢印）を持つ症例

A　癒合歯 $\overline{c+i_2|}\ \overline{|i_2+c}$ の咬合面　B　癒合歯 $\overline{c+i_2|}\ \overline{|i_2+c}$ の唇側面

表7　左上顎乳側切歯が双生歯である症例

		右					左					(単位mm)
		m_2	m_1	c	i_2	i_1	i_1	i_2	c	m_1	m_2	
上顎	歯冠幅	9.1	7.1	6.6	5.4	6.3	6.5	8.3	6.3	7.1	9.1	
	歯冠厚	9.6	8.3	5.1	4.6	4.6	4.6	5.0	5.1	8.5	9.7	
下顎	歯冠幅	10.2	7.8	5.6	4.3	3.8	3.8	4.3	5.5	7.7	10.3	
	歯冠厚	9.0	7.2	4.5	3.7	3.4	3.5	3.8	4.6	7.2	9.1	

表8　癒合乳歯の部位別例数と後継永久歯胚の状態

癒合乳歯				後継永久歯			
部位	男	女	計	部位	男	女	計
i_2+i_1 | i_1+i_2	1		1				
i_2+i_1	1		1				
i_2+i_1	4	1	5	I_2+I_1	2		2
i_1+i_2		2	2				
i_2+i_1 | i_2+c	1		1				
$c+i_2$ | i_2+c		3*	3	○$_2$ | ○$_2$		1	1
$c+i_2$	3	6*	9	$C+I_2$		2	2
				○$_2$ | ○$_2$ **		1	1
i_2+c		2	2				
計	10	14	24		2	4	6

＋：癒合歯をあらわす。
○：後継歯の欠如をあらわす。
＊：一卵性双生児の1例を含む。
＊＊：乳歯は正常であったが，後継永久歯胚が欠如。

る。

永久歯の歯胚の数には異常は認められない（図5C，5D）。

C　前歯部乳歯癒合歯

調査対象の6歳未満児1,016名（男児515名，女児501名）中，癒合歯を有する者は24例（男児10例，女児14例）で，出現率は2.36％であった（表8）。また男女別の出現率では男児1.94％，女児2.79％であり，女児の方が多い傾向が見られるが，有意なものではなかった（危険率5％）。このうち癒合歯を2本有する者が5例（男児2例，女児3例）あり，出現率は0.49％（男児0.20％，女児0.30％）である。

上下顎別に見ると，上顎に2歯（0.20％），下顎に27歯（2.66％）があり，下顎に多く出現している（危険率1％）。このうち上下顎に各1歯が共存している男児1例があった。

左右側に分けてみると，左側に9歯（0.89％），右側に20歯（1.97％）があり，右側に多く出現する傾向がみられたが，有意なものではなかった（危険率5％）。このうち左右両側に各1歯が共存しているものは5例（0.49％）で男児2例（0.39％），女児3例（0.60％）である。この男児2例のうちの1例は前記の上下顎に各1歯が共存していた例であり，従って，この例では癒合歯が上下顎対角性に共存している（図6）。残りの男児の1例と女児の3例計4例はいずれも癒合歯が下顎の左右に対をなして存在していた（図7）。

歯種別に見ると，上顎ではi_1とi_2の癒合歯が2例2歯みられた。下顎ではi_1とi_2の癒合歯が9例9歯，i_2とcの癒合歯が15例18歯見られ，i_2とcの癒合が多かったが，有意なものではない（危険率5％）。

これらの癒合乳歯の後継歯の状態をX線で診査した結果，24例29歯のうち2例（8.33％）3歯（10.34％）に後継歯胚が欠如していた。また4例（16.67％）4歯（13.79％）の後継歯に癒合と思わせるX線像が見られた。従って，24例29歯の癒合歯のうち，その後継歯に欠如または，癒合と見られるものが6例（25.00％）7歯（24.13％）あり，かなり高い頻度を示している（図8，9）。

この後継歯胚の欠如例のうちの1例では，癒合乳歯の後継歯胚が欠如しているとともに，その反対側の正常乳歯の後継歯胚にも欠如が見られた。また癒合歯を有する女児14例のうち2例は互いに一卵性の双生児である。そのうちの1例では，下顎にi_2とcの癒合歯が左右それぞれ1本ずつ，計2本見られるとともに，X線診査では下顎の後継歯胚のうちI_2が左右ともに欠如していた。これに対して，他の1名ではi_2とcの癒合歯が下顎右側に1本見られただけであり，X線診査でも後継歯胚には異常を認めなかった。

次に部位別に見た場合，$\overline{i_1 i_2}$ の癒合９例９歯では後継永久歯胚を欠いている症例は見られなかったのに対し，$\overline{i_2 c}$ の癒合15例18歯においては２例（13.33%）３歯（16.67%）に後継永久歯胚を欠いていた。また後継歯胚の癒合は $\overline{i_1 i_2}$ 癒合では２例（22.22%）２歯（22.22%），$\overline{i_2 c}$ 癒合では２例（13.33%）２歯（11.11%）であった。

D 正 中 歯

調査対象の６歳未満児1,016名（男児515名，女児501名）のうち，上顎正中部に萠出した正中歯を有する者が15例（男児12例，女児３例）あった（表９）。出現率は1.48%（男児2.33%，女児0.60%）である。男児の出現率が女児より高くなっている（危険率５%）。萠出した正中歯は全例とも１本のみであったが，さらにX線診査を行ったところ，そのうちの６例（男児５例，女児１例）において，上顎正中部に埋伏状態にある過剰歯がもう１本あるのが認められた（図10，11）。出現率は0.59%（男児0.97%，女児0.19%）である。従って，萠出した正中歯を有する者の40.00%（男児41.67%，女児33.33%）には，その付近に埋伏している過剰歯が存在していたことになる。これらの埋伏過剰歯の埋伏状態を，歯冠がほぼ正常方向に向いている〝順生型〟と，歯冠が反対方向に向いている〝逆生型〟とに分けて調査してみると，順生型が４例（男児４例，女児０例），逆生型が２例（男児１例，女児１例）となっていた。

これとは別に，萠出した正中歯を認めない成人を含む男927名，女959名，計1,886名の上顎正中部のX線写真を観察した結果，そのうちの男34例，女23例，計57例において，その上顎正中部に埋伏過剰歯のあることを見出した（図12―16）。その出現率は男3.67%，女2.40%，全体では3.02%となっており，男における出現率が高くなっているが，有意なものではない（危険率５%）（表10）。これらのうち埋伏過剰歯を２本有

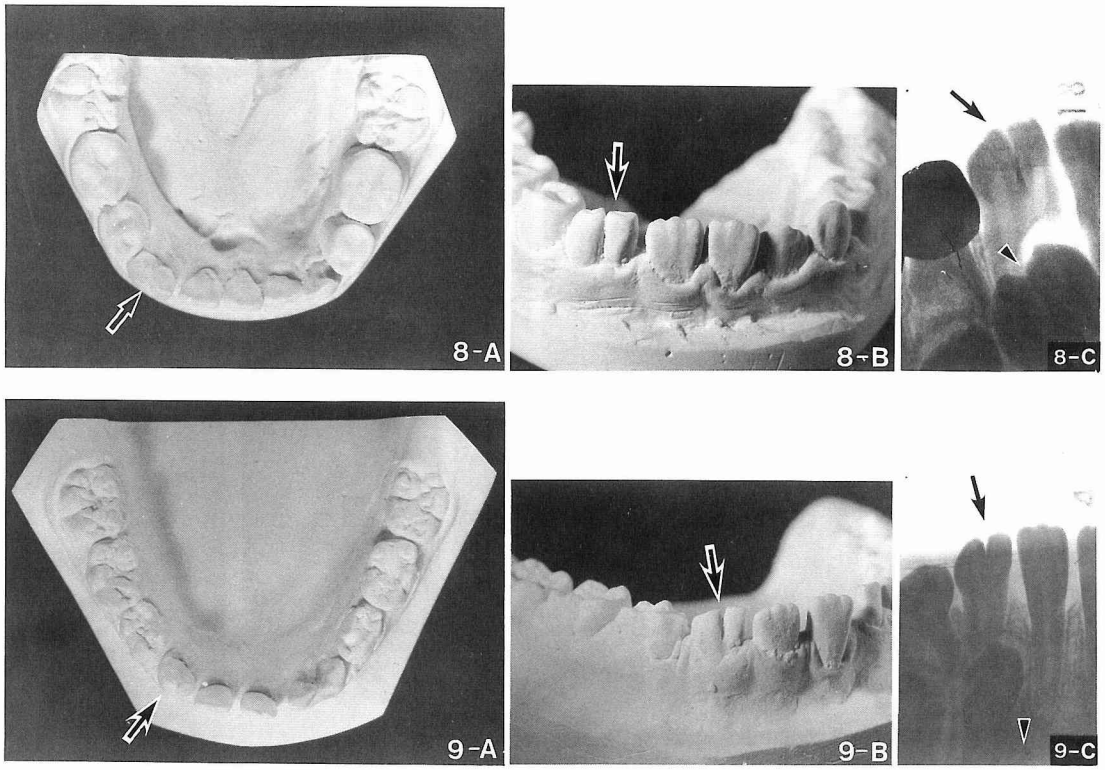

図８　癒合歯 $\overline{c+i_2}$（矢印）の後継歯胚が癒合 $\overline{C+I_2}$ している症例
A　癒合歯 $\overline{c+i_2}$ の咬合面　B　癒合歯 $\overline{c+i_2}$ の唇側面　C　癒合歯 $\overline{c+i_2}$ と後継癒合歯胚 $\overline{C+I_2}$（▲印）のX線像

図９　癒合歯 $\overline{c+i_2}$（矢印）の後継歯胚 $\overline{I_2}$ が欠如している症例
A　癒合歯 $\overline{c+i_2}$ の咬合面　B　癒合歯 $\overline{c+i_2}$ の唇側面　C　癒合歯 $\overline{c+i_2}$ のX線像。後継歯胚の $\overline{I_2}$ が欠如（▲印）

している例は男にのみ５例が認められ，女で認められたものはなかった。その出現率は男0.54%，女０%，全体では0.27%となる。従って，上顎正中部に埋伏過剰歯の見られた男34例中の14.71%，女23例中の０%，全体で57例中の8.77%に２本の重複埋伏過剰歯が存在していたことになる。

これらの埋伏過剰歯の埋伏状態を，歯冠がほぼ正常方向に向いている〝順生型〟と，歯冠が反対方向に向いている〝逆生型〟とに分けて調査してみると，埋伏過剰歯１本だけある男29例，女23例，計52例中，順生

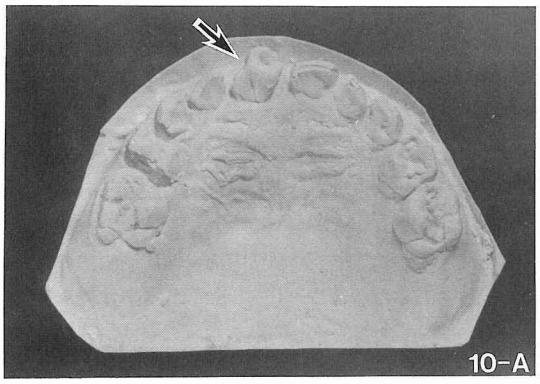

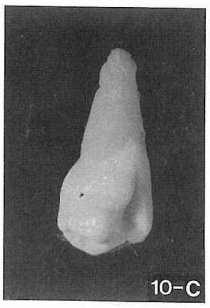

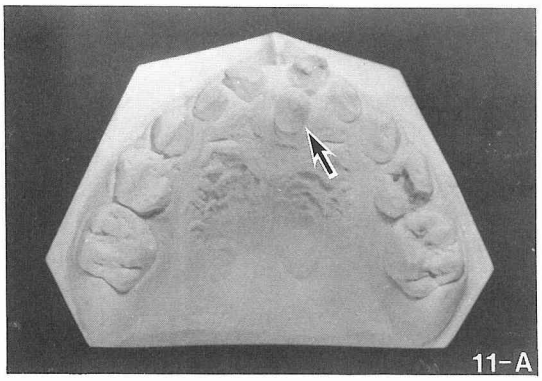

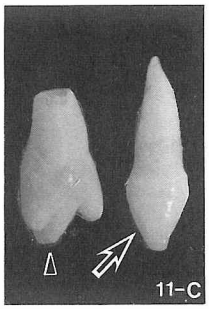

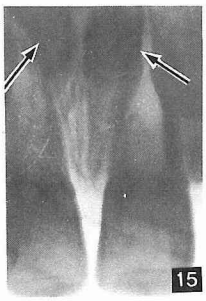

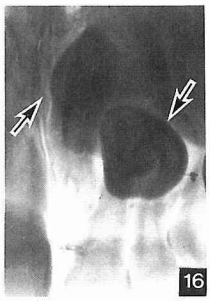

図10　乳歯列期に萠出した正中歯（矢印）を持つ症例
　A　正中歯の咬合面　B　正中歯のX線像　C　抜去した正中歯の舌側面
図11　乳歯列期に萠出した正中歯（矢印）と埋伏正中歯を持つ症例
　A　萠出正中歯の咬合面　B　萠出正中歯と埋伏正中歯（▲印）のX線像　C　抜去した２本の正中歯，左が埋伏（▲印），右が萠出正中歯（矢印）
図12～16　上顎正中部に萠出正中歯は認めないがX線像で埋伏正中歯（矢印）を認めた症例
　図12　１本順生埋伏歯　図13　１本逆生埋伏歯　図14　２本順生埋伏歯
　図15　２本逆生埋伏歯　図16　１本順生，１本逆生埋伏歯

表9　上顎乳歯列期に萠出した正中歯

	1本萠出埋伏なし	1本萠出1本埋伏		計
		埋伏歯順生型	埋伏歯逆生型	
男 515	7	5		12 (2.33%)
		4	1	
女 501	2	1		3 (0.60%)
		0	1	
計 1,016	9	6		15 (1.48%)
		4	2	

表10　埋伏正中歯（成人を含む）
診療上の必要あって撮影した上顎前歯部（I|I）のX線写真に埋伏正中歯がみられた症例

	1本埋伏		2本埋伏			計
	逆生型	順生型	2本逆生型	2本順生型	1本逆生1本順生	
男 927	29		5			34 (3.67%)
	20	9	2	2	1	
女 959	23		0			23 (2.40%)
	12	11	0	0	0	
計 1,886	52		5			57 (3.02%)
	32	20	2	2	1	

型は男9例（31.03%），女11例（47.83%），計20例（38.46%）であった。それに対して逆生型は男20例（68.97%），女12例（52.17%），計32例（61.54%）となっている。また埋伏過剰歯を2本有している男5例についてみると，2本とも順生型2例，2本とも逆生型2例，1本が順生型で他の1本が逆生型のもの1例となっていた（表10）。

Ⅳ　考　　察

A　前歯部乳歯過剰歯

1　乳歯過剰歯の判定

乳歯列に出現する前歯部過剰歯には永久歯の早期萠出と真の乳歯過剰歯とがある。そのうち真の乳歯過剰歯の判定基準として藤田[2)4)]は過剰歯が，①　正常形態を示すこと，②　歯列上に配列していることの2点を挙げ，従って，正常乳歯との鑑別が困難であるとしている。また守口と野坂[5)]は従来の報告例を総合した結果，その判定基準として，歯列上に存在し，歯冠形態，大きさ，色調，齲蝕の進行状態，歯根形態，歯根の形成および吸収状態が正常乳歯と類似していることとし，そのほか後継永久歯の存在の有無および歯冠の形成状態，年齢，歯胚の形成時期を考慮する必要があると述べている。

今回の4症例のうち，症例I，II，IIIでは上記の判定基準の諸条件を満たしているので，真の乳歯過剰歯と判定される。症例IVについては，X線診査を行えなかったため，歯根部の状況は不明ではあるが，その他の条件は満たしていると思われるので，乳歯過剰歯とみなした。

2　出現頻度

真の乳歯過剰歯の出現頻度として，岡本[1)]は数万人に1例，酒井[3)]は1万人に1例くらいであろうと述べている。しかし，日本人についてはその出現頻度についての統計的な報告はまだ少ない。湯浅[44)]は1,260名中に1例もなく，深田[45)]は16,149名中7例の乳歯列過剰歯を認めたが，真の乳歯過剰歯は発見できなかったと報告している。また後藤[9)]は約1,500名中に1例（約0.13%），森主ら[46)]は932名中に1例（0.11%）しかなかったと述べている。さらにこれまで日本人について報告された乳歯列に出現した過剰歯の症例のうち，著者が上記の判定基準に従って，真の乳歯過剰歯であろうと判定しえたものは，前歯部における35例に臼歯部に発見された1例を加えても合計36例にすぎなかった（表1）。

一方，外国ではGrahnénとGranath[47)]が1,173名中に3例（0.26%）であったと報告し，Luten[48)]は1,558名中に11歯（0.71%）を発見したという。

今回の調査における出現頻度は1,016名中に4例（0.39%）5歯（0.49%）であったから，これまでに報告されている日本人における出現頻度に比べると，かなり高い値を示しており，GrahnénとGranath[47)]の報告に近い値を示している。この理由として，日本では口腔衛生に対する関心度が最近著しく向上してきてはいるものの，乳幼児の歯の検診機会が少なかったこと，真の乳歯過剰歯の歯冠形態が正常歯のそれときわめて類似していること，乳歯の齲蝕の進行による歯冠部の崩壊が見られること，乳歯過剰歯は代生歯過剰歯の場合ほどは為害作用を伴うのが少ないことなどのた

表11　形態が正常乳歯に類似し歯列上にある前歯部乳歯過剰歯の報告例（日本人）

	総例数	片側に出現	両側に出現	発現部位	過剰歯数	片側に出現	両側に出現
上顎前歯部	35例(89.7%) 41歯(89.1%)	30例(85.7%) 31歯(75.6%) 左14歯(45.2%) (内1例は片側に2歯) 右17歯(54.8%)	5例(14.3%) 10歯(24.4%) 左5歯(50.0%) 右5歯(50.0%)	中切歯部 側切歯部 切歯部＊ 犬歯部	8歯(19.5%) 24歯(58.5%) 4歯(9.8%) 5歯(12.2%)	6歯 20歯 2歯 3歯	2歯 4歯 2歯 2歯
下顎前歯部	4例(10.3%) 5歯(10.9%)	3例(75.0%) 3歯(60.0%) 左2歯(66.7%) 右1歯(33.3%)	1例(25.0%) 2歯(40.0%) 左1歯(50.0%) 右1歯(50.0%)	中切歯部 側切歯部 切歯部＊ 犬歯部	2歯(40.0%) 3歯(60.0%)	2歯 1歯	2歯
計	39例 46歯 ♂22例(57.9%) 26歯(59.1%) ♀16例(42.1%) 18歯(40.9%) 不明1例（—） 2歯（—）	33例(84.6%) 34歯(73.9%) 左16歯(47.1%) 右18歯(52.9%)	6例(15.4%) 12歯(26.1%) 左6歯(50.0%) 右6歯(50.0%)	中切歯部 側切歯部 切歯部＊ 犬歯部	10歯(21.7%) 24歯(52.2%) 7歯(15.2%) 5歯(10.9%)	8歯 20歯 3歯 3歯	2歯 4歯 4歯 2歯

他に参考として上顎右第1，第2乳臼歯部口蓋側に過剰歯1歯を有する1例あり。
過剰歯とともに双生歯を有する症例が上顎2例，下顎1例あり。
＊切歯部のどの部位か特定できないもの。

め，乳歯過剰歯が発見されにくかったことが考えられる。従って，今後の調査によっては，もう少し出現頻度が高くなるのではないかと思われる。なお，人種差や地域差の有無については，報告例，症例数ともに非常に少いため，現時点では，まだ検討を加えることはできない。

3　出現部位

今回の前歯部乳歯過剰歯4例5歯は全例とも上顎前歯部に存在していた。これまでに報告されている前歯部乳歯過剰歯合計35例41歯を合わせた総計39例46歯についてみると，そのうち35例（89.7%）41歯（89.1%）が上顎前歯部に存在しており，下顎前歯部に存在していたものは4例（10.3%）5歯（10.9%）に過ぎない。また臼歯部ではこれまでに岡本ら[34]によって上顎臼歯部に存在していた1例1歯が報告されているだけである（表1，11）。

片側性，両側性の発現頻度について見ると，今回の4例5歯はすべて片側性に発現していたが，これまでに報告されている35例41歯を加えた合計39例46歯においては，片側性発現が33例（84.6%）34歯（73.9%）であり，両側性発現は6例（15.4%）12歯（26.1%）に過ぎない。なお，片側性発現例の中に，今回報告した症例IIIの上顎左前歯部に2本の過剰歯が存在していた珍しい1例が含まれている。

また乳歯過剰歯46歯のうち41歯（89.1%）が切歯部に出現し，犬歯部に出現したのは5歯（10.9%）のみで，すべてが上顎に存在していた。両側性に発現していた6例はすべて左右対称的に同じ部位に過剰歯が存在していた。

片側性に発現していた33例34歯のうち，左側にあったものが15例（45.5%）16歯（47.1%），右側にあったものが18例（54.5%）18歯（52.9%）で，左右差は認められない（表11）。

4　性差

永久歯過剰歯の場合にはその発現頻度にかなりの性差が認められており，男の出現率は女の約3倍であると報告されている[49)-51)]。しかし，乳歯過剰歯についてその統計的な研究はこれまでにはまだ見られない。

表12　前歯部乳歯過剰歯の後継歯胚の有無の報告例（日本人）

	後継歯胚有	後継歯胚無	判定不可能
上顎 29例 35歯	10例(*◎) 12歯(34.3%)	19例(**◎) 22歯(62.9%)	1例 1歯(2.9%)
下顎 2例 2歯	1例 1歯(50.0%)	1例 1歯(50.0%)	
計 31例 37歯	11例 13歯(35.1%)	20例 23歯(62.2%)	1例 1歯(2.7%)

*　両側に過剰歯がある2例4歯を含む。
**　両側に過剰歯がある3例6歯を含む。
◎　片側に過剰歯が複数ある1例2歯を含む。このため後継歯胚の有無の例数合計が1例多くなる。

今回観察した6歳未満の男児515名，女児501名，計1,016名のうち，前歯部に乳歯過剰歯を有するものは男児2例（0.39%），女児2例（0.40%）で，男女同数であった。

これまでに報告されている前歯部乳歯過剰歯35例41歯のうち，性別が不明である1例2歯を除いた34例39歯に今回の症例4例5歯を加えた合計38例44歯についてみると，男児22例（57.9%）26歯（59.1%）女児16例（42.1%）18歯（40.9%）となっており，男児の方がやや多くなっている（表11）。

5　乳歯過剰歯と後継歯との関係

過剰歯の後継永久歯の存在については，Grahnén と Granath[47]は30%に出現すると報告し，笠原と石[21]旭爪ら[32]は日本でもほぼ同程度の保有率を推察している。

今回報告した4例5歯のうち，X線診査が可能であった3例4歯では，その2例2歯に後継歯胚が観察された。

これまでに報告されている前歯部乳歯過剰歯35例41歯に今回報告した4例5歯を加えた合計39例46歯のうち，過剰歯の後継歯胚の有無をX線にて調査したものが31例37歯あった。このうち後継歯胚を有するものは11例（35.5%）13歯（35.1%）であった（表1，12）。

両側性に過剰歯を有する5例10歯では，左右ともに後継歯胚を持つものが2例4歯，左右ともに後継歯胚を持たぬものが3例6歯であり，左右どちらか一方のみに後継歯胚が存在する例はみられなかった。

後継歯胚の出現部位はすべて切歯部であり犬歯部には1本も認められていない。

なお今回報告した症例IIIは左上顎片側性に過剰歯2本を持つ珍しい例であったが，そのうち過剰乳側切歯のみに後継歯胚がみられ，過剰乳犬歯には見られなかった。

B　前歯部乳歯双生歯

1　乳歯双生歯の判定

双生歯の定義として，藤田[4]は1本の正常歯がそのそばに発生した過剰歯胚と合一したものとしているが，Thoma と Goldman[52]は1個の歯胚が種々の原因で分裂したものとしている。これに対して宮崎ら[53]は，その成因はとにかくとして，Lux と Lux[54]の分類をもとに，できあがった形の上で，正常歯と過剰歯，または過剰歯と過剰歯の合一したものとしている。この場合に問題となることは，隣在する正常歯が欠如している場合には，真の双生歯なのか，正常歯同志が合一したものなのかを決定するのが困難となる。またその歯冠が正常歯に比して大きくない場合には，たとえ歯の表面に溝や屈曲が観察されたとしても，真の双生歯とは断定し難い。

従って，明らかに双生歯と断定することができるのは，隣在正常歯に欠如がなく，歯冠が正常歯に比べて大きい場合に限られてくる。

今回の症例では隣在正常歯に欠如がみられず，歯冠幅が反対側の同種歯に比べてはるかに大きな値を示しているので，真の双生歯であると考えられる。

2　出現頻度

乳歯双生歯の出現頻度についての統計的な報告はまだきわめて少ない。伊藤[35]は1歳から13歳までの11,283名中，17例（0.15%）に双生歯を認め，そのうち男児は6,167名中11例（0.18%），女児5,116名中6例（0.12%）であったと報告している。また斉藤[37]は幼稚園，保育所，ならびに小学校2年生までの小児7,589名中4例（0.05%）に双生歯を認め，そのうち男児は3,935名中3例（0.08%），女児は3,654名中1例（0.03%）であったとしている。

また外国では Grahnén と Granath[47]が1,773名中に1例（0.06%）しかなかったことを報告している。

今回の調査でも6歳未満の幼児1,016名（男児515名，

表13　前歯部乳歯双生歯の報告例（日本人）

	総例数	片側に出現	両側に出現	結合型	
上顎前歯部	24例(70.6%) 27歯(67.5%)	21例(87.5%) 21歯(77.8%) 左9歯(42.9%) 右12歯(57.1%)	3例(12.5%) 6歯(22.2%) 左3歯(50.0%) 右3歯(50.0%)	i_1＋s i_2＋s c＋s i_1＋s＋i_2	9歯(33.3%) 11歯(40.7%) 5歯(18.5%) 2歯(7.4%)
下顎前歯部	10例(29.4%) 13歯(32.5%)	7例(70.0%) 7歯(53.8%) 左1歯(14.3%) 右6歯(85.7%)	3例(30.0%) 6歯(46.2%) 左3歯(50.0%) 右3歯(50.0%)	i_1＋s i_2＋s c＋s i_2＋s＋c	2歯(15.4%) 3歯(23.1%) 7歯(53.9%) 1歯(7.7%)
計	34例 40歯 ♂19例(55.9%) 22歯(55.0%) ♀15例(44.1%) 18歯(45.0%)	28例(82.4%) 28歯(70.0%) 左10歯(35.7%) 右18歯(64.3%)	6例(17.6%) 12歯(30.0%) 左6歯(50.0%) 右6歯(50.0%)		40歯

＋sは過剰歯との合一を示す

女児501名）中男児1例（0.10%）を認めたのみであった。

さらにこれまで日本人について報告された乳歯双生歯の症例のうち，著者が明らかに双生歯であると断定しえたものは，今回の症例1例1歯を加えても，合計34例40歯に過ぎない（表6）。いずれにしても乳歯双生歯の出現頻度はかなり低いものと考えられる。

3　出現部位

今回の乳歯双生歯1例1歯を加えたこれまでの日本人における報告例34例40歯についてみると，そのうち24例（70.6%）27歯（67.5%）が上顎前歯部に存在しており，下顎前歯部に存在していたのは10例（29.4%）13歯（32.5%）であり，下顎前歯部に存在している方が少ない（表6，13）。しかしながら，前に述べた前歯部乳歯過剰歯では下顎に存在していたのは39例46歯中4例（10.3%）5歯（10.9%）に過ぎなかったので（表1，11），それに比べると乳歯双生歯が下顎前歯部により高頻度に出現していることになるのは興味深い。なお臼歯部に出現した乳歯双生歯の報告はこれまでにまったく見られない。

片側性，両側性の発現頻度について見ると，片側性発現が28例（82.4%）28歯（70.0%）であるのに対して，両側性発現は6例（17.6%）12歯（30.0%）で，有意に少ない（危険率1%）。なお片側に2歯が出現していた例はない。

また乳歯双生歯のうち，上顎では計27歯中で側切歯と過剰歯の結合型i_2+sが11歯（40.7%）で最も多く，以下i_1+s型9歯（33.3%）c+s型5歯（18.5%）であるのに対して，下顎では13歯中で犬歯と過剰歯の結合型c+sが7歯（53.9%）と過半数をしめ，以下i_2+sが3歯（23.1%），i_1+sが2歯（15.4%）となっている。また上顎ではi_1+s+i_2の3歯結合型が2歯（7.4%），下顎ではi_2+s+cの3歯結合型1歯（7.7%）が報告されている。

片側性に発現していた28例28歯のうち左側にあったものが10歯（35.7%），右側にあったものが18歯（64.3%）で右側に多く出現していたが，有意の差は認められなかった（危険率5%）。

4　性差

今回の報告例を含めたこれまでの乳歯双生歯の報告例の合計34例40歯のうち，男児に出現したのは19例（55.9%）22歯（55.0%），女児に出現したのは15例（44.1%）18歯（45.0%）であった。なお，出現頻度の性差については母集団が不明確のため，述べることはできない（表6，13）。

5　乳歯双生歯と後継歯との関係

今回の報告例を含めて，これまでに乳歯双生歯の後継歯胚について報告されているのは合計11例であるが，そのいずれにおいても過剰歯の後継歯胚の存在は認められていない（表6）。また興味深いのは正常乳歯2

歯と過剰歯1歯の3歯の結合型の報告例3例では，いずれにおいても過剰歯の後継歯胚だけでなく，正常乳歯のうちの1歯に後継歯胚が認められていないことである。

C　前歯部乳歯癒合歯

1　乳歯癒合歯の判定

前歯部乳歯に歯数不足がある場合には，それが癒合によるものか，欠如によるものかを判定する必要がある。

藤田[4]，小野[55]によると乳歯の歯冠幅は，上顎では$i_1 > i_2 < c$，下顎では$i_1 < i_2 < c$であると報告されている。したがって，今回の報告では，反対側対応部の正常2歯のうち，より大きい歯冠幅を持つ歯と比較して，歯冠幅が大きい歯を癒合とし，等しいか小さい場合には欠如とみなした。

2　出現頻度

乳歯癒合歯の出現頻度についてのこれまでのおもな報告例を表14に示す。この表によると出現率は1.04%～5.57%となっているが，平均すると2.18%となり，今回の調査における出現率2.36%とほぼ同様である。なお，今回の調査で水橋歯科医院を受診した915名中，癒合歯を認めたのは19例（2.07%）であり，芋井地区での口腔検診では101名中5例（4.95%）に癒合歯を認めたが，これら両者の出現率の間に有意の差は見られなかった（危険率5%）。

表14　前歯部乳歯癒合歯の出現頻度のおもな報告例（日本人）

No.	報告者	発表年度	調査人員	出現数	出現率(%)	文献
1	栃原　義人	1932	675	7	1.04	56)
2	中久木健児郎	1934	638	23	3.61	57)
3	蜂須賀正雄ら	1938	1,823	19	1.04	58)
4	伊藤　英夫	1939	11,283	158	1.40	35)
5	堀田　一	1943	2,587	56	2.16	59)
6	湯浅　泰仁	1944	1,260	36	2.85	44)
7	深田　英朗	1952	10,149	202	1.99	45)
8	関根　正俊	1953	14,051	334	2.37	60)
9	原　秀一ら	1974	1,668	49	2.93	61)
10	上野　博ら	1983	6,329	136	2.15	62)
11	村津和正ら	1984	3,000	97	3.23	63)
12	真柳秀昭ら	1985	1,509	49	3.25	64)
13	浜田芳隆ら	1985	1,024	57	5.57	65)
1～13　計			55,996	1,223	2.18	
14	水橋　巌	1990	1,016	24	2.36	

3　出現部位

これまでの報告では乳歯癒合歯は下顎に多く出現するとされている。今回の場合でも下顎に有意に多く出現しており（危険率1%），先人の報告と同じであった。

左右差は見られないとされてきたが，今回の場合にも認められなかった。

癒合を歯種別にみると，$\overline{i_1 i_2}$癒合が$\overline{i_2 c}$癒合より多いという報告[62)-65)]と$\overline{i_1 i_2}$癒合が$\overline{i_2 c}$より少ない[45)60)]という相反する報告がなされている。このことについて浜田ら[65)]は後者の報告の対象が下顎切歯交換期を含み，$\overline{i_1 i_2}$癒合歯が喪失している可能性があるのに対し，前者の報告ではほぼ乳歯列に限定されているという調査対象の違いによるものと推察している。乳歯列弓のみを対象としている今回の場合では$\overline{i_1 i_2}$癒合が9歯，$\overline{i_2 c}$癒合が18歯見られ$\overline{i_1 i_2}$癒合のほうが少なかったが，有意の差は見られなかった（危険率5%）。

4　性差

これまでの報告では性差は見られないとされてきたが，今回の場合でも性差は認められなかった。

5　乳歯癒合歯と後継歯との関係

これまでの報告によると上顎において$\underline{i_1 i_2}$癒合歯がある場合には，高頻度に後継永久歯胚の欠如が見られるとされている[59)60)65)]。しかし，今回の場合，上顎に$\underline{i_1 i_2}$癒合歯が2歯認められたが，その後継永久歯胚の欠如は認められなかった。

下顎の場合には$\overline{i_1 i_2}$癒合に比較して$\overline{i_2 c}$癒合において後継永久歯胚の欠如がかなり多く認められることが報告されている。今回の場合でも$\overline{i_1 i_2}$癒合9例9歯には後継永久歯胚の欠如がまったく認められなかったのに対し，$\overline{i_2 c}$癒合15例18歯では2例3歯に後継永久歯胚の欠如が認められ，これまでの報告と同様の傾向を示している。

後継歯が癒合歯であるか否かはX線診査のみで判定することはできない。確定するには後継歯が萌出するまでの追跡調査を必要とする。今回の調査ではX線診査で後継歯の癒合を思わせる所見を呈したものが4例4歯に見られたが，追跡調査を行えばその数はもっと増える可能性がある。

D　正中歯

1　形態的特徴

上顎の左右中切歯間またはその口蓋側に現れる過剰

歯はBolk[66]によってMesiodens（正中歯）と名付けられており，すべての過剰歯のうち最も出現頻度が高いものとされている。その大多数は1本だけ存在するが，時には2本が対になって出現することもあり，その歯冠形態は円錐歯，栓状歯または矮小歯の形を示し，正常中切歯の形態を示すものはまれであるとされている[2)3)49)-51)66)-70)]。

正中歯は上顎の代生中切歯の萌出と前後して萌出することが多いが，時に上顎乳中切歯が脱落する前に萌出することがある。そのため正中歯が乳歯であるのか，代生歯であるのかについての議論があるが，まだ決定できないでいる[2)]。また，これまで乳歯過剰歯として報告された症例のなかには，この正中歯であるものが多い。従って，歯列上に存在し，その形態が正常乳切歯と類似している真の乳歯過剰歯と区別する必要がある。

2　乳歯列期における出現頻度

乳歯列期に正中歯が出現することはまれであるため，本邦ではこれまで乳歯過剰歯の症例報告の形での発表はなされてきた。しかし，乳歯列期における正中歯の出現頻度に関する系統的研究はまだなされていないようである。今回の6歳未満児における調査では萌出正中歯は1,016名中15例（1.48%）に認められた。これに対して瀧口[49)]は6歳から13歳までの5,200名中20例（0.38%），寺崎と塩田[50)]は8歳より13歳までの1,789名中15例（0.84%）住谷[51)]は高校生と大学生4,050名中11例（0.27%），石川ら[70)]は6歳から14歳までの3,312名中11例（0.33%）に認めたと報告している。これらは今回の調査結果に比べてかなり，低い出現頻度を示しているが，調査対象の平均年齢が比較的に高いので，正中歯の抜歯既往歴のある対象を含む可能性があるためかとも考えられる。

3　埋伏正中歯

今回の6歳未満児1,016名の調査で萌出正中歯を持つ15例のX線診査では，そのうちの6例（40.00%）に埋伏状態にあるもう1本の正中歯を認めた。瀧口[49)]は6歳から13歳までの5,200名中20例に萌出正中歯を認めたが，X線診査によりそのうちの4例（20.00%）にもう1本の埋伏正中歯があったことを報告している。従って，萌出正中歯があった場合には，さらにもう1本の正中歯の埋伏している可能性がかなり高い。

一方，X線診査を用いての正中歯の有無に関するこれまでの調査報告によると，瀧口[49)]は6歳から13歳までの5,200名中134例（2.58%），寺崎と塩田[50)]は8歳から13歳までの1,789名中53例（2.96%），石川ら[70)]は12歳から14歳の896名中14例（1.56%）に萌出ならびに未萌出の正中歯を認めている。今回の成人を含む1,886名のX線診査による調査では57例（3.02%）に埋伏している未萌出の正中歯を認めた。今回の調査では萌出した正中歯は認めないが，必要あってX線撮影を行ったものを対象に選んだ。瀧口[49)]の報告には萌出正中歯を認めた20例を含んでいるので，これを除くと埋伏正中歯のみを認めたのは5,200名中114例（2.19%）となる。また寺崎と塩田[50)]の報告では萌出正中歯を認めた15例を含むので，これを除くと埋伏正中歯のみを認めたのは1,789名中38例（2.12%）となる。いずれにしても正中歯の埋伏例はかなり多いものと考えられる。

4　性差

正中歯の発現頻度にはかなりの性差が認められており，6歳以上の年齢層における男の出現率は女の3倍ないし4倍であると報告されている[2)49)-51)70)]。

今回の6歳未満児1,016名での調査では男児の出現率2.33%に対して女児は0.60%となっており，男児の出現率は女児のほぼ4倍となっている。しかし，萌出した正中歯を認めない成人を含む1,886名でのX線診査による調査では，男3.67%，女2.40%に埋伏正中歯を認め，男の出現率が女より高くなっているが，有意の差とはならなかった（危険率5%）。なぜそのような結果になったかはいまのところ不明である。

V　まとめ

6歳未満の男児515名，女児501名，計1,016名について，前歯部における乳歯の歯数異常のうち過剰歯，双生歯，癒合歯および正中歯の有無，ならびにそれらの出現頻度，出現状態，後継歯との関係を調査した。これらのうち，その出現頻度がまれとされている過剰歯と双生歯の症例については，口腔内の全乳歯の歯冠幅・歯冠厚の計測を行った。さらにこれまでの先人の報告例を調査し整理した結果と比較して検討を加えた。また正中歯の問題に考察を加える目的で萌出した正中歯を認めない成人を含む男927名，女959名，計1,886名から得た上顎正中部のX線フィルムについて埋伏正中歯の有無を調査した。

以上の結果をまとめると次の通りである。

1　前歯部乳歯過剰歯は4例（男児2例，女児2例）に見出され，全例とも上顎に存在していた。出現率は0.39%（男児0.39%，女児0.40%）で，これまでの日

本人についての報告に比べかなり高い頻度を示している。このうちの1例は上顎左前歯部に2本の過剰歯を有する珍しい症例である。以上の4例中1例を除く3例4歯のX線診査では2例2歯に過剰歯の後継歯胚が存在した。これまでの報告でも過剰後継歯胚を有する症例が多くなっている。

2　前歯部乳歯双生歯は男児の上顎に1例が見出され，出現率は0.10%（男児0.19%，女児0）であった。後継歯胚の数にはこれまでの報告例と同様に異常を認めなかった。

3　前歯部乳歯癒合歯は24例（男児10例，女児14例）見出され，出現率は2.36%（男児1.94%，女児2.79%）で，下顎に多く出現しており，これまでの報告とほぼ同様の結果であった。癒合の歯種別では$\overline{i_1\ i_2}$癒合が$\overline{i_2\ c}$癒合に比べて少なかったが，有意の差とはならなかった。後継歯胚の欠如は2例（8.33%）に見られ，4例（16.67%）に後継歯胚にも癒合歯を思わせる所見があった。

4　正中歯は15例（男児12例，女児3例）が見出され，出現率は1.48%（男児2.33%，女児0.60%）で男児に多く出現しており，これまでの日本人の報告に比べてかなり高い頻度を示している。このうちの6例（男児5例，女児1例）には埋伏状態にある正中歯がさらに1本あるのが認められた。萠出した正中歯を認めない成人を含む1,886名では，埋伏正中歯が57例（男34例，女23例）に認められた。出現率は3.02%（男3.67%，女2.40%）であり，これまでの報告とは異なって男女間に有意の差は見られなかった。

本論文の要旨は第86回日本解剖学会総会（昭和56年4月，米子）において発表した。

稿を終えるにあたり，ご指導を賜わった当教室の志水義房教授，愛知学院大学歯学部酒井琢朗名誉教授に深謝するとともに，内藤　輝講師，白沢信行講師，西沢寿晃助手，横内久美子技官のご助力に対し，厚くお礼申し上げる。

文　献

1) 岡本清櫻：小児歯科保存学．第2版，pp. 45-47，歯苑社，東京，1932
2) 藤田恒太郎：人における歯数の異常．口病誌，25：97-106，1958
3) 酒井琢朗：過剰歯の好発部位．デンタルミラー，9：15-18，1969
4) 藤田恒太郎：歯の解剖学．第21版，pp. 1-212，金原出版，東京，1981
5) 守口　修，野坂久美子：真性乳歯過剰歯の3症例について．小児歯誌，19：276-286，1981
6) 藤田恒太郎：歯の計測基準について．人類誌，61：27-32，1949
7) 栃原義人：乳歯過剰歯．日本之歯界，136：547-548，1931
8) 小松崎君子：継承歯芽を有する上顎切歯部対称性乳過剰歯の一例．東洋女歯校友，31：60-68，1940
9) 後藤正二郎：乳歯列に於ける過剰歯の二例．臨床歯科，13：1385-1387，1941
10) 深田英朗，梶原文子：珍らしい乳歯過剰歯の一例．歯科学報，52：414-415，1952
11) 埴原和郎：日本人及び日米混血児乳歯の研究Ⅰ．乳切歯について．人類誌，63：168-185，1954
12) 栃原　博：稀有なる乳歯過剰歯の一例，そして，夫れの長期観察．歯科学報，56：408-412，1956
13) 深田英朗，石井欣一：乳歯過剰歯の1例．歯科月報，31：106-107，1957
14) 吉岡敏雄，小林　茂：上顎前歯部に発生した過剰歯の2例について．歯界展望，10：1049-1051，1959
15) 荻原　泉：乳歯過剰歯の1例．歯科学報，64：1015-1017，1964
16) 荻原　泉：後継歯に過剰歯を保有する乳歯過剰歯の1例．小児歯誌，4：64-66，1966
17) 荻原弥作，本山周次，栗林正司，熊沢正敏，高田五郎，柳沢信道，斉藤恭助，桜井　正，島　信行，関川嘉治郎：乳歯過剰歯の一考察．歯界展望，27：624-627，1966
18) 遠藤　孝，亀谷哲也：下顎前突患者の上顎にみられた乳歯過剰歯について．日矯歯誌，26：161-166，1967
19) 藤田恒太郎：歯の異常と奇形．p. 29，医歯薬出版，東京，1968
20) 栗原洋一，深田英朗：乳歯過剰歯の1例．日大歯学，43：163-166，1969
21) 笠原　浩，石　信子：乳歯過剰歯の1例．小児歯誌，8：33-35，1970
22) 森主宜延，沢野宗重，内田正光：乳歯過剰歯の2例．日大歯学，45：8-12，1971
23) 原田吉通，秋吉興一，馬場博史：下顎前歯部両側性に現れた乳歯過剰歯の一例．九州歯会誌，28(4)：427-

430, 1974
24) 荻原　泉：口唇裂に伴って発現した乳歯過剰歯の1例．小児歯誌，13：145-147，1975
25) 宮沢裕夫，高島徳人：上顎乳歯列に両側性に発現した真性乳歯過剰歯の1例について．小児歯誌，13：212-214，1975
26) 三浦一生，安永　満，仁井谷恵子，渡辺美和子，井上時雄：後続歯を伴った乳歯過剰歯の1症例．広大歯誌，9：80-86，1977
27) 荻田修二，渡辺美津子，松村　祐，長坂信夫：乳歯列における双生歯の2症例．小児歯誌，16：487-495，1978
28) 轟　朝五，田中　實，田中秀穂：上顎中切歯部の双生歯の1例．信州医誌，27：561-564，1979
29) 原　秀一，鈴木啓之，東　高明：乳歯列にみられた過剰歯について．歯学，68：300-309，1980
30) 宮井真理，中野博光，足利正光，高橋喜一，下岡正八：犬歯形をとり上顎両側性にあらわれた乳歯過剰歯の一症例．小児歯誌，19：159-164，1981
31) 平岡弘士，香西克之，西尾明子，長坂信夫：後継歯を伴う下顎乳歯過剰歯の1例．小児歯誌，20：633-641，1982
32) 旭爪伸二，大野秀夫，森主宜延，小椋　正：乳歯過剰歯の2例．小児歯誌，22：906-914，1984
33) 外山瑞子，堀内敦彦，岩崎孝太郎，吉田　徹，納村晉吉：両側性乳歯過剰歯の一症例について．日大歯学，59：145-147，1985
34) 岡本日出夫，山口富二雄，朝倉武邦：乳臼歯過剰歯の1症例．歯科学報，78：1343-1347，1978
35) 伊藤英夫：本邦人乳歯癒合歯に就て．日歯会誌，32：147-166，1939
36) 太田　稔，北村尚信：乳歯穹に於ける三歯癒合の一例．臨床歯科，195：34-36，1951
37) 斉藤利世：乳歯の退化現象に関する遺伝学的研究．人類遺伝誌，4：27-53，1959
38) 尾崎　公：歯数の異常．歯界展望，27：1-8，1966
39) 糸井健介，小椋正一，栗原洋一：上顎乳前歯部に現れた双生歯の1例．日大歯学，40：20-25，1966
40) 増田智恵子，服部礼子，河合叙子，杉山乗也：上顎乳中切歯と過剰歯の癒合の1症例．小児歯誌，7：161-166，1969
41) 岡本　冶，岡本日出夫：写真で見る歯の形態と萌出の異常．pp. 190-191，医歯薬出版，東京，1981
42) 平岡弘士，香西克之，西尾明子，長坂信夫：後継歯を伴う下顎乳歯過剰歯の1例．小児歯誌，20：633-641，1982
43) 栗原洋一，内藤敏幸，鈴木伸之，茶園　恵：稀有なる双生癒合歯の2症例．小児歯誌，21：508-514，1983
44) 湯浅泰仁：乳歯列に於ける歯数異常と後継代生歯に対する影響との統計的観察．歯科学誌，1：207-213，1944
45) 深田英朗：乳歯並びに乳歯列の統計的研究．生物統計誌，1：9-16，1952
46) 森主宜延，沢野宗重，植田正光，後藤　剛，深田英朗：乳歯ならびに乳歯列にみられる異常の疫学的研究―その1―．日歯評論，367：136-142，1973
47) Grahnén, H. and Granath, L. E.: Numerical variations in primary dentition and their correlation with the permanent dentition. Odont Revy, 12: 348-357, 1961
48) Luten, J. R.: The prevalence of supernumerary teeth in primary and mixed dentitions. J Dent Child, 34: 346-353, 1967
49) 瀧口源三郎：上顎前歯部における過剰歯のレ線統計的研究．日大歯学，24：1-12，1944
50) 寺崎太郎，塩田研次：上顎切歯部過剰歯のレ線的観察．口腔科学会誌，2：231-237，1953
51) 住谷　靖：日本人における歯の異常の統計的観察．人類誌，67：45-63，1959
52) Thoma, K. H. and Goldman, H. M.: Oral Pathology. p. 80, C. V. Mosby, St. Louis, 1960
53) 宮崎吉夫，石川梧朗，秋吉正豊：口腔病理学．第3版，pp. 10-12，永末書店，東京，1957
54) Lux, F. and Lux, W.: Versuch einer neuen Klassifizierung der durch Verwachsung oder Verschmerzung

entstandenen Zahnabnormitäten. Dtsch Mschr Zhlk, 49 : 380-384, 1931
55) 小野博志：乳歯および永久歯の歯冠近遠心幅径と各歯列内におけるその相関について．口腔病会誌，27：221-234，1960
56) 栃原義人：熊本市幼稚園に於ける園児の口腔検査成績．歯科学報，37：215-249，1932
57) 中久木健児郎：矯正歯科学上より観たる乳歯癒合歯．日矯歯誌，3：1-8，1935
58) 蜂須賀正雄，丹羽美金：乳歯癒合歯の発現頻度に就て．臨床歯科，10：1242-1251，1938
59) 堀田　一：癒合乳歯の継承歯に就て．口病誌，17：324-330，1943
60) 関根正俊：異常乳歯のX線による統計学的研究．日大歯矯，岩研合同年報，8．9．10：1-20，1953
61) 原　秀一，河内慶子，上杉滋子，中川洋子，菊池　進：乳歯における癒合歯について．歯学，62：304-314，1974
62) 上野　博，望月　廣，小林晴行，和田寿子，上原　佶，森本　基，上明戸芳光：神奈川県平塚保健所管内における乳歯癒合歯の発現頻度について．口腔衛生誌，33：36-37(抄)，1983
63) 村津和正，森岡俊夫：三才児歯科健診でみられた乳歯先天性異常について．口腔衛生誌，34：232-233(抄)，1984
64) 真柳秀昭，松本文夫，桜井　聡，神山紀久男：3歳児における歯の発育異常及び不正咬合の発現に関する疫学的研究．東北大歯誌，4：1-8，1985
65) 浜田芳隆，広瀬寿秀，高橋章子，五十嵐公英，神山紀久男：乳前歯癒合と先天性欠如に関する形態学的ならびに後継永久歯との関連についての研究．小児歯誌，23：626-635，1985
66) Blok, L.: Die überzahligen oberen Incisivi des Menschen. Dtsch Mschr Zhlk, 35 : 185-228, 1917
67) Stafne, E. C.: Supernumerary upper central incisors. Dent Cosmos, 73 : 976-980, 1931
68) Stafne, E. C.: Supernumerary teeth. Dent Cosmos, 74 : 653-659, 1932
69) 門本好朗，鎌田政秀：九州人における過剰歯並びに歯冠形態異常の出現率．九州歯会誌，6(3，4)：24-30，1953
70) 石川富士郎，遠藤　孝，亀谷哲也，柳沢　融：上顎前歯部における過剰歯の統計的観察．口腔科学会誌，16：293-302，1967

(2．6．15　受稿)