信州医誌，34(6)：640～645，1986

異所性HCG産生肺癌の1例

松岡奈々子[1)2)]　早田卓郎[1)2)]　座光寺正治[1)]
中谷　均[1)]　長崎正明[1)]　木下嘉夫[1)]
小口源一郎[1)]　古田　清[2)]　今井明彦[2)]
古田精市[2)]

1) 昭和伊南総合病院内科
2) 信州大学医学部第2内科学教室

A Case of Ectopic HCG Producing Lung Cancer

Nanako MATSUOKA[1)2)], Takuroh HAYATA[1)2)], Masaharu ZAKOJI[1)]
Hitoshi NAKATANI[1)], Masaaki NAGASAKI[1)], Yoshio KINOSHITA[1)]
Genichirho OGUCHI[1)], Kiyoshi FURUTA[2)], Haruhiko IMAI[2)]
and Seiichi FURUTA[2)]

1) *Department of Internal Medicine, Showainan Hospital*
2) *Department of Internal Medicine, Shinshu University School of Medicine*

A case of ectopic HCG (human chorionic gonadotropin) producing lung cancer is reported. A 59-year-old man visited a hospital because of the sudden occurrence of headache, nausea and vomiting. His brain CT revealed abnormal shadows in the left cerebellum. He was transferred to our hospital for further examination. He had developed a temporal skin tumor two months before the onset of the complaints, and an obstinate cough had appeared one month previously. At that time there were abnormal shadows on the chest X-ray. Bilateral gynecomastia was found in the physical examination on admission. Urine gonadotropin was positive and serum levels of both HCG and HCG-β-subunit were abnormally raised. A pathological diagnosis of ectopic HCG producing lung cancer with metastasis to head, skin and brain was made. He was given doxorubicin hydrochloride with no effect and died. Autopsy revealed extensive metastases of lung cancer. Enzyme-linked immnohistochemical staining for HCG on the lung and metastatic abnormal tumors was positive. *Shinshu Med. J., 34 : 640—645, 1986*

(Received for publication May 20, 1986)

Key words : ectopic hormone producing tumor, human chorionic gonadotropin producing tumor, large cell carcinoma of the lung
異所性ホルモン産生腫瘍，ヒト絨毛性ゴナドトロピン産生腫瘍，肺大細胞癌

Ⅰ はじめに

腫瘍がその発生母組織の本来産生しないホルモンを産生し，そのホルモンの過剰により臨床症状が出現する場合を異所性ホルモン産生症候群と呼ぶ。肺癌による異所性ホルモン産生症候群は数多く報告されているが，その中で異所性 HCG 産生肺癌報告例は少ない。今回我々は，女性化乳房，高 HCG 血症を呈した異所性 HCG 産生肺癌を経験したので報告する。

Ⅱ 症　　例

症例：59歳，男性

主訴：頭痛，悪心・嘔吐

家族歴：癌(+)　結核(+)

既往歴：タバコ(−)　常用薬(−)

現病歴：昭和58年12月頃より頭頂部に腫瘤出現するも放置していた。昭和59年１月頃より咳が出現し近医受診，胸部レ線写真の異常陰影を指摘された。同月13日，突然，頭痛，悪心・嘔吐，めまいが出現したため某病院へ入院。頭部 CT 検査にて左小脳半球に異常陰影が認められ，当院脳外科へ転院。頭頂部腫瘤の生検にて large cell carcinoma と診断され精査のため，２月10日内科に転科した。

現症：身長 161cm，体重 54kg，血圧104/70mmHg，体温 36°C，眼瞼結膜に貧血を認める。頭頂部に直径 15×20mm の円形腫瘤あり。女性化乳房を両側に認める。表在リンパ節は触知せず。外生殖器は異常なし。その他，胸部・腹部ならびに神経学的には所見上異常は認められなかった。

入院時検査所見（表１）：尿の免疫学的妊娠反応（ゴナビスライド）陽性，便潜血反応陽性，末梢血に貧血を認めたが白血球増多はない。生化学検査では，Alb 軽度低値，LDH の軽度上昇，γ-GTP の上昇を認めた。入院時胸部Ｘ線正面像（図１）で左上肺野に異常陰影を認め，同部の断層撮影では S_{1+2} に中心部に空洞を有する辺縁不整な，大きさ7.5cm×7.5cmの陰影を認めた。ツ反陽性（15mm×15mm）。

喀痰検査では結核菌陰性。気管支鏡検査で左 B_{1+2} 内腔に腫瘤を認め，同部の擦過細胞診では Class Ⅳ (large cell carcinoma) と診断された。胸部 CTでは同側の肺門リンパ節の腫大を認めた。頭部 CT（図２）では，上小脳虫部と左歯状核～上小脳脚部にかけて２か所に高吸収域を認め，肺癌の脳転移によるものと考えられた。内分泌学的検査（表２）では，血中 LH 値の上昇，血中 HCG 値は，506×10^3mIU/ml と異常高値を示し，HCG-β-subunit 値も上昇している。尿中ホルモンでは，エストロゲンの増加を認めたが，その他のホルモンは正常であった。

表1　入院時検査所見

尿	タンパク	(−)		Alp	80 IU/L
	糖	(−)		TTT	0.6 U
	ウロビリノーゲン	(±)		ZTT	5.3 U
	潜血	(−)		CLE	211 IU/L
	沈査	異常なし		γ-GTP	271 IU/L
便	潜血 (+)	虫卵 (−)		LAP	23 IU/L
血沈	66/1hr	162/2hrs		Fe	50 μg/dl
血液	WBC	8.0×10^3/mm³		Na	140 mEq/L
	RBC	262×10^4/mm³		K	4.3 mEq/L
	Hb	7.9 g/dl		Cl	102 mEq/L
	Ht	23.6 %		Ca	7.9 ng/dl
	Plat	42.9×10^3/mm³	血清	AFP	3.4 ng/ml
生化学	TP	6.7 g/dl		CEA	2.2 ng/ml
	Alb	3.3 g/dl		HBs-Ag	(−)
	GOT	38 IU/L		HBs-Ab	(−)
	GPT	24 IU/L		CRP	6 +
	LDH	278 IU/L			

表2 内分泌学的検査

血清	HCG	506×10^3 mIU/ml (2以下)
	HCG-β-subunit	6,600 ng/ml (0.5以下)
	LH	257.4 mIU/ml (6.5～34.5)
	FSH	17.5 mIU/ml (2～22)
	PRL	22.4 ng/ml (30以下)
	ACTH	243 pg/ml (15～85)
	TSH	3.9 μU/ml (10以下)
尿	Estrone	134.1 μg/day (2.5～10.0)
	Estradiol	31.7 μg/day (1.0～3.0)
	Estriol	364.5 μg/day (1.5～10.0)
	17-KS	5.8 mg/day (3～8)
	17-OHCS	1.9 mg/day (2～9)

( ):正常値

入院後経過:本症例は肺癌の臨床病期分類では stage Ⅳ (T_2 N_1 M_1) で,入院時すでに各臓器への転移を認めていたことより塩酸ドキソルビシン10mg/日の投与を開始したが症状の改善は認められず3月2日死亡した。

剖検所見:左肺上葉 (S_{1+2}) に直径8cmの腫瘤があり,その内部後方に直径2cmの空洞(内腔に褐色寒天様物質貯留)を認めた(図3)。また,頭皮,硬膜,下垂体,骨髄,甲状腺,心筋,肝臓,膵臓,消化管(結腸),副腎,腎等に転移巣を認めた。胸水300ml,腹水3,300mlの貯留を認め,いずれも血性であった。

組織学的には,左肺上葉病巣部では,大きな核,著明な核小体,豊富な細胞質をもつ細胞が見られ,肺癌(large cell carcinoma)と診断された(図4)。各転移巣においても同様な腫瘍組織像を認めた。この腫瘍細胞について,HCG を酵素抗体法で染色すると陽性を示した(図5)。転移巣(副腎)の HCG 染色も陽性であったが,正常の肺の部分では陰性であった。以上より HCG 産生肺癌と診断した。

Ⅲ 考 案

近年,岡野ら[1]は異所性ホルモン産生症候群の診断基準として,①ホルモン過剰による臨床所見を認める ②尿中,血中のホルモンの増加 ③腫瘍組織中のホルモンが有意に多いこと ④免疫染色による腫瘍細胞内のホルモンの局在 ⑤組織培養や移殖による腫瘍細胞からのホルモンの証明の5項目をあげている。本症例は,女性化乳房と尿の免疫学的妊娠反応陽性,血中 HCG, HCG-β-subunit 高値ならびに腫瘍組織における HCG 酵素抗体法による検索の結果,腫瘍細胞内に HCG が検出されたことより診断基準の①②および④をみたしている。

異所性 HCG 産生腫瘍とは,非絨毛組織から発生した腫瘍が HCG を産生する場合をいう。最近では,腫瘍による HCG を含む各種のホルモン産生は,腫瘍化に伴う普遍的な現象とさえ考えられており[2],悪性腫瘍患者の10—15%に HCG の産生がみられるという報告もある[3]。井村ら[4]は,悪性腫瘍組織についての各種ホルモンの検出頻度を報告しているが,その中で HCG の検出頻度は,肺癌では34%と,他の悪性腫瘍に比べて高い。しかし,血中の HCG が高値を示す肺癌は,非常にまれである[5][6]。本症例では,血中 HCG 値,HCG-β-subunit 値とも著明な高値を示していた。

異所性ホルモン産生症候群が出現するためには,一般に腫瘍量が増大し,血中ホルモン濃度が著増することが必要とされる。大多数の異所性ホルモン産生症候群は広汎な転移巣を有する症例であるといわれている[7]。本症例でも多数の臓器に転移巣をみとめ,かつ転移巣腫瘍中にも HCG が検出されたことより,原発巣および広範な転移巣よりの HCG 過剰産生により,著明な血中 HCG 高値を示し,女性化乳房を認めたものと考えられる。

肺癌と女性化乳房については,肺癌の7.5%に女性化乳房を認めたという報告[8][9]がある。

肺癌の組織型としては,HCG 産生は大細胞未分化癌に最もよくみられるとする報告[4]と扁平上皮癌にみられるとする報告[10]があるが,本症例では,原発巣は,肺大細胞癌であった。

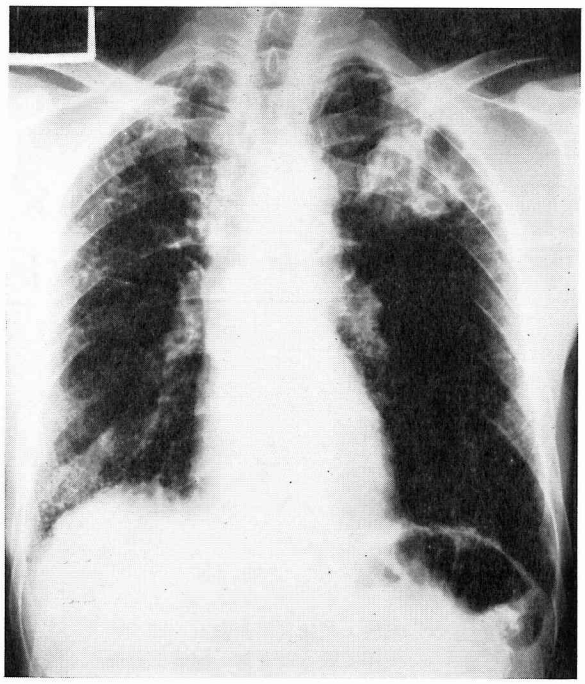

図１
入院時胸部レントゲン写真。左上肺野に空洞を伴う異常陰影を認める。

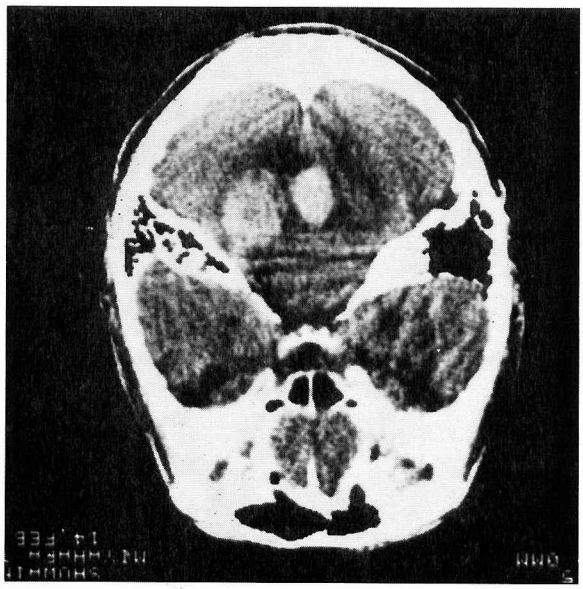

図２
頭部断層撮影写真

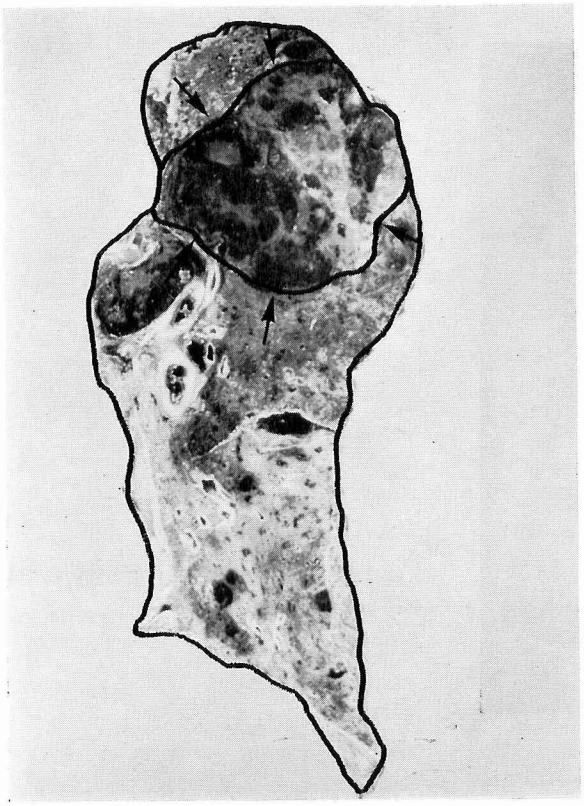

図3
剖検：左肺（割面像）
矢印で囲った部分が腫瘍である。

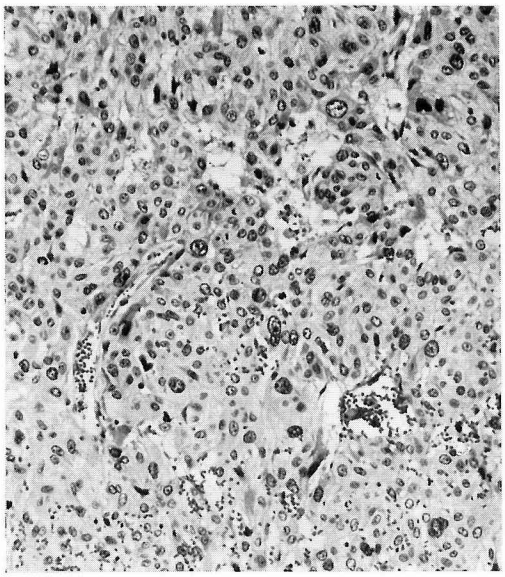

図4　左肺上葉病巣部組織（HE 染色）
著明な核小体，大きな核，豊富な細胞質をもつ細胞が多数認められる。

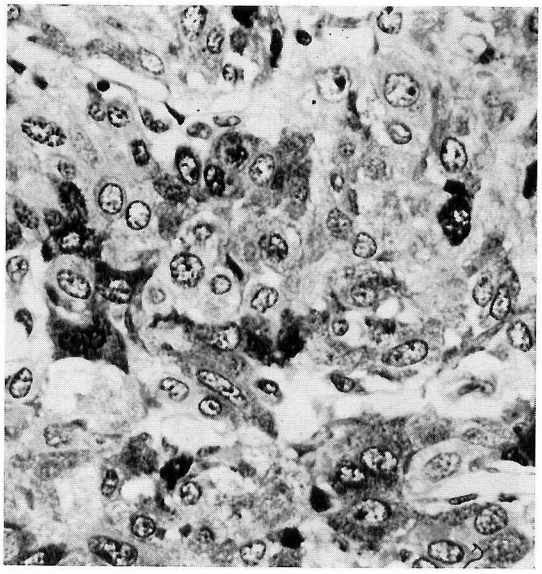

図5　HCG 酵素抗体間接法による左肺病巣部組織の染色
腫瘍細胞が陽性となった。

HCG 産生腫瘍の予後については，これまで血中 HCG 陽性肺癌と報告されているものは，剖検例や切除後まもなく死亡している例が多く[10)-13)]，本症例も症状が出現してから約３カ月で死亡している。HCG 産生腫瘍または異所性ホルモン産生腫瘍の産生する血中ホルモン値が高値を示す例は，広汎な転移を示す例が多く，かつ腫瘍組織が未分化なものが多いため，予後が悪いのではないかと考えられる。

腫瘍のホルモン依存性については，腫瘍で産生されるホルモンが，直接に腫瘍自身の増殖を刺激する可能性が指摘されており[7)]，肺癌においても，産生されるホルモンが同じ作用をもっていると考えられている[14)]。また，HCG は精巣原発の胚細胞腫では poor prognostic factor と考えられており[15)]，腫瘍の産生する HCG 自体が胎盤より産生される HCG の性状と異なっていることが明らかである以上[16)]，その作用も，従来の作用（黄体形成，黄体刺激作用）以外の作用をもっている可能性も考えられ，今後の臨床面での検討が必要であろう。

Ⅳ おわりに

女性化乳房を呈し，血中 HCG，HCG-β-subunit 高値をとり，HCG 酵素抗体法で HCG 産生を証明しえた原発性肺癌の１例を経験したので報告した。

稿を終えるに当たり，御指導，御校閲を賜わった信州大学医学部第２病理，渡辺正秀先生に深謝します。

なお，本症例の要旨は第74回日本内科学会信越地方会において発表した。

文　献

1) 岡野匡雄，川生　明，志方俊夫：原発性肺癌における異所性ホルモンの検索に関して．日大医誌，40：1025-1028，1981
2) 阿部　薫：異所性ホルモン産生腫瘍．日内会誌，70：821-833，1981
3) Braustein G.D., Vaitukaitis J.L., Carbone P.P. and Ross G.T. : Ectopic production of human chorionic gonadotropin by neoplasma. Ann Int Med, 78 ; 39-45, 1973
4) 井村裕夫，中井義勝，中尾一和，隠岐尚吾，田中一成，塚田俊彦：異所性ホルモン産生機序．日本臨床，41：1306-1313，1983
5) Wachner, R., Wittekind, C., and von Kleist, S. :Localization of CEA, β-HCG, SP 1 and keratin in the tissue of lung carcinomas. An immunohistochemical study. Virchows Archiv A : Pathol Anat and Histopathol, 402 : 415-423, 1984
6) Hattori, M., Fukase, M., Yoshimi, H., Matsukura, S. and Imura, H. : Ectopic production of human chorionic gonadotropin in malignant tumors. Cancer, 42 : 2328-2333, 1978
7) 山口　建，阿部　薫：肺癌の産生する生理活性物質．治療，67：988-992，1985
8) 阿部令彦：女性乳房と肺癌．臨床医，4：501-503，1978
9) 阿部令彦：女性乳房．癌の臨床，15：317-322，1969
10) Rosen, S.W., Becker, C.E., Schlaff, S., Eaton, J., and Gluck, M.C. :Ectopic gonadotropin production before clinical recognition of bronchogenic carcinoma. N Engl J Med, 279 : 640-642, 1968
11) Cottrell, J.C., Becker, K.L., and Moore, C.F. : Immunofluorescent studies in gonadotropin secreting bronchogenic carcinoma. Am J Clin Pathol, 50 : 422-427, 1968
12) Fusco, F.D., and Rosen, S.W. : Gonadotropin producing anaplastic large cell carcinomas of the lung. N Engl J Med, 275 : 507-515, 1966
13) 三宅正幸，伊藤元彦，和田洋己，瀧　俊彦，光岡明夫，人見滋樹：HCG 産生原発性肺癌の２例．日胸外会誌，34：519-523，1986
14) Sherwin, S.A., Minna, J.D., Gazdar. A.F., and George, J.T. : Expression of epidermal and nerve growth factor production by human lung cancer cells. Cancer Res, 41 : 3538-3542, 1981
15) Mostofi, F.K.: Pathology of germ cell tumors of testis. A progress report. Cancer, 45 : 1735-1754, 1980
16) 小島元子，森永正二郎，菅原里恵，安住玲子，笹野伸昭：異所性 HCG 産生腫瘍組織中 HCG 含量とその性状ならびに胎盤ステロイドについて．総合臨床，32：2427-2435，1983

（61. 5. 20　受稿）