信州医誌，33(1)：27～41，1985

糸球体基底膜の charge barrier
——腎炎における heparan sulfate proteoglycan の局在に関する電顕組織化学的研究——

内　田　光　枝
信州大学医学部第1病理学教室
（指導：重松秀一教授）

Charge Barrier in the Glomerular Basement Membrane
——Ultrastructural Localization of Heparan Sulfate Proteoglycan and its Alterations in Aminonucleoside Nephrosis and Nephrotoxic Serum Nephritis in Rats——

Mitsue UCHIDA
Department of Pathology, Shinshu University School of Medicine
(Director : Prof. Hidekazu SHIGEMATSU)

The localization and characterization of the anionic sites in the rat glomerular basement membrane (GBM) were examined by ultrastructural histochemical methods. The high iron diamine method and enzyme-digestion studies demonstrated the presence of heparan sulfate proteoglycan (HS-PG) only along the lamina rara externa (LRE) of the GBM. The polyanionic component of the lamina rara interna (LRI) could not be revealed by this method. The results indicated the functional difference of the anionic sites between the LRE and LRI.

The alterations in the distribution of HS-PG on the LRE of the GBM in proteinuric states were examined in aminonucleoside nephrosis (AN) and in the accelerated form of nephrotoxic serum nephritis (NTN) in rats. In AN rats, no change was observed in the distribution of HS-PG throughout the experiments. In NTN rats, however, the loss of HS-PG was associated with electron dense deposits in the subepithelial area that possibly resulted from the serum sickness mechanism, but not with inflammatory cell infiltration. These findings indicate that HS-PG is not always lost in proteinuric states, and that alterations associated with subepithelial immune deposits may at least be involved in the development of proteinuria. *Shinshu Med. J., 33 : 27—41, 1985*

(Received for publication September 12, 1984)

Key words : glomerular basement membrane, heparan sulfate proteoglycan, ultrastructural histochemistry, aminonucleoside nephrosis, nephrotoxic serum nephritis
糸球体基底膜，ヘパラン硫酸プロテオグリカン，電顕組織化学，アミノヌクレオシド　ネフローシス，馬杉腎炎

I 緒　　言

糸球体毛細血管壁（GCW）の蛋白透過性は種々の因子により規定されていると考えられるが，近年，Kanwar[1)-3)], Caulfield[4)], Farquhar ら[5)]の一連の研究により，糸球体の fixed negative charge を形成している polyanions の1つである heparan sulfate proteoglycan (HS-PG) が特に重要な因子であることが指摘され，charge barrier function としての概念が close-up されてきている。糸球体の anionic sites を形態学的に観察するために従来用いられてきた cationic probes はいずれも特異性に乏しいため，最近では特定の物質，中でも HS-PG の分布と機能を明らかにする目的で種々の試みがなされている。今回，硫酸化ムコ多糖に高い特異性を示すといわれている high iron diamine (HID) 法を用いて GCW の charge barrier の検索を行い，従来の方法と比較するとともに，蛋白尿をきたす疾患における HS-PG の変化について検討した。

II 材料と方法

A 正常ラット GCW の anionic sites

実験には体重200gの雄 Wistar rat 5匹を用いた。ネンブタール麻酔下にて腹大動脈より4％パラフォルムアルデヒド（PFA）にて灌流固定を行った腎組織の皮質を vibratome (LANCER) で約20μm の切片とした。これを1％グルタールアルデヒドで4°C にて1時間再固定し，次の4種類の酵素で37°C にて12時間処理した[6)7)]。

1. Heparitinase from Flavobacterium heparinum（生化学工業）10-50 units/ml in 0.1M acetate buffer, pH 7.0
2. Neuraminidase from Arthrobacter ureafaciens（半井化学）1 unit/ml in 0.01M phosphate buffer, pH 6.8
3. Hyaluronidase from Streptomyces（天野製薬）100 TRU/ml in 0.1M phosphate buffer, pH 5.0
4. Chondroitinase ABC from Proteus vulgaris（生化学工業）5 units/ml in 0.05M Tris-HCl buffer, pH 8.0

対照として各酵素溶液に用いた緩衝液での処理を行った。各酵素溶液および緩衝液で処理した切片を6～10時間洗浄した後，HID 法[8)]，コロイド鉄（CI）法[9)]およびポリエチレンイミン（PEI）法[10)]の3種類の染色を行い，2％四酸化オスミウムで4°C にて2時間の後固定を行った後，上昇エタノール液で脱水し，Quetol-812（日新 EM）に包埋した。LKB-4800型超ミクロトームにてシルバー・ゴールドの厚さに切られた超薄切片はクエン酸鉛により3分間後染色を施したものと，無染色のものの両方を日立HS-9型電子顕微鏡にて観察した。HID，CI については，灌流固定した後に同固定液に24時間浸漬し，パラフィン包埋した試料を2μm の切片とし，光学顕微鏡的染色も行った。

B アミノヌクレオシド ネフローシス（AN）の作製と HID 染色

100gの雄 Wistar rat に puromycin aminonucleoside (Sigma) を 15mg/100g Body Weight の2％生理的食塩水溶液として尾静脈より注入した後[11)]，1，3，4，7，14日，3，6，10週の時点で24時間尿を採取してから3匹ずつ屠殺し，前述の方法と同様に固定および HID 染色を行い電顕的に観察するとともに，光学顕微鏡（光顕）的にも4％PFA で固定した2μm のパラフィン切片に Hematoxylin-Eosin (H.E.) 染色，periodic acid-Schiff (PAS) 染色，periodic acid methenamine silver (PAM) 染色および HID-CI 重染色を行い観察した。対照として生理的食塩水1ml の静注を行ったものを用いた。尿蛋白は Kingsburg-Clark 法にて定量した[12)]。

C 加速型馬杉腎炎の作製と HID 染色

体重100gの雄 Wistar rat を3群に分け，そのうち1，2群のラットには γ-globulin-rich rabbit serum と Freund's complete adjuvant で免疫した。1群のラットを免疫後7日目に腎部を鉛板で遮蔽しながら総量800rad のX線を照射した[13)]。免疫後8日目に1，2群のラット尾静脈内に抗ラット腎家兎血清（NTS）を1ml 注入し[14)]，3，12，24，48，72時間，5日，2週，1，3カ月後に24時間尿を採取してから5匹ずつ屠殺し，前述と同様に固定，染色を行い，電顕的，光顕的に観察した。対照として3群のラットには前免疫を行わず，生理的食塩水1ml を静注後，1，5日，2週，1，3カ月目の時点でそれぞれ3匹ずつ屠殺し同様に処理した。また1，2群のラットについては灌流固定後 gum-sucrose 液に保存した組織について fluorescein isothiocyanate (FITC)-labelled anti-rabbit IgG, anti-rat IgG（医学生物学研究所，名古屋）による蛍光抗体法での観察も行った（Nikon Optiphot XF-EFD, 515Wフィルター，

波長495nm)。尿蛋白は Kingsbury-Clark 法にて定量した[12]。

Ⅲ 結　　果

A 正常ラット GCW の anionic sites

HID-CI 重染色は硫酸基を有するムコ多糖とカルボキシル基を有するムコ多糖を光顕的に同時に染めわけることのできるすぐれた方法であるが[15] GCW では両者がきわめて近接して存在するため光顕的にはあたかも同一部位に染色されているように見えることから，その分布の差を判別するのは困難であったため，以後電顕レベルでの局在につき述べる。

HID 染色により正常ラットの GCW では，硫酸化ムコ多糖の存在が糸球体基底膜（GBM）の外透明層（LRE）に比較的規則的に配列する直径約35–40nm の polygonal な反応産物として示された（Fig. 1)。クエン酸鉛による後染色はこの反応産物と GCW 構造をともに明瞭に示した（Fig. 2)。この物質は heparitinase で完全に消化され，その他の酵素には抵抗性であることから，ヘパラン硫酸（HS-PG）であることが示された（Fig. 3)。また CI, PEI 染色は同一の結果を示し，LRE 以外の GCW の anionic sites も明らかにした（Fig. 4)。上皮，内皮細胞の CI 陽性物質は neuraminidase により消化され（Fig. 5)，シアル酸を含むことが示された。HID 染色では LRE のみが染色されたが，CI, PEI 法では LRE とともに LRI も陽性であった。しかし LRE の CI 陽性物質は HID 法の場合と同様に heparitinase で消化されたが LRI の物質はいずれの酵素によっても完全な消化は得られず，ごく軽度の hyaluronidase 感受性を示したことから，ヒアルロン酸を含んでいる可能性が推測されたにとどまった。

B アミノヌクレオシド ネフローシス

尿蛋白の増量は puromycin aminonucleoside (PA) 静注4日後より始まり（62.58±15.29mg/24h)，7日から14日にかけて極期（377.74±39.00mg/24h）に達した（Fig. 6A)。形態学的変化としては，光顕レベルではほとんど変化が見られないが電顕的には早いものでは3日目より上皮足突起の融合が始まり，4日から14日では上皮細胞内に多数の protein reabsorption droplets が認められた。しかし HID 法により示された LRE の HS-PG の分布と量には全経過を通じて著変を認めることができなかった（Fig. 7–9)。対照群では尿蛋白は 20mg/24h 前後で，HID 染色性もまったく正常であった。

C 加速型馬杉腎炎とX線照射の影響

1 蛋白尿

1，2群ともに5日目より急激に尿蛋白が増量したが（それぞれ 72.91±53.32mg/24h，243±53.09mg/24h)，両群の間にはその量に有意の差を認めた（$P<0.01$)。しかし2週から3カ月には両群の間に有意差は見られず，ともに慢性に進行する蛋白尿を呈した（Fig. 6B)。

2 蛍光抗体法

1，2群ともにNTS静注後3時間で家兎 IgG が係蹄壁に沿って連続性に染色されたが（Fig. 10)，ラット IgG は3時間ではその染色性は弱く，5日目で連続性局在が明瞭に示された（Fig. 11)。

3 光学顕微鏡的所見

1，2群ともにNTS 静注後3時間で多形核白血球（PMN）の浸潤が強く，両群の間に差を認めなかった（Fig. 12)。5日目にはさらに単核細胞（MO）浸潤も加わり，GCW の肥厚も見られたが，その程度は1群では2群に比し軽度であった（Fig. 13, 14)。2週から3カ月にかけては両群の間に差は見られず，慢性の糸球体障害が進行し，特に1～3カ月では管外性の滲出性，増生性変化をきたし，係蹄の虚脱，ボーマン嚢との癒着，半月体形成が認められた（Fig. 15–17)。

4 電顕組織化学的所見

NTS 静注後3時間の時点で，1，2群ともに PMN 浸潤やそれに伴う内皮細胞の剝離が目立ったが，HID の染色性には著変を認めなかった（Fig. 18)。5日目には2群では MO の浸潤やメサンジウムの増生性変化のほかに小さな高電子密度沈着物（DP）が上皮下に形成された。一方，1群では MO の浸潤と上皮下の DP 形成は2群に比し軽度であったのに対し，内皮下およびメサンジウムに大きな DP が目立った。足突起の融合も2群に比し1群の方が軽度であった。これらの変化と HID 染色性の変化については Fig. 19–22 に示したが，MO 浸潤，内皮細胞の剝離および内皮下，メサンジウムの DP 形成は HID 染色性に影響を与えなかった。しかし上皮下の DP 形成に伴って HID 染色の反応産物は減少ないし消失した。2週から3カ月にかけては1，2群の間には形態学的にも HID 染色性の上でも差が見られなくなり（Fig. 23)，メサンジウムや内皮下の DP もほとんど認められなかった。また上皮下 DP や GBM の不規則な肥厚に加え，メサンジウムの膨化や管外性変化も目立ってきた。しか

しこの時点でも形態学的に保たれている GBM では HID 染色性は陽性であったが，構造破壊が強くなるに伴って染色性は失われた。

IV 考　　察

糸球体毛細血管壁には陰性荷電物質が存在し，それが糸球体の構造と機能の保持に関与しているらしいことは多くの研究者により指摘されている[1)15)-18)]。以前はその主たる成分として知られているのは上皮・内皮細胞表面の sialoglycoprotein のみであったが[19)-22)]，近年になって，heparitinase を *in vivo* に灌流したラットで anionic sites が消失し，フェリチンなどの高分子物質の透過性が亢進することが示されてから，HS-PGの存在とその糸球体濾過機能にはたす役割の重要性が強調されてきている[1)-5)23)24)]。

糸球体の polyanions を観察するためにこれまで用いられてきた cationic probes は HS-PG の検索には必ずしも適切とは言えなかった。たとえば，ルテニウムレッドは酸性基の中でもカルボキシル基に結合しやすいと考えられており[25)]，また CI 染色も硫酸基よりむしろカルボキシル基の存在を示すのに優れている[26)]。HS-PGを特異的に染め出す試みとして EHS tumor[27)]や牛大動脈[28)]より抽出した HS-PG に対する抗体を作製し，これを糸球体と反応させる方法も用いられているが，この抗体は HS-PG の core protein に対するものであり，また糸球体の HS-PG と EHS tumor の HS-PG は免疫学的に cross reactivity が見られるものの，その分子量などは異なることが知られており[1)27)-29)]，必ずしも糸球体の HS-PG に特異的とはいえないという指摘もある[30)]。そこで今回，硫酸基を有するムコ多糖に高い特異性を示すことが知られている HID 法を用いて糸球体の HS-PG の検索を行い，また従来の方法と比較することも試みた。

HID 染色は N, N-dimethyl-meta-phenylenediamine dihydrochloride と N, N-dimethyl-para-phenylenediamine hydrochloride の mixed solution に $FeCl_3$ を加えることにより diamine residues の oxidation, polymerization がおこり，硫酸基に高い特異性が得られる優れた染色法といえる[8)15)]。この方法により GCW の polyanions のうち硫酸基を有する物質は主としてLREのみに存在することが示され，従来の報告[1)-4)]や，今回 CI, PEI 法で得られた結果に比してきわだった特異性を示した。CI, PEI 法で示された上皮・内皮細胞表面の polyanion は neuraminidase で消化され，それがシアル酸を含んでいるという従来の報告[4)22)31)]とよく一致しているが，LRIに関してはそれがLREの HS-PG とは異なる物質らしいということ以外には明瞭な結果が得られず，わずかに hyaluronidase 感受性を示したことからヒアルロン酸を含んでいる可能性が示唆されるのみであったが，類似の報告はこれまでにいくつか見られている[2)31)32)]。これまでの研究では明らかな証拠が示されないまま，LRE と LRI の anionic components は同一であると考えられてきたが，中には両者の量的，質的差異を示唆する所見を呈示した報告もみられる。第1に，LRI の anionic sites は LRE のそれに比して cationic probes による染色性は弱く，かつ分布が不規則である[3)]。第2に，GBM の発生学的な面

Fig. 1 Electron micrograph of a kidney from the normal rat incubated in 0.1 M acetate buffer, pH 7.0 and stained with the HID method. Sulfated mucosaccharide was demonstrated along the lamina rara externa (LRE) of the GBM. No reaction product was found along the lamina rara interna (LRI). (Unpoststained, ×28,750)

Fig. 2 Electron micrograph of the same kidney as that of Fig. 1, to which poststaining with lead citrate was added. Poststaining provided a good visualization of both HID-stained particles and morphology of the GBM. (×28,900)

Fig. 3 Electron micrograph of a kidney incubated in the heparitinase solution, stained with the HID method and poststained with lead citrate. HID-stained particles were completely removed. (×33,300)

Fig. 4 Electron micrograph of a control kidney incubated in phosphate buffer and then stained with the CI method. Almost all the anionic sites of the glomerular capillary wall were demonstrated. (Unpoststained, ×31,700)

Fig. 5 Electron micrograph of a kidney treated with neuraminidase and stained with the CI method. The polyanions on the epithelial and endothelial cell surfaces were removed. (Unpoststained, ×33,300)

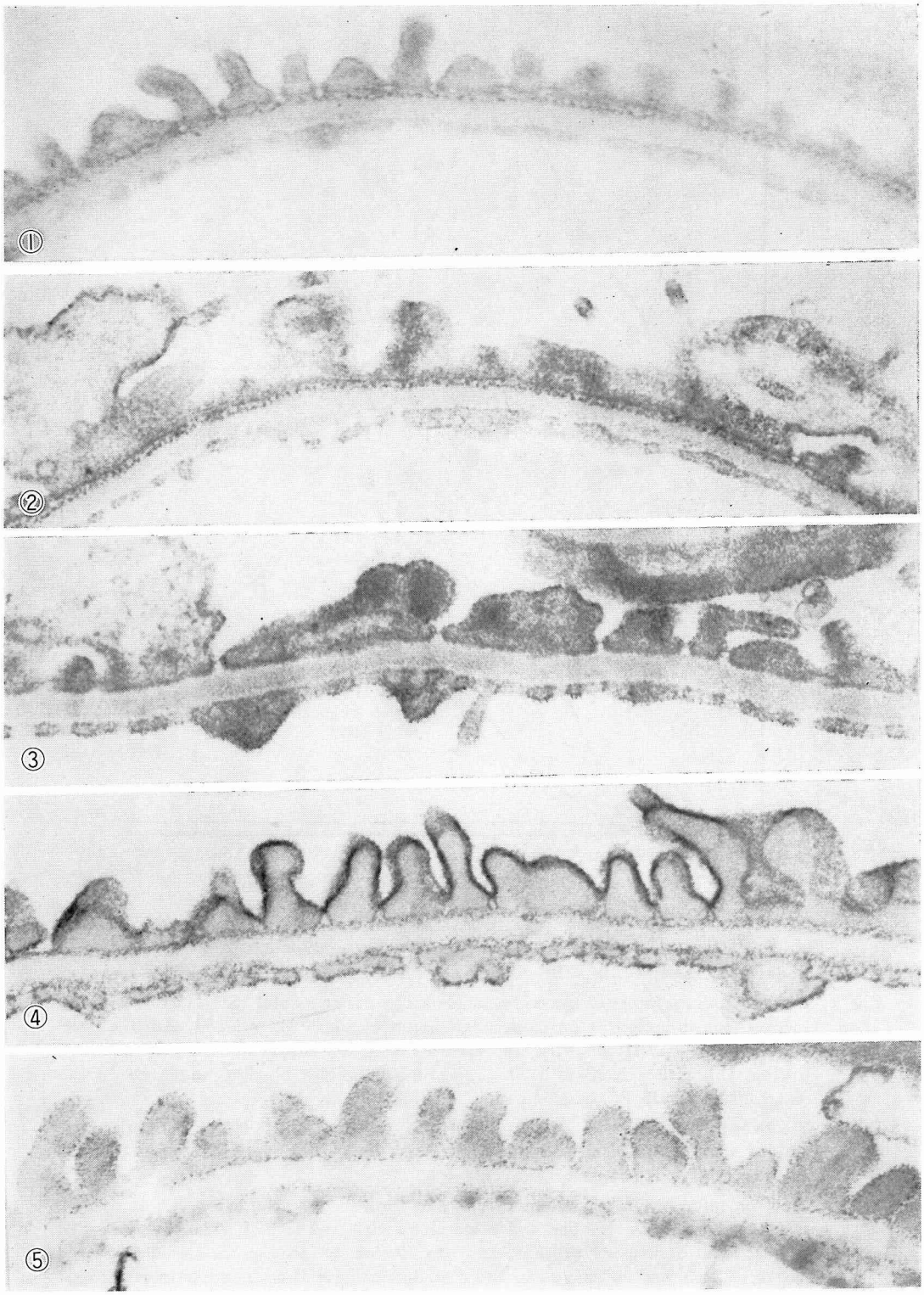
①
②
③
④
⑤

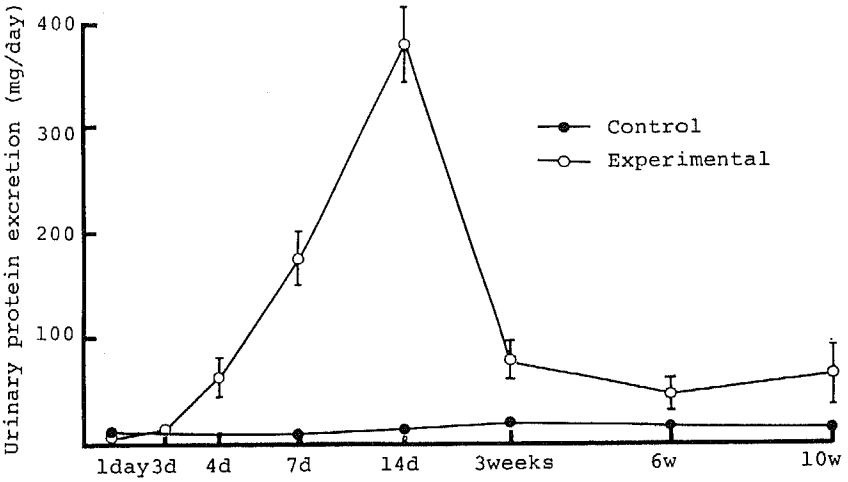

Fig. 6A Time after administration of puromycin aminonucleoside (PA)

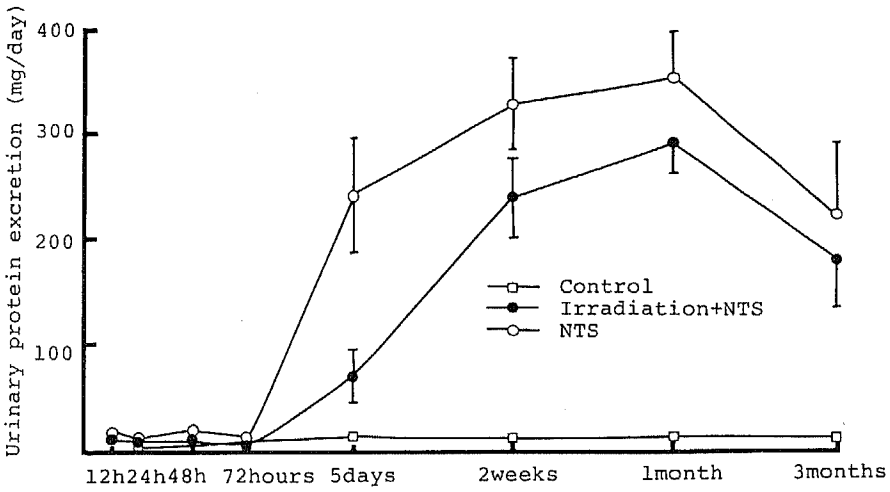

Fig. 6B Time after administration of nephrotoxic serum (NTS)

Fig. 6 Twenty-four-hour urinary protein excretion mesured by the Kingsbury-Clark method after the administration of puromycin aminonucleoside (Fig. 6A) and nephrotoxic serum (Fig. 6B). Values are mean ± standard error of the mean.

Fig. 7 Electron micrograph of a glomerulus from the experimental rat, 4 days following intravenous injection of puromycin aminonucleoside (PA), stained with the HID method, and poststained with lead citrate. Note the fusion of foot processes and protein absorption droplets in the epithelial cells. No change was seen in the distribution of HS-PG on the LRE. (×19,100)

Fig. 8 Electron micrograph of a glomerulus from the rat, 7 days after PA injection, stained with the HID method and poststained with lead citrate. The same findings as those of Fig. 7 are seen. (×17,500)

Fig. 9 Electron micrograph of a glomerulus from the rat, 6 weeks after PA injection, stained with the HID method and poststained with lead citrate. The rat recovered normal level of urinary protein, and the fusion of foot processes disappeared partly. There was no change in the distribution of HID-stained particles throughout the experiments. (×24,800)

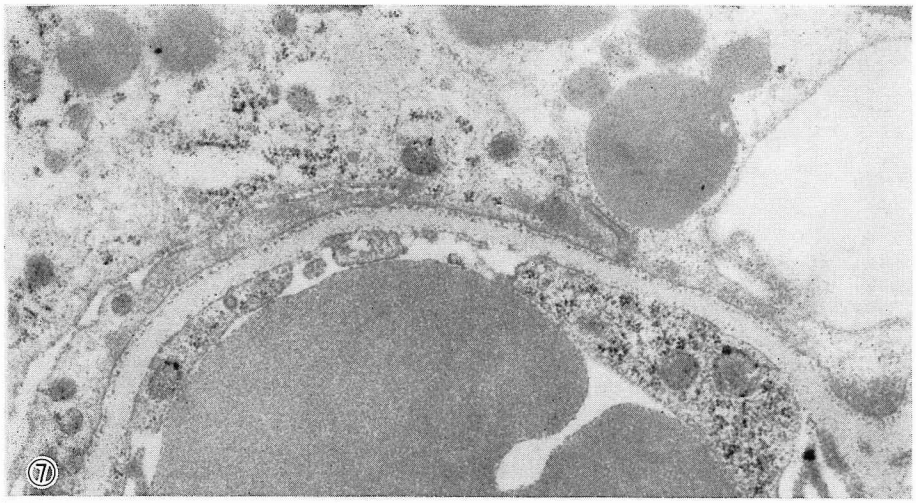
⑦

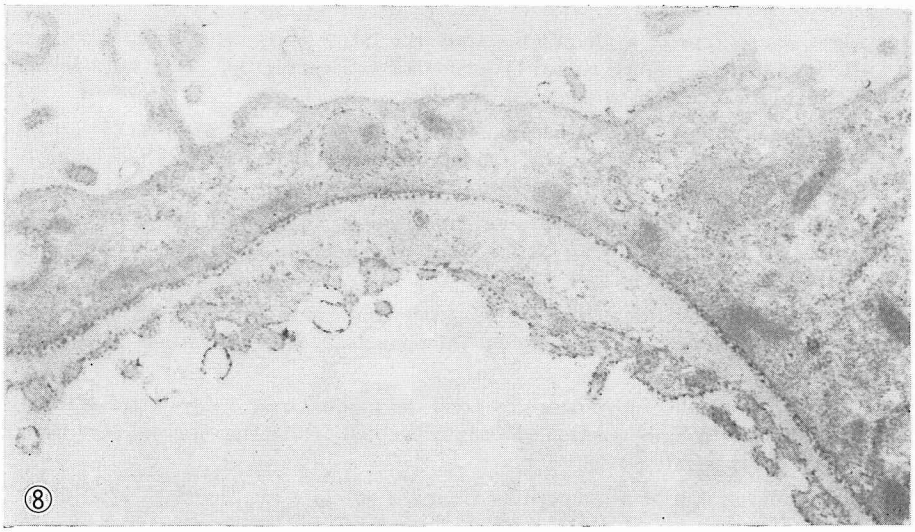
⑧

⑨

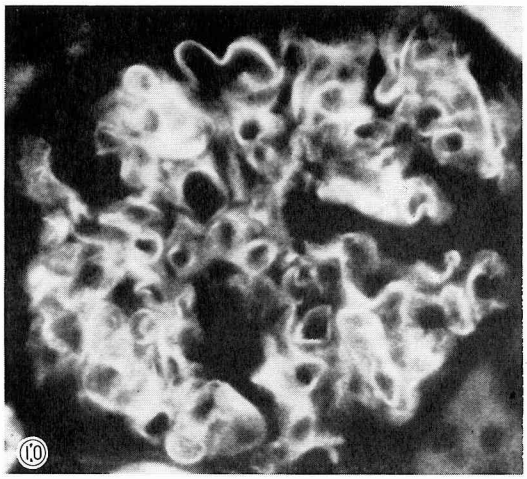

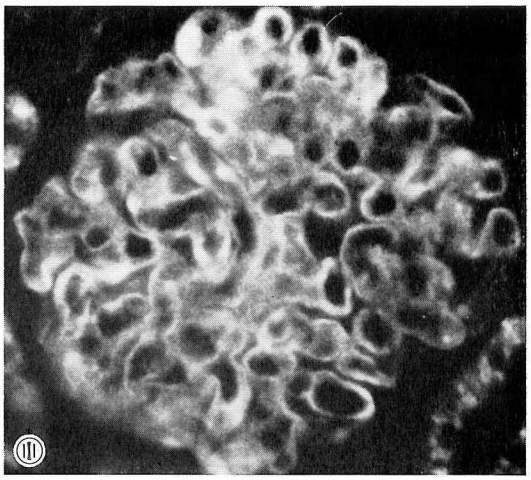

Fig. 10 Light micrograph of a glomerulus from the rat, 3 hours after nephrotoxic serum (NTS) injection, stained with FITC-labelled anti-rabbit IgG. Note the continuous fluorescence along the glomerular capillary walls. (×220)

Fig. 11 Light micrograph of a glomerulus from the rat, 5 days after NTS injection, stained with FITC-labelled anti-rat IgG. Continuous fluorescence is visible. (×200)

Fig. 12 Light micrograph of a glomerulus from the rat in group 2, 3 hours after NTS injection, stained by PAS reaction. Polymorphonuclear leukocytes were noted. (×510)

Fig. 13 Light micrograph of a glomerulus from the group 2 rat, 5 days after NTS injection, stained by PAS reaction. Mononuclear cell infiltration was observed. (×520)

Fig. 14 Light micrograph of a glomerulus from the group 1 rat, 5 days after NTS injection, stained by PAS reaction. Mononuclear cell infiltration was milder than that of the group 2 rat. (×490)

Fig. 15 Light micrograph of a glomerulus from the group 1 rat, 1 month after NTS injection, stained by the PAM method. Extracapillary proliferation and atrophy of the glomerular capillary loops were noted. (×360)

Fig. 16 Light micrograph of glomeruli from the group 2 rat, 3 months after NTS injection, stained by PAS reaction. Exudative and adhesive lesions were marked and there was no difference in the lesions between the group 1 and group 2 rat. (×210)

Fig. 17 Light micrograph of a glomerulus from the group 1 rat, 3 months after NTS injection, stained by PAS reaction. Crescent formation was noted. (×460)

からの研究でLREは上皮側の基底膜由来であるが，LRI は原始間葉組織由来で，発生の早期にはそのanionic nature は乏しく，成熟とともに酸性多糖類に富む構造を有するようになるという[33]。

硫酸化多糖類は糸球体以外，たとえば肺胞[34]，膵管[35]などの基底膜の lamina lucida でもその存在が指摘されており，これらの膜はいずれも蛋白質，水，電解質などの物質輸送に関与している構造といえる。また糸球体の場合 LRI の polyanion はヒアルロン酸を含むことが示唆されたが，ヒアルロン酸は shock absorber や潤滑剤としての役割や病原物質の侵入を防ぐ役割を有することから[36]，その解剖学的位置づけも考慮にいれると LRI の polyanion はこれらの機能も含めて LRE の HS-PG とは異なる働きを有する

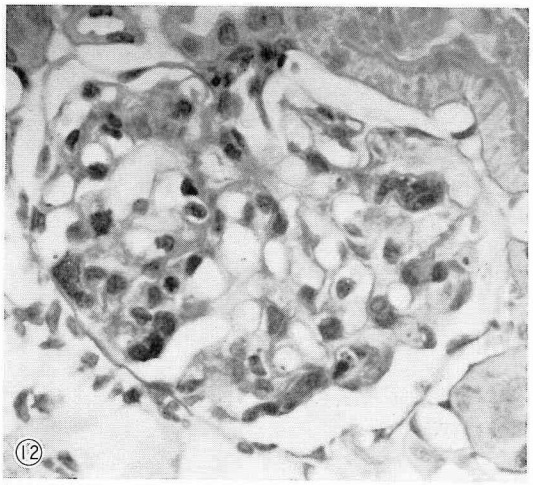
⑫

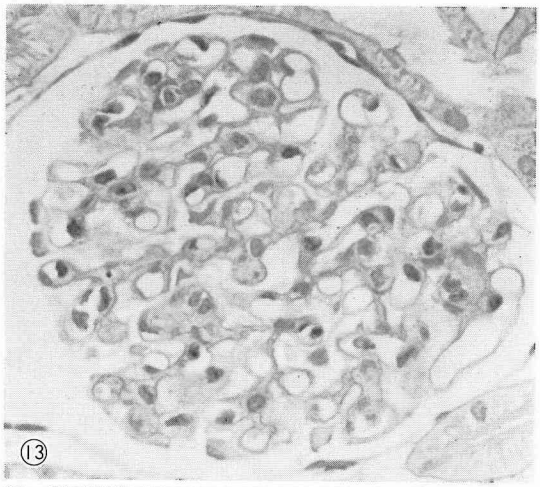
⑬

⑭

⑮

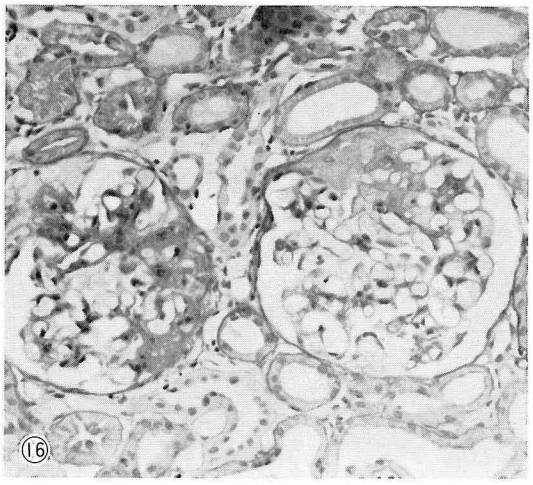
⑯

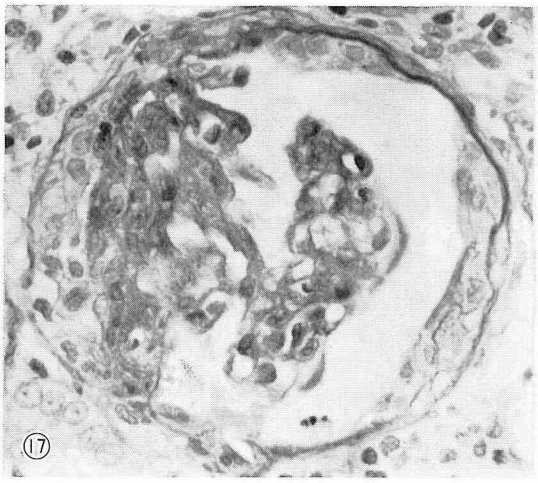
⑰

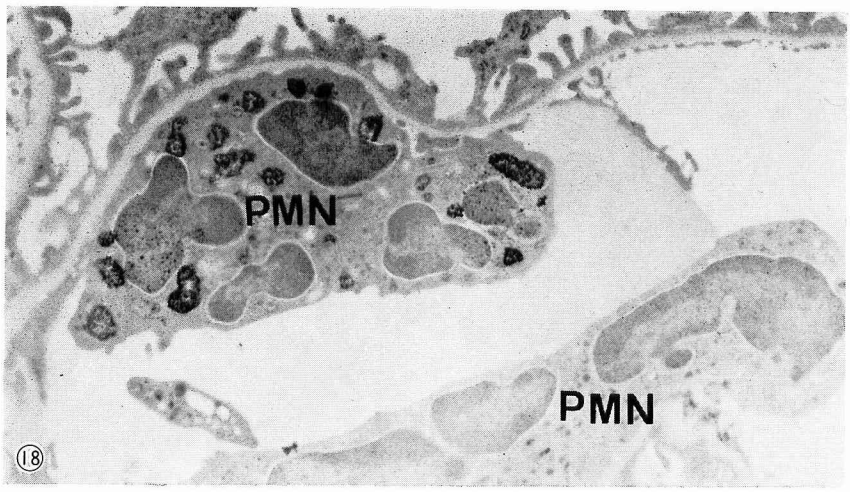
PMN
PMN
⑱

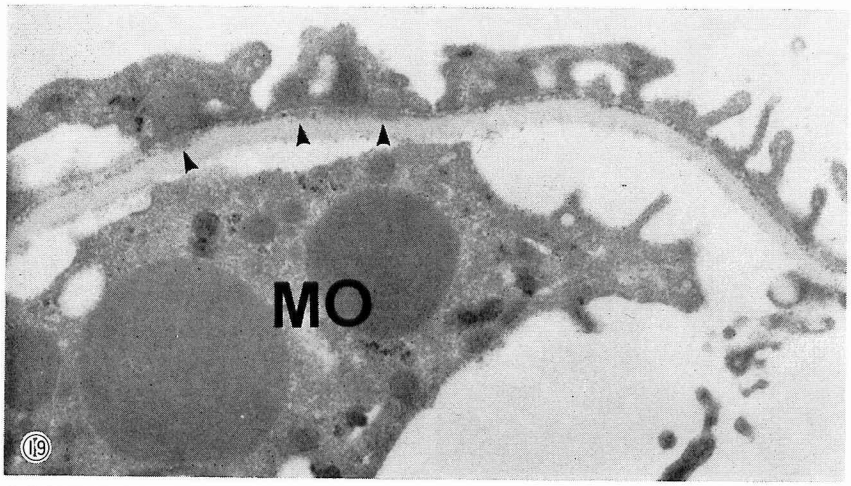
MO
⑲

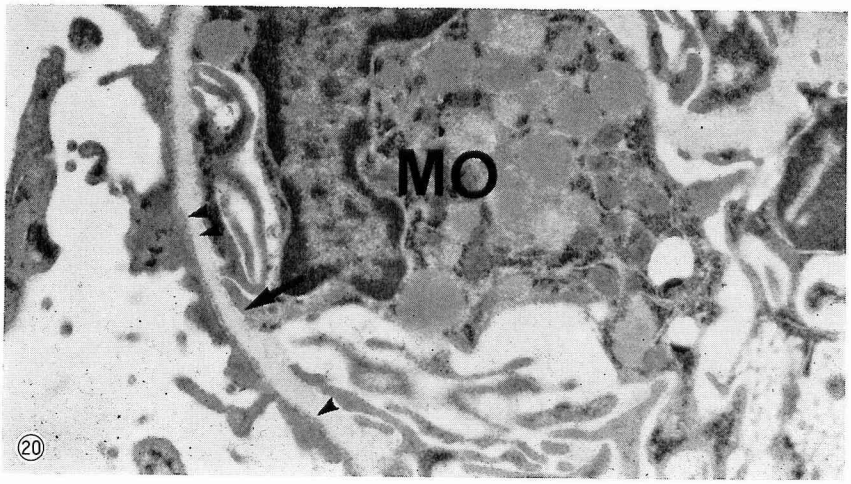
MO
⑳

Fig. 18 Electron micrograph of a glomerulus from the group 2 rat, 3 hours after NTS injection, stained with the HID method and poststained with lead citrate. Note polymorphonuclear leukocytes (PMN) adhering to the denuded GBM. Staining pattern with the HID method was not affected by this lesion. (×7,600)

Fig. 19 Electron micrograph of a glomerulus from the group 2 rat, 5 days after NTS injection, stained with the HID method and poststained with lead citrate. The endothelial detachment and mononuclear cell (MO) infiltration did not affect the HS-PG distribution, but the subepithelial deposits (arrowheads) induced the loss of HS-PG on the LRE. (×16,600)

Fig. 20 Electron micrograph of a glomerulus from the group 2 rat, 5 days after NTS injection, stained with the HID method and poststained with lead citrate. The cytoplasmic processes of MO are in contact with the GBM. The loss of HS-PG was not associated with MO adherence (arrow) but with the subepithelial deposits (arrowheads). (×11,500)

Figs. 21, 22 Electron micrographs of a glomerulus from the group 1 rat, 5 days after NTS injection, stained with the HID method and poststained with lead citrate. Note the subendothelial and mesangial deposits, which did not affect the distribution of HS-PG. (×8,750, ×8,500)

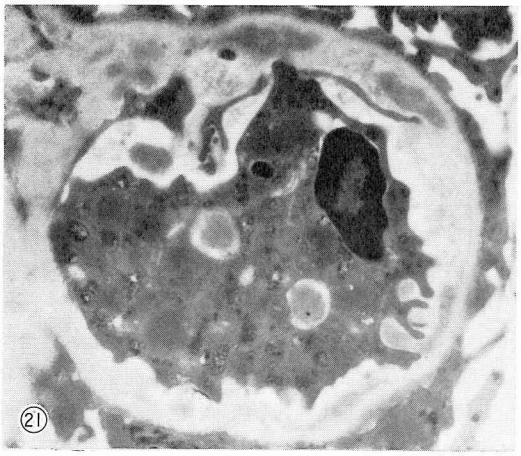

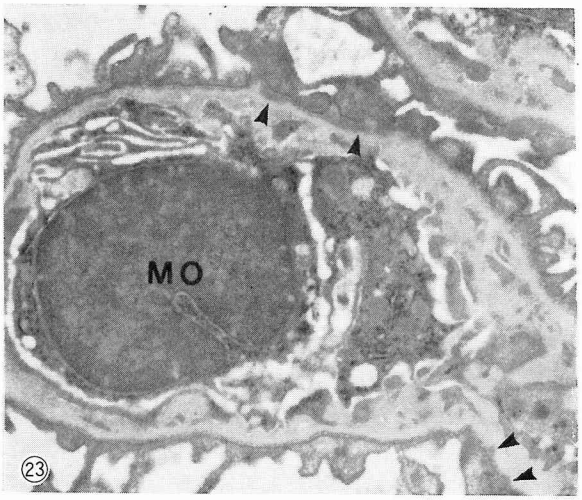

Fig. 23
Electron micrograph of a glomerulus from the group 1 rat, 2 weeks after NTS injection, stained with the HID method and poststained with lead citrate. There was no ultrastructural difference between the group 1 and group 2 rats. MO infiltration and the loss of HS-PG associated with the subepithelial deposits (arrowheads) were noted. (×9,300)

可能性がある。

蛋白尿をきたす疾患における HS-PG の変化に関しては，人体例や実験動物において多くの報告が見られている[1)23)24)37)-40)]。ANはヒトの minimal change disease と非常に類似した病像を示すことから，蛋白尿の機序を調べる良いモデルとしてしばしば利用される。荷電や分子量の異なる ferritin や dextran を用いての tracer study では，このモデルで anionic なものの透過性が亢進することから，蛋白尿は charge barrier の消失によってひきおこされる可能性が示唆されている[11)41)]。消失していると考えられている polyanion については，上皮細胞表面の sialoglycoprotein であるという報告[42)]とGBM の HS-PG であるという報告[24)]があるが，いずれの成分も減少していないという指摘[43)]や，HS-PG についてはむしろその生合成が増加しているというまったく相反する結果[1)30)]も生化学的，形態学的両面での研究で示されている。今回行われたANでは蛋白尿が極期に達した 7～14日 の時点でも HID 法によって示されたGBM の HS-PG には対照と比して差は明らかでなかった。この結果からは AN で見られる蛋白尿の原因として少なくとも HS-PG の消失による charge barrier の破綻が関与している可能性は否定される。

ANが非免疫学的機序でおこり，足突起の消失以外の形態学的変化をほとんど示さないのに対し，馬杉腎炎は免疫学的機序による変質性，増生性の多彩な組織障害と蛋白尿を示すことから，やはり蛋白尿のメカニズムを調べる目的で頻用される実験モデルの1つである。この腎炎は heterologous IgG によりひきおこされる heterologous phase と heterologous IgG に対して産生された autologous IgG による autologous phase の2相性の経過を示し，前者ではPMN，後者ではMOを主体とする炎症細胞浸潤が特徴的であることから，しばしばこれらの細胞浸潤と蛋白尿および polyanions の消失との間の相関が議論の対象となる[44)]。炎症細胞浸潤が蛋白尿の出現に関与しているという報告は，蛋白尿や糸球体 polyanions の消失が炎症細胞浸潤に伴って見られることや，放射線照射，抗リンパ球抗体の投与や nitrogen mustard 投与などによって白血球を抑制するとこれらの変化も抑えられることによって裏づけられている[45)46)]。

今回，馬杉腎炎で heterologous phase と autologous phase を同時におこし，強い組織障害を誘導する目的で前免疫を行ったが，おそらくラット側の抗体産生が十分でなかったことと NTS の toxity も弱かったため，通常の馬杉腎炎と似た経過をとり，また上皮下，内皮下およびメサンジウムに大小の免疫複合体と考えられる高電子密度の沈着物の局在が見られた。しかしこの予期しなかった病像形成は幸いにもいくつかの興味深い知見を提供した。第1に，NTS 静注後3時間の時点で多数の PMN浸潤や内皮細胞の剝離がひきおこされたにもかかわらず GBM の HS-PG の消失や蛋白尿は認められなかったことから，PMN が直接 HS-PG を障害するという従来の仮説に疑問を投げかけた。第2に，5日目に多数のMO が出現し，蛋白尿も著増したが，やはり MO が直接 HS-PG を障害している所見は認められなかった。第3に，X線照射を受けた1群のラットと受けていない2群のラットの間には，5日目で蛋白尿の程度とMO の出現数に有意差が見られた。このとき，両群間には電顕的に観察されたDP の大きさと部位に差があり，1群では内皮下およびメサンジウムに大きなDP が目立ったのに対し，2群では主として上皮下に小さなDP が形成された。内皮下，メサンジウムの DP はLRE の HS-PG に何ら影響しなかったが，上皮下の DP は HS-PG の減少ないし消失をひきおこした。これらの病態の説明として次のようなことが考えられる。(1) MOの出現数と蛋白尿の間には相関が見られることからMO は何らかの形で蛋白尿出現に関与していると考え得るが，それは LRE の HS-PG を破壊することによるのではない。(2) 1群で内皮下やメサンジウムに大きな沈着物が目立ったのは，X線照射が全身の細網内皮系の機能低下や産生される抗体の性状の変化等をひきおこした結果，大きな免疫複合体が流血中を循環したためかもしれない。(3) 2群で見られた高度の蛋白尿の出現には LRE の HS-PG が上皮下に形成された DP により障害されたことも関与している可能性も否定できない。事実，上皮下に多数の DP が形成される血清病腎炎やループス腎炎でも他の cationic probes を用いた実験で同様の結果が示されている[39)47)]。しかし今回の実験ではそれが蛋白尿出現にどの程度関与しているかは明らかでない。

糸球体の濾過機構は非常に複雑で，蛋白尿の原因を単一のものに帰することはできないと思われる。そのメカニズムの解明には生化学，生理学および形態学の各方面からの詳細な研究を必要とする。今回ここに示した結果からもさらにいくつかの課題が提供された。1つには AN における HS-PG 以外の成分の変化に

ついても レクチン染色など適切な指標を用いて明らかにする必要がある。また MO がどのような機序で GBM の透過性の変化に関与しているのかもまだわかっていない。上皮下の DP と HS-PG 消失の関係については，より多数の DP が形成され，かつその治癒過程をも追跡しうる血清病腎炎，Heymann 腎炎などの実験モデルや，ヒトでのループス腎炎，膜性腎症の症例などで観察することによりもっと多くの情報を得ることができるのではないかと期待される。

V 結　語

糸球体基底膜の透過性の調節機構の1つとして重要と考えられている charge barrier の主たる構成成分である HS-PG の正常および腎炎ラット腎臓における局在を電顕組織化学的に HID 染色を用いて観察し，以下の結果を得た。

1　正常ラット GBM において HS-PG は主として LRE のみに存在する。

2　AN ラットでは，蛋白尿の有無にかかわらず HS-PG の分布は対照と差が見られず，このモデルの蛋白尿の原因として HS-PG の消失を考えることはできない。

3　馬杉腎炎では，炎症細胞浸潤が HS-PG の消失をひきおこしていることを示す所見は得られなかった。

4　上皮下に形成された高電子密度沈着物は HS-PG を障害し，蛋白尿の出現に関与している可能性が示唆された。

本論文の要旨は，第27回日本腎臓学会総会（1984年11月，東京）において発表した。

稿を終わるにあたり懇篤なる御指導・御校閲を賜りました恩師重松秀一教授に深甚なる謝意を表します。同時に組織化学的染色に関して御教示御指導下さいました勝山努助教授（信州大学医学部附属病院中央検査部）に深く感謝致します。さらに標本作製その他に御協力いただきましたキッセイ薬品株式会社中央研究所柴田信男先生，当教室浜田真貴子氏，青島典子氏ならびに総合研究室の皆様に心から感謝の意を表します。

文　献

1) Kanwar, Y.S. : Biophysiology of glomerular filtration and proteinuria. Lab Invest, 51 : 7–21, 1984
2) Kanwar, Y.S. and Farquhar, M.G. : Isolation of glycosaminoglycans (heparan sulfate) from glomerular basement membranes. Proc Natl Acad Sci USA, 76 : 4493–4497, 1979
3) Kanwar, Y.S. and Farquhar, M.G. : Anionic sites in the basement membrane. In vivo and in vitro localization to the lamina rarae by cationic probes. J Cell Biol, 81 : 137–153, 1979
4) Caulfield, J.P. and Farquhar, M.G. : Distribution of anionic sites in glomerular basement membranes : Their possible role in filtration and attachment. Proc Natl Acad Sci USA, 73 : 1646–1650, 1976
5) Farquhar, M.G., Lemkin, M.C., Rosenzweig, L.J. and Kanwar, Y.S. : Nature, composition, and function of fixed negatively charged sites in the glomerulus. Proc 8th Int Congr Nephrol, 116–122, 1981
6) 森　富：複合糖質．小川和朗，武内忠男，森　富（編），新組織化学，pp. 565–576，朝倉書店，東京，1975
7) Linker, A. and Hovingh, P. : Heparinase and heparitinase from Flavobacteria. Methods Enzymol, 28 : 902–911, 1972
8) Spicer, S.S. : Diamine methods for differentiating mucosubstances histochemically. J Histochem Cytochem, 13 : 211–234, 1965
9) Wetzel, M.G., Wetzel, B.K., and Spicer, S.S. : Ultrastructural localization of acid mucosubstances in the mouse colon with iron-containing stains. J Cell Biol, 30 : 299–315, 1966
10) Schurer, J.W., Kalicharan, D., Hoedemaeker, P.H.J. and Molenaar, I. : The use of polyethyleneimine for demonstration of anionic sites in basement membranes and collagen fibrils. J Histochem Cytochem, 26 : 688–689, 1978
11) Olson, J.L., Rennke, H.G. and Venkatachalam, M.A. : Alterations in the charge and size selectivity barrier of the glomerular filter in aminonucleoside nephrosis in rats. Lab Invest,

44 : 271–279, 1981
12) Kingsbury, F.B., Clark, C.P., Williams, G. and Post, A.L. : The rapid determination of albumin in urine. J Lab Clin Med, 11 : 981–989, 1926
13) Schreiner, G.F., Cotran, R.S., Pardo, V. and Unanue, E.R. : A mononuclear cell component in experimental immunological glomerulonephritis. J Exp Med, 147 : 369–384, 1978
14) Unanue, E.R. and Dixon, F.J. : Experimental glomerulonephritis. IV. The autologous phase of nephrotoxic serum nephritis. J Exp Med, 121 : 715–725, 1965
15) 勝山 努：複合糖質の組織化学．日本組織細胞化学会（編）．組織細胞化学の基礎技術と応用，pp. 219–239, 東京メディカルセンター，東京，1978
16) Seiler, M.W., Rennke, H.G., Venkatachalam, M.A. and Cotran, R.S. : Pathogenesis of polycation-induced alterations ("fusion") of glomerular epithelium. Lab Invest, 36 : 48–61, 1977
17) Kanwar, Y.S. and Farquhar, M.G. : Detachment of endothelium and epithelium from the glomerular basement membrane produced by kidney perfusion with neuraminidase. Lab Invest, 42 : 375–384, 1980
18) Kelley, V.E. and Cavallo, T. : Glomerular permeability. Transfer of native ferritin in glomeruli with decreased anionic sites. Lab Invest, 39 : 547–553, 1978
19) Brenner, B.M., Hostetter, T.H. and Humes, H.D. : Molecular basis of proteinuria of glomerular origin. N Eng J Med, 298 : 826–833, 1978
20) Misra, R.P. and Berman, L.B. : The molecular basis of proteinuria. JAMA, 242 : 757–759, 1979
21) Blau, E.B. and Haas, J.E. : Glomerular sialic acid and proteinuria in human renal disease. Lab Invest, 28 : 477–481, 1973
22) Mohos, S.C. and Skoza, L. : Glomerular sialoprotein. Science, 164 : 1519–1521, 1969
23) Kanwar, Y.S., Linker, A. and Farquhar, M.G. : Increased permeability of the glomerular basement membrane to ferritin after removal of glycosaminoglycans (heparan sulfate) by enzyme digestion. J Cell Biol, 86 : 688–693, 1980
24) Mynderse, L.A., Hassell, J.R., Kleinman, H.K., Martin, G.R. and Martinez-Hernandez, A. : Loss of heparan sulfate proteoglycan from glomerular basement membrane of nephrotic rats. Lab Invest, 48 : 292–302, 1983
25) Yamada, K. : Dual staining of some sulfated mucopolysaccharides with alcian blue (pH 1.0) and ruthenium red (pH 2.5). Histochemie, 23 : 13–20, 1970
26) Mowry, R.W. : The special value of methods that color both acidic and vicinal hydroxyl groups in the histochemical study of mucins. With revised directions for the colloidal iron stain, the use of alcian blue G8X and their combination with the periodic acid-Schiff reaction. Ann NY Acad Sci, 106 : 402–423, 1963
27) Hassell, J.R., Robey, P.G., Barrach, H.J., Wilczek, J., Rennard, S.I. and Martin, G.R. : Isolation of a heparan sulfate-containing proteoglycan from basement membrane. Proc Natl Acad Sci USA, 77 : 4494–4498, 1980
28) Klein, D.J., Oegema, T.R., Eisenstein, R., Furcht, L., Michael, A.F. and Brown, D.M. : Renal localization of heparan sulfate proteoglycan by immunohistochemistry. Am J Pathol, 111 : 323–330, 1983
29) Kanwar, Y.S., Veis, A., Kimura, J.H. and Jakubowski, M.L. : Characterization of heparan sulfate-proteoglycan of glomerular basement membranes. Proc Natl Acad Sci USA, 81 : 762–766, 1984
30) Klein, D.J., Dehnel, P.J., Oegema, T.R. and Brown, D.M. : Alterations in proteoglycan metabolism in the nephrotic syndrome induced by the aminonucleoside of puromycin. Lab Invest, 50 : 543–551, 1984
31) Jones, D.B. : Mucosubstances of the glomerulus. Lad Invest, 21 : 119–125, 1969
32) Lemkin, M.C. and Farquhar, M.G. : Sulfated and nonsulfated glycosaminoglycans and gly-

copeptides are synthesized by kidney in vivo and incorporated into glomerular basement membranes. Proc Natl Acad Sci USA, 78 : 1726–1730, 1981

33) 山中宣昭，杉崎祐一：糸球体の発生と基底膜．木原　達，清水不二雄，荒川正昭，堺　薫（編），腎糸球体基底膜・基礎と臨床の接点，pp. 33–59，西村書店，新潟，1982

34) Katsuyama, T. and Spicer, S.S. : A cation-retaining layer in the alveolar-capillary membrane. Lab Invest, 36 : 428–435, 1977

35) Katsuyama, T. and Spicer, S.S. : Ionic components of secretory cell surfaces in relation to secretory function. Histochem J, 9 : 467–493, 1977

36) Meyer, K. : The biological significance of hyaluronic acid and hyaluronidase. Physiol Rev, 27 : 335–359, 1947

37) Rohrbach, D.H., Wagner, C.W., Star, V.L., Martin, G.R. and Brown, K.S. : Reduced synthesis of basement membrane heparan sulfate proteoglycan in streptozotocin-induced diabetic mice. J Biol Chem, 258 : 11672–11677, 1983

38) Parthasarathy, M. and Spiro, R.G. : Effect of diabetes on the glycosaminoglycan component of the human glomerular basement membrane. Diabetes, 31 : 738–741, 1982

39) Vernier, R.L., Klein, D.J., Sisson, S.P., Mahan, J.D., Oegema, T.R. and Brown, D.M. : Heparan sulfate-rich anionic sites in the human glomerular basement membrane. Decreased concentration in congenital nephrotic syndrome. N Eng J Med, 309 : 1001–1009, 1983

40) Suzuki, Y., Maesawa, A., Matsui, K., Oite, T., Koda, Y. and Arakawa, M. : Alteration of glomerular anionic sites by the development of subepithelial deposits in experimental glomerulonephritis in the rat. Virchows Arch [Cell Pathol], 44 : 209–222, 1983

41) Bohrer, M.P., Baylis, C., Robertson, C.R. and Brenner, B.M. : Mechanisms of the puromycin-induced defects in the transglomerular passage of water and macromolecules. J Clin Invest, 60 : 152–161, 1977

42) Michael, A.F., Blau, E. and Vernier, R.L. : Glomerular polyanion. Alteration in aminonucleoside nephrosis. Lab Invest, 23 : 649–657, 1970

43) Alcorn, D. and Ryan, G.B. : Distribution of anionic groups in the glomerular capillary wall in rat nephrotoxic nephritis and aminonucleoside nephrosis. Pathology, 13 : 37–50, 1981

44) Schreiner, G.F., Cotran, R.S., Pardo, V. and Unanue, E.R. : A mononuclear cell component in experimental immunological glomerulonephritis. J Exp Med, 147 : 369–384, 1978

45) Kreisberg, J.I., Wayne, D.B. and Karnovsky, M.J. : Rapid and focal loss of negative charge associated with mononuclear cell infiltration early in nephrotoxic serum nephritis. Kidney Int, 16 : 290–300, 1979

46) 木原　達，山本　格，矢尾板永信，川崎克俊：糸球体障害と陰性荷電．第1報：馬杉腎炎について．日本病理学会会誌，73（補冊）：171，1984

47) Cavallo, T., Graves, K. and Granholm, N.A. : Murine lupus nephritis. Effects of glucocorticoid on glomerular permeability. Lab Invest, 50 : 378–384, 1984

（59. 9. 12　受稿）