信州医誌，33(1)：75～78，1985

腎血管筋脂肪腫の1例
——特にCT所見について——

吉村　明　竹崎　徹　市川碩夫
山梨県立中央病院泌尿器科

Renal Angiomyolipoma : Report of a Case with Special Reference to Computed Tomographic Findings

Akira YOSHIMURA, Tohru TAKEZAKI and Sekio ICHIKAWA
Department of Urology, Yamanashi Prefectural Central Hospital

A rare case of renal angiomyolipoma is reported with special reference to computed tomographic findings.

A 52-year-old male farmer was admitted because of a right renal mass that was found incidentally. He had had no urological symptoms. Computed tomography disclosed a right renal mass with low density area. Selective renal angiography revealed tortuous arteries and partly rich tumor vessels. On a diagnosis of right renal malignant tumor, nephrectomy was performed. The pathological diagnosis was renal angiomyolipoma. He had no stigmata of tuberous sclerosis.

Retrospective evaluation of the preoperative CT films showed that it was possible to make a diagnosis of angiomyolipoma, and nephrectomy should have been avoided. Angiomyolipoma is a rare benign neoplasm and it has been very difficult to make the diagnosis preoperatively even by angiography. Recent advances in CT now permit us to differentiate the disease from renal malignancy, and nephrectomy will be no longer employed. *Shinshu Med. J., 33 : 75—78, 1985*

(Received for publication September 10, 1984)

Key words : renal angiomyolipoma, tuberous sclerosis
腎血管筋脂肪腫，結節性硬化症

緒　言

腎血管筋脂肪腫は良性の腎腫瘍であるが，従来は術前診断が困難であったため，そのほとんどの症例で腎が摘除されていた。しかし，最近ではCT scan・超音波断層法によって術前に診断された報告が増えてきた。著者らの経験した症例は腎摘除に至ったが，CT scan の所見と病理組織学的所見を比較検討したのでこれを報告し，本疾患の臨床診断と治療方針について，文献的考察を加えて検討した。

症　例

患者：52歳，男性。農業。

主訴：腎腫瘍を指摘された。

家族歴：特記すべきことなし。

既応歴：昭和43年頃，肝炎。昭和49年，十二指腸潰瘍で胃切除術。昭和56年，慢性膵炎。

現病歴：昭和58年4月，全身倦怠感があり他院で精査中，点滴静注腎盂造影（以下 DIP と略す）にて右腎陰影の突出を指摘された。肝炎に対する治療を受け

軽快したが，CT scan・血管造影で右腎細胞癌も疑われて当科紹介，昭和58年5月20日入院となった。

入院時現症：全身の皮膚に異常を認めず，他にも特に異常はなかった。

検査成績：赤沈1時間値20，2時間値40。他，血液一般検査で特に異常はなかった。

X線検査所見：胸部単純像異常なし。DIP では右腎陰影が外側中央部で突出しているが，腎盂腎杯系は正常（図1）。左腎は正常。CT scan では単純像で右腎外側に，一部にやや low density の部分のある突出があり，突出部内側にきわめて low density の部位があった（図2）。Enhance 像では，突出部の一部には強く造影されるところがあるが，突出部の内側はあまり造影されなかった（図3）。選択的右腎動脈造影では，屈曲蛇行する動脈と一部に豊富な腫瘍血管が認められた（図4）。

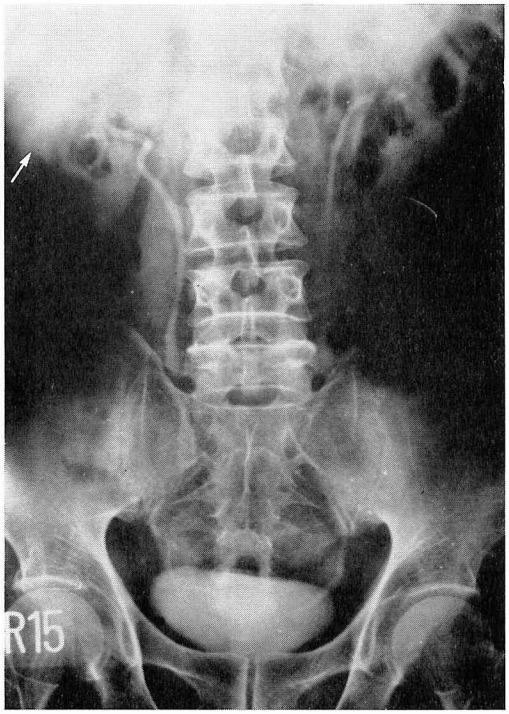

図1　DIP：右腎陰影の突出

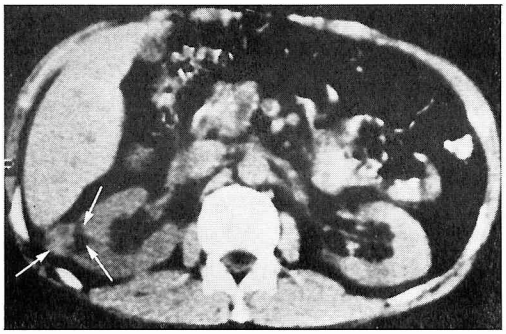

図2　CT scan 単純像：右腎外側に一部にやや low density の部分のある突出，その内側にきわめて low density の部分を認める。

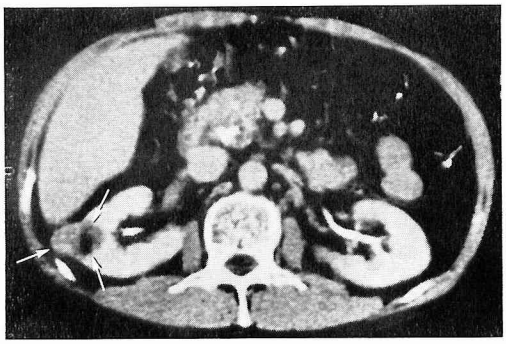

図3　CT scan enhance 像：突出部の一部は強く造影されるが，その内側はあまり造影されない。

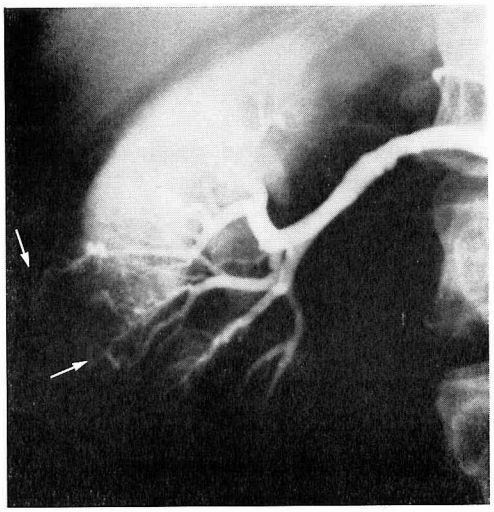

図4　選択的右腎動脈造影：屈曲蛇行する動脈と一部に豊富な腫瘍血管を認める。

以上の所見より，右腎悪性腫瘍疑いで昭和58年5月31日，右腎摘除術を施行した。

手術所見：右腰部斜切開にて後腹膜腔に達し，腎周囲脂肪織を含めて右腎を摘除した。周囲リンパ節の腫大はなかった。摘出標本は大きさ 13×7×5（cm），重量240g。腫瘍は腎外側中央部に位置し，表面は暗赤色平滑であった。割面では腫瘍は小指頭大で，突出部はおもに暗赤色，その内側はおもに黄色で，全体として不均一な内部構築であった（図5）。

図5　摘出標本（割面）：周囲と比較的よく境界された小指頭大の腫瘍を示す。

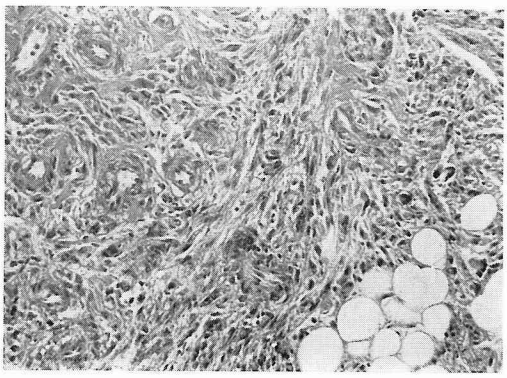

図6　病理組織像：小血管をとりまく平滑筋組織と脂肪組織がみられる。

病理組織学的所見：血管筋脂肪腫と診断された（図6）。腫瘍の突出部すなわち CT scan で一部がやや low density であった部位は，おもに血管組織および筋組織よりなり，CT scan できわめて low density であった部位は，おもに脂肪組織よりなっていた。腫瘍は周囲と比較的よく境界され，悪性像は認められなかった。

術後経過は良好で，昭和58年6月30日に退院した。

考　　案

腎血管筋脂肪腫は，従来術前診断が非常に困難であった。鑑別診断上問題となるのが腎悪性腫瘍，特に腎細胞癌であることは周知の事実である。高士ら[1]の統計によれば，本邦報告194例中152例（78%）で腎摘除術が行われている。本疾患は結節性硬化症と合併することが知られているが，その頻度は本疾患の約40%[2]であり，自験例のように結節性硬化症を合併しない場合は，術前診断が困難であったと考えられる。従来より本疾患の特徴とされてきたものは，①血清ＬＤＨの高値[2]，②腹部単純像での腫瘍内の透亮像[3]，③腎動脈造影での hypervascularity や aneurysm 等の所見[4]である。①③については非特異的であること，②についてはその陽性率が報告者によりかなり差があり，必ずしも必発の所見ではないため，鑑別診断上有用性に欠ける。一方，Bosniak[5]は次の理由で血管造影の必要性を説いている。すなわち，出血し脂肪組織が不明瞭となった場合の診断，分化型肉腫との鑑別，あるいは外科的治療の参考とするためである。

最近，CT scan・超音波断層法の発達により，術前診断が可能であった報告が増えてきている。腎血管筋脂肪腫は，その構成成分比はさまざまであるが，必ず脂肪組織を含んでいる。CT scan で腫瘍内に脂肪組織すなわち low density area を示すことは，本疾患の診断に非常に有力である。そのCT値は −50Hu 以下であり[5]，腹部単純像で透亮像が認められない症例においても，CT scan で描出可能である。

他方，正常腎実質のCT値は 30〜50Hu，また腎細胞癌のCT値も同程度の 30〜50Hu であり[6]，これらの組織が脂肪組織のCT値に近い値を示したとする報告は，著者らの調べた範囲ではない。

自験例を retrospective に検討してみると，腫瘍

の脂肪組織のCT値は−51 Huであり，腎細胞癌は否定的で本疾患を疑うべき所見であった。

腎脂肪腫・高分化型の腎または腎周囲脂肪肉腫は，本疾患と同程度のCT値を呈し鑑別の対象となる。腎脂肪腫は，現在のところ本疾患と鑑別する有力な手段はないが，きわめてまれな良性疾患であるので，鑑別できなくとも臨床的には問題にならない。脂肪肉腫の場合は，血管造影で乏しい血管像を示すことが診断の手助けとなることがある[5]。自験例は，血管造影所見より脂肪肉腫は否定的であったと考えられる。

腎血管筋脂肪腫の超音波断層法的特徴は，豊富な内部エコーを示す部位があることであり，その理由は脂肪成分と他の成分との境界面が多く存在するためである[7]。本疾患では高頻度にこの所見が得られるが，腎細胞癌でも頻度は少ないが同様の所見を呈することがあるため[8]，本疾患に有力な所見であるが特異的ではないと言える。

以上のように，腎血管筋脂肪腫はCT scanと超音波断層法を組み合わせることによって，ほとんどの症例で診断が可能であると考えられる。自験例でも充分な検索と検討がなされていれば，診断し得たのではないかと考えられる。血管造影は，必ずしも本疾患が疑われる全例に行う必要はないであろう。

本疾患と同様の病変が所属リンパ節にもみられたという報告もあるが，本疾患がmulticentricであり，悪性を意味するものではないとされている[9]。いわゆる腎血管筋脂肪肉腫の報告も過去にはあるが，転移・死亡に至った症例はなく，その診断が疑問視されている[10]。

超音波断層・CT scanを行う機会が増えるにつれて，偶然に腎腫瘍が発見される頻度も増えると考えられるが，鑑別診断を進めるにあたり，本疾患も念頭に置く必要がある。腎血管筋脂肪腫は良性疾患であるので，支障がなければ保存的に経過をみるのが望ましいと考える。

結　語

偶然に発見された腎血管筋脂肪腫の1例を報告した。本症例は，確定診断の得られぬまま腎摘に至った。本疾患の診断にCT scanと超音波断層法が有用なことと，本疾患の治療方針に対する見解を述べた。

稿を終わるにあたり，御校閲を賜りました信州大学泌尿器科学教室小川秋實教授に深く感謝致します。

本論文の要旨は，日本泌尿器科学会第88回信州地方会で発表した。

文　献

1) 高士宗久，村瀬達良，山本雅憲，傍島　健，三宅弘治，三矢英輔，相馬駛量，荻須文一，渡辺丈治，大竹　浩：腎血管筋脂肪腫の3例．泌尿紀要，30：65–75，1984
2) 永田幹男，岡本重禮，藤岡知昭，鈴木敏幸，児島完治：腎血管筋脂肪腫4例と臨床的考察．臨泌，33：801–805，1979
3) Baron, M., Leiter, E. and Brendler, H.: Preoperative diagnosis of renal angiomyolipoma. J Urol, 117: 701–703, 1977
4) Apitzsch, D.E., Wegener, O. -H., Khalil, M. and Sörensen, R.: Advance in the diagnosis of renal angiomyolipoma. Acta Radiol Diag, 20: 105–110, 1979 Fasc. 1A
5) Bosniak, M.A.: Angiomyolipoma (Hamartoma) of the kidney: A preoperative diagnosis is possible in virtually every case. Urol Radiol, 3: 135–142, 1981
6) Sagel, S.S., Stanley, R.J., Levitt, R.G. and Geisse, G.: Computed tomography of the kidney. Radiology, 124: 359–370, 1977
7) Behan, M. and Kazam, E.: The echographic characteristics of fatty tissue and tumors. Radiology, 129: 143–151, 1978
8) Hartman, D.S., Goldman, S.M., Friedman, A.C., Davis, C.J., Madewell, J.E. and Sherman, J.L.: Angiomyolipoma: Ultrasonic-pathologic correlation. Radiology, 139: 451–458, 1981
9) Busch, F.M., Bark, C.J. and Clyde, H.R.: Benign renal angiomyolipoma with regional lymph node involvement. J Urol, 116: 715–717, 1976
10) Ochi, K., Nishio, S., Fujita, K., Watanabe, K., Yokoyoma, M., Iwata, H., Takaha, M. and Takeuchi, M.: Renal angiomyolipoma. 西日泌尿，43：303–310，1981

（59. 9. 10　受稿）