信州医誌，32(1)：25～42，1984

膵の functional imaging
——画像処理法と臨床的評価——

中　西　文　子
信州大学医学部放射線医学教室
（主任：小林敏雄教授）

Functional Imaging of the Pancreas
——Image Processing Techniques and Clinical Evaluation——

Fumiko NAKANISHI
Department of Radiology, Shinshu University School of Medicine
(*Director : Prof. Toshio KOBAYASHI*)

An image processing technique for functional imaging of the pancreas was developed and is here reported. In this paper, clinical efficacy of the technique for detecting pancreatic abnormality is evaluated in comparison with conventional pancreatic scintigraphy and CT. For quantitative evaluation, functional rate, i.e. the rate of normal functioning pancreatic area, was calculated from the functional image and subtraction image. Two hundred and ninety-five cases were studied using this technique. Conventional image had a sensitivity of 65% and a specificity of 78%, while the use of functional imaging improved sensitivity to 88% and specificity to 88%. The mean functional rate in patients with pancreatic disease was significantly lower (33.3±24.5 in patients with chronic pancreatitis, 28.1±26.9 in patients with acute pancreatitis, 43.4±22.3 in patients with diabetes mellitus, 20.4±23.4 in patients with pancreatic cancer) than the mean functional rate in cases without pancreatic disease (86,4±14,2). It is suggested that functional image of the pancreas reflecting pancreatic exocrine function and functional rate is a useful indicator of pancreatic exocrine function. *Shishu Med. J., 32 : 25—42, 1984*

(Received for publication October 4, 1983)

Key words : functional image, pancreatic scintigraphy, pancreatic exocrine function
機能図，膵シンチグラフィ，膵外分泌機能

I　緒　　言

膵シンチグラフィは，従来スクリーニング検査として広く行われてきたが，種々問題点があり，近年はCT, Ultrasound (US) にとって代えられている。その主たる問題点は，^{75}Se-selenomethionine の半減期が長いことと，シンチグラム画像自体も劣ることである。CT，US は膵シンチグラムに比して形態情報に関してはすぐれているとはいえ，膵病変に対するスクリーニング検査としては，いずれか単独ではまだ問題があると思われる。一方，シンチグラムは，形態像としては劣るが，そこには膵の外分泌機能という機能的な情報が含まれている。これは CT，US にはない異質の情報といえよう。したがって，これを簡便な方法で的確にとり出し，かつ客観評価が可能な画像処理法が考案されれば，CT，US の形態画像を相補って膵疾患の診断に寄与できると考えられる。このため，著者らは先に ^{75}Se-selenomethionine の集積量と集

積動態情報とを組み合わせて表示する functional imaging について考案し，その基礎と方法について報告した[1)2)]。ここに膵シンチグラフィにこの functional imaging を併用した臨床例について検討し若干の知見をえたので報告する。

II 対　　象

1973年12月から1982年7月までの膵シンチグラム施行例中最終診断のえられた295例が対象となった。その症例数を疾患別に Table 1 に示した。膵シンチグラム施行時は膵疾患が疑われたが，最終的には膵疾患を有しなかったものが115例（男78例，女37例，平均年齢57.3歳），急性膵炎9例（男4例，女5例，平均年齢54.4歳），慢性膵炎97例（男76例，女21例，平均年齢51.2歳），糖尿病29例（男22例，女7例，平均年齢52.2歳），膵癌45例（男32例，女13例，平均年齢60.7歳）であった。

Table 1 Patients grouped according to final diagnosis

Non-pancreatic disease	115 patients
Gall stone, Cholecystitis	11
Gastric ulcer, Duodenal ulcer	8
Gastric cancer	7
Liver disease	17
Gallbladder cancer, Billiary-tree cancer	4
Post-gastric surgery	3
Miscellaneous	65
Pancreatic disease	180 patients
Acute pancreatitis	9
Chronic pancreatitis	97
Diabetes mellitus	29
Pancreatic cancer, Pancreatic tumor	45
Total	295 patients

III 方　　法

A 装　置

シンチカメラ(1979年10月までは Nuclear Chicago Pho/Gamm HP，そのあとは東芝 GCA 401）とオンラインで接続したミニコンピュータシステム（TEAC-T16）である。コリメータは中エネルギー用を使用し，^{75}Se の photopeak は 270 KeV±20%にセットした。

B データ収集

前処置なしで^{99m}Tc-Phytate 2 mCi 静注（1973年から1977年までは ^{198}Au-colloid 150 μCi を使用），15分後シンチカメラ下に患者を背臥位とした。検出器は15度頭側に傾け，肝イメージを参考に膵が視野の中央にくるよう位置決め後，腹部をマジックバンドで固定した。肝イメージを1分間MTに収集後，患者を固定したまま ^{75}Se-selenomethionine 250 μCi を静注した。直後より30分間の画像を10分間隔でMTに3枚収録した。シンチフォトは preset count 300,000 にてこの間に1枚撮像した。

C 画像処理法

MTに収録した ^{99m}Tc-phytate（^{198}Au-colloid）肝画像および ^{75}Se-selenomethionine の3画像を用いて次の画像処理を行った。

1　^{75}Se-selenomethionine の3画像から，それぞれ肝画像の subtraction を行った。

2　これら subtraction 画像において，最大カウントの1/5以下の部位をカットした。

3　次いで，subtraction 画像を32×32 matrix に変換した。

4　32×32 matrix の各 element について maximum count time image（MCT image）を求めた。

5　20～30分画像上で，各画素についてMCTが3 frame 中3枚目（20～30分画像）にあると判定された画素においては，その画素での30分までの ^{75}Se-selenomethionine の集積量が表示されるようにした。MCT が3 frame 目にないと判定された画素においては，その集積量はカットされた。この画像を膵の functional image と呼ぶ。

D 評価法

1　シンチフォト：3名の放射線科核医学担当者（経験年数5年以上2名，5年以下1名）により読影され合議の上所見の判定の適正をはかった。

2　Functional imageの数量化と functional rate：膵画像上の画素のうち，正常動態を示す画素の割合を出した。まず膵の subtraction 画像で膵輪郭を同定し，これを構成する画素数を数えた。これをSとした。次いで functional image 上に膵の輪郭を描き（subtraction image と重ね合わせて描く），この中に表示されている画素数を数える。これをFとする。F/S×100 を functional rate とした。正常例をFig. 1 に示した。

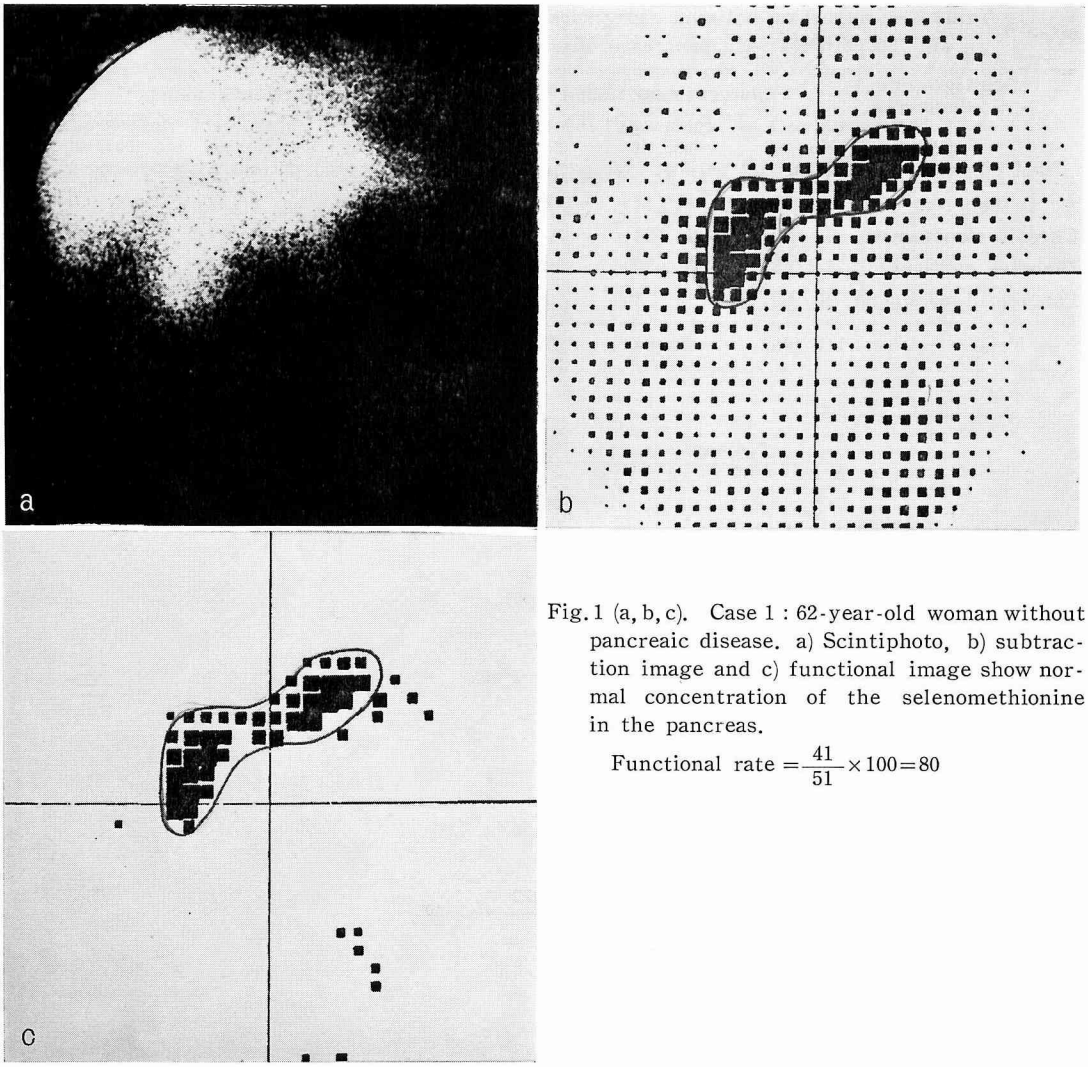

Fig. 1 (a, b, c). Case 1 : 62-year-old woman without pancreaic disease. a) Scintiphoto, b) subtraction image and c) functional image show normal concentration of the selenomethionine in the pancreas.

$$\text{Functional rate} = \frac{41}{51} \times 100 = 80$$

Table 2 Comparison between conventional pancreas image and functional image in 77 cases with no evidence of exocrine pancreatic disease

	Diagnosis		
	Correct No. of patients (%)	Incorrect No. of patients (%)	Indeterminate No. of patients (%)
Conventional image	60 (78)	12 (16)	5 (6)
Functional image	68 (88)	9 (12)	0 (0)

Ⅳ 結　　果

A 膵シンチグラムとの比較

膵シンチフォト単独の場合と functional imaging 併用の場合との specificity を比較して Table 2 に示した。膵疾患を有しなかった 115 例のうち，膵外分泌機能異常をきたす可能性あると文献上記載ある[3] 消化性潰瘍，胃癌，胃切除後，胆石，胆嚢炎で臨床上問題

Table 3 Comparison between conventional pancreas image and functional image in 180 patients with pancreatic diseases

Scintigraphic diagnosis / Final diagnosis	Conventional image			Functional image		
	Correct No. of patient (%)	Incorrect No. of patient (%)	Indeterminate No. of patient (%)	Correct No. of patient (%)	Incorrect No. of patient (%)	Indeterminate No. of patient (%)
Acute pancreatitis	5 (56)	4 (44)	0 (0)	7 (78)	2 (22)	0 (0)
Chronic pancreatitis	58 (60)	22 (23)	17 (18)	87 (90)	10 (10)	0 (0)
Diabetes mellitus	14 (48)	15 (52)	0 (0)	21 (72)	8 (28)	0 (0)
Pancreatic carcinoma	40 (89)	2 (4)	3 (7)	43 (96)	2 (4)	0 (0)
Total	117 (65)	43 (24)	20 (11)	158 (88)	22 (12)	0 (0)

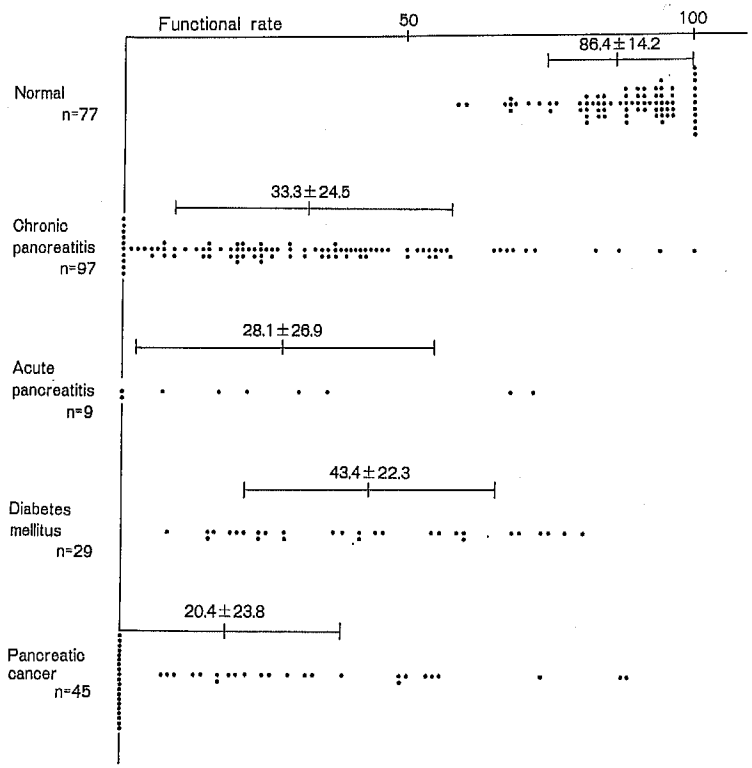

Fig. 2 Functional rate in each group

ある症例を除外した88例を正常対照群とした。しかしこのうち11例は画像処理上のエラーがあり除外されたため最終的には77例が正常対象群として扱われた。このうち正常にもかかわらず異常と診断されたものは，conventional image では16%，診断を下しえなかったもの6%であり，計22%が何らかの異常ある可能性ありと誤診された。これに比べ，functional image 併用では false positive rate は12%となった。すなわち specificity が functional image 併用で78%から88%となった。

次いで，Table 3 に各疾患別の sensitivity を conventional image と functional image 併用時とで比較して示した。Sensitivity は，functional image 併用により，いずれも向上がみられ，急性膵炎では56%から78%に，慢性膵炎では60%から90%へ，糖尿病（一次性）では48%から72%へ，膵癌では89%から96%

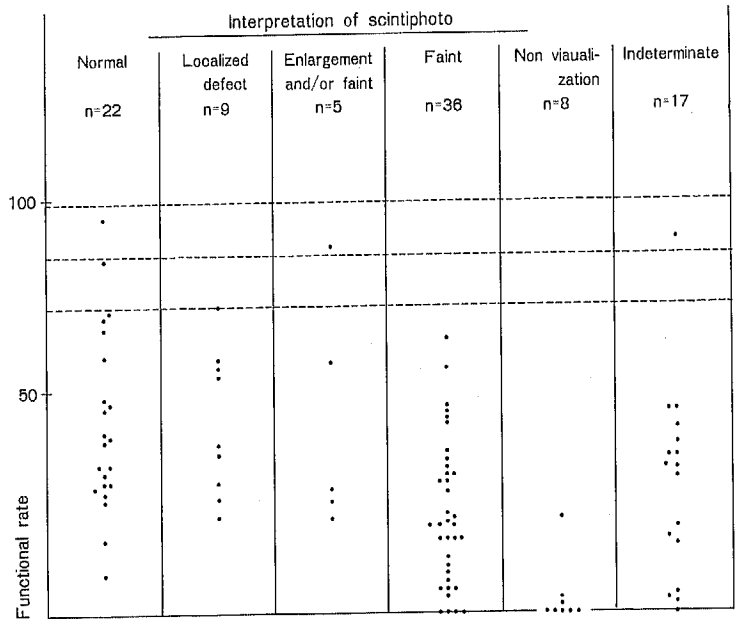

Fig.3 Relationship between interpretation of scintiphoto and functional rate in 97 patients with chronic pancreatitis. Broken lines represent the mean ± SD of the normal control group.

Table 4 Comparative results of conventional pancreas image and functional image

	Sensitivity	Specificity	Accuracy
Conventional image	117/180 (65%)	60/77 (78%)	177/256 (69%)
Functional image	158/180 (88%)	68/77 (88%)	226/257 (88%)

Table 5 Scintiphoto and functionl rate of 8 patients with chronic pancreatitis associated with diabetes mellitus

Patients	Scintiphoto	Functional rate
1. Y.K. 75 m	Non-visualization	0
2. A.M. 43 m	Non-visualization	0
3. A.T. 46 m	Faint	5
4. K.M. 47 f	Non-visualization	5
5. H.O. 40 m	Non-visualization	0
6. S.N. 41 m	Non-visualization	0
7. S.Y. 52 m	Non-visualization	0
8. J.K. 37 m	Non-visualization	0

m : male, f : female

へと向上した。これより，accuracy は Table 4 のごとくで，conventional image 65%から functional image 併用後は88%となった。

B Functional rate

1 疾患別の比較

正常対照群，疾患群別の functional rate の分布，平均値，標準偏差を Fig.2 に示した。正常対照群の 86.4±14.2に比較して，疾患群ではその値は低く（慢性膵炎：33.3±24.5，急性膵炎：28.1±26.9，糖尿病：43.4±22.3，膵癌：20.4±23.8），その差は有意であった（$p<0.01$）。

以下慢性膵炎と膵癌について，functional rate とシンチグラム所見，臨床検査所見との比較を行う。

2 慢性膵炎

a) Conventional image 上の所見と functional rate との比較：シンチグラム所見レポートと func-

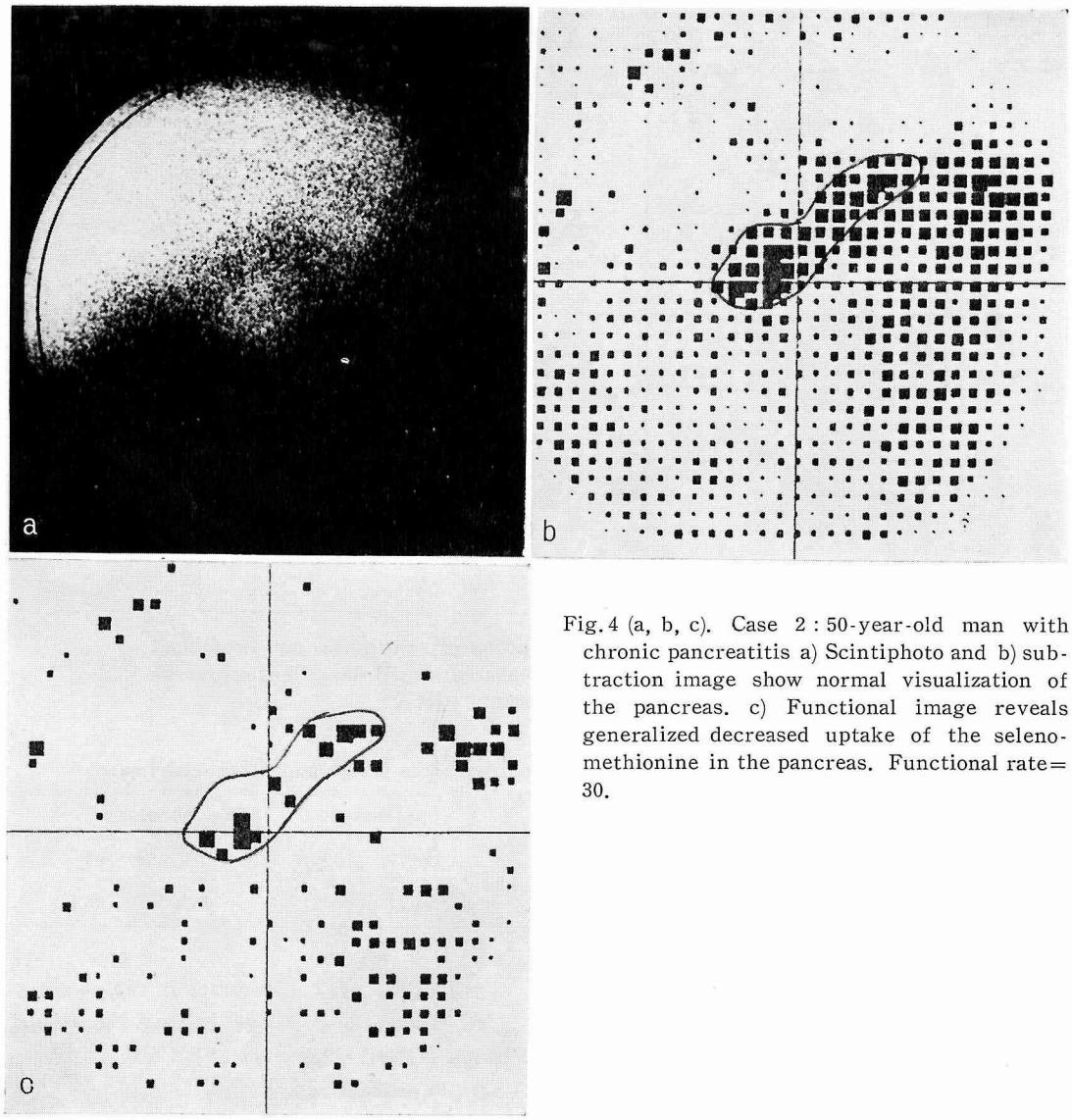

Fig. 4 (a, b, c). Case 2 : 50-year-old man with chronic pancreatitis a) Scintiphoto and b) subtraction image show normal visualization of the pancreas. c) Functional image reveals generalized decreased uptake of the selenomethionine in the pancreas. Functional rate=30.

tional rate との比較を Fig. 3 に示した。破線は正常対照群よりえられた functional rate の mean±SD である。これを正常範囲とするとシンチフォト所見が正常であった22例中，functional rate が正常範囲にあったのは 2 例にすぎず，他の20例ではその値は正常以下に分布していた。欠損，集積低下，腫大を示した症例では 1 例を除き functional rate は正常以下に分布していた。シンチグラム上，膵影描出なしの所見を示した症例では functional rate は 0 ～20 ときわめて低値にあった。シンチフォト上診断不能とされた17例中16例において，functional rate は正常値以下に分布していた。Fig. 4 に conventional image では正常と読まれたが，functional image で異常，functional rate の低下を示した症例を示す。

b） 糖尿病合併例における functional rate：慢性膵炎に糖尿病を合併した 8 例についてのシンチグラム所見と functional rate とを Table 5 に示した。Conventional image では 8 例中 7 例は膵影描出なし，1 例は膵全体の集積低下像を示した。Functional rate は 8 例中 6 例が 0 で，他の 2 例は 5 ときわめて

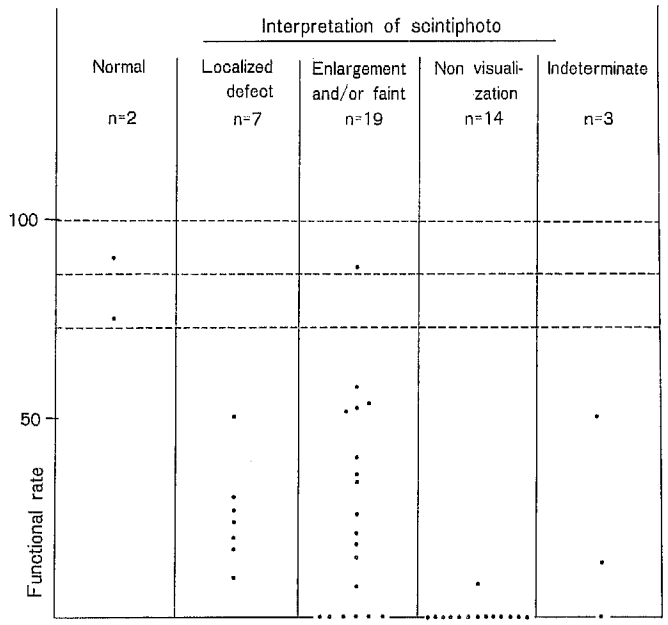

Fig. 5 Relationship between interpretation of scintiphoto and functional rate in 45 patients with pancreatic cancer. Broken lines represent the mean ± SD of the normal control group.

Table 6 Scintiphoto and functional rate of 13 patients with chronic pancreatitis showing abnormal P-S test

Patients	Scintiphoto	Functional rate
1. M.M. 48 m	Localized defect	61
2. F.G. 40 f	Swelling and faint	44
3. K.Y. 50 m	Normal	24
4. M.K. 44 f	Normal	29
5. M.Y. 58 f	Faint	24
6. F.M. 47 f	Normal	45
7. N.K. 44 m	Faint	27
8. K.M. 47 f	Non-visualization	5
9. A.F. 36 m	Localized defect	40
10. S.N. 41 m	Non-visualization	0
11. S.T. 45 f	Localized defect	37
12. Y.M. 53 m	Faint	0
13. J.K. 37 f	Non-visualization	0

m : male, f : female

低値を示した。

c) Pancreozymin-Secretin (P-S) テストと functional rate：膵シンチグラムとほぼ同時期にP-Sテストが行われ，3因子低下を示した13例でのシンチグラム所見と functional rate とを Table 6 に示した。シンチフォト上，13例中10例に異常所見がみとめられたが，残り3例では正常と判定された。しかしながら，functional rate は全例において低値が示された。

C 膵癌，膵腫瘍

Conventional image 上の所見と functional rate：Fig. 5にみるごとく45例中42例において functional rate は低値を示した。癌が存在するにもかかわらず，シンチフォト正常，functional rate も正常であった false negative が2例あった。そのうち1例は根治手術可能であった膨大部癌で，他の1例は根治手術不能であった膵尾部癌であった。後者は外方への発育浸潤のため，欠損像としてとらえることができなかった。根治手術可能例が他に2例あった。その1例は膵頭部癌で，シンチフォト上膵全体の集積低下を示し，functional image では膵頭部に欠損が描出された。本例はすでに報告した[2]。他の1例は症例5，Fig. 8の

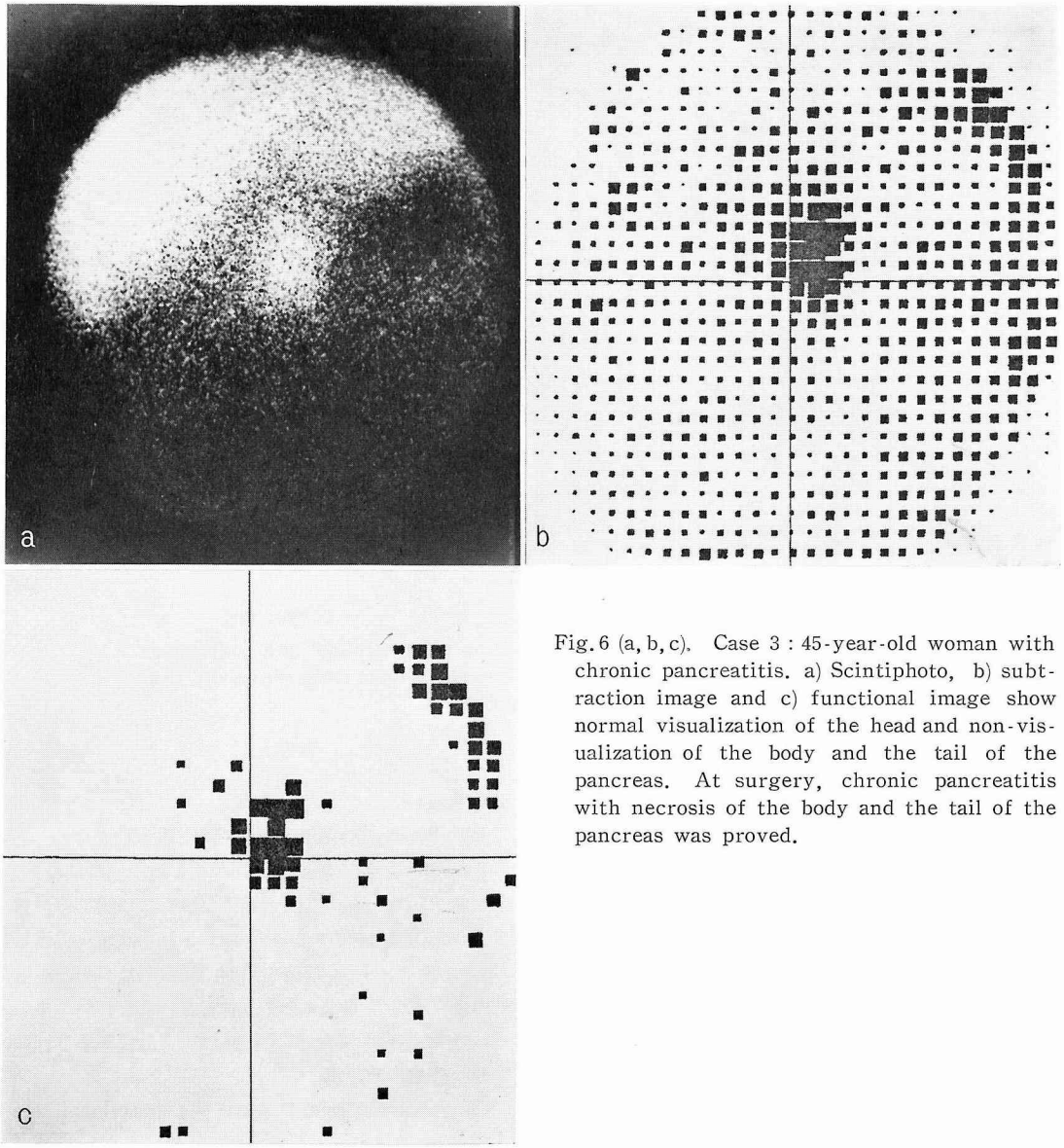

Fig. 6 (a, b, c). Case 3 : 45-year-old woman with chronic pancreatitis. a) Scintiphoto, b) subtraction image and c) functional image show normal visualization of the head and non-visualization of the body and the tail of the pancreas. At surgery, chronic pancreatitis with necrosis of the body and the tail of the pancreas was proved.

膵頭部の malignant islet cell tumor であった。さらにシンチフォト上では診断不能が3例あったが，functional image, functional rate を加えることにより異常と判定できた。

1 Functional image と手術所見との比較；症例についての検討

a) 慢性膵炎，症例3，Fig. 6, a, b, c。

45歳女，1年前より上腹部痛，1カ月前より下痢も出現，Endoscopic Retrograde Cholangiopancreatography (ERCP) で膵管中断像，P-S テストで3因子低下，CT で膵体尾部の low density，膵頭部の細かい石灰沈着像が指摘された。シンチフォト(a)，subtraction image (b)にて体尾部の欠損像を示し，functional image (c)でも同様の所見を示した。手術により体尾部の欠損は壊死によるものであることが確認された。

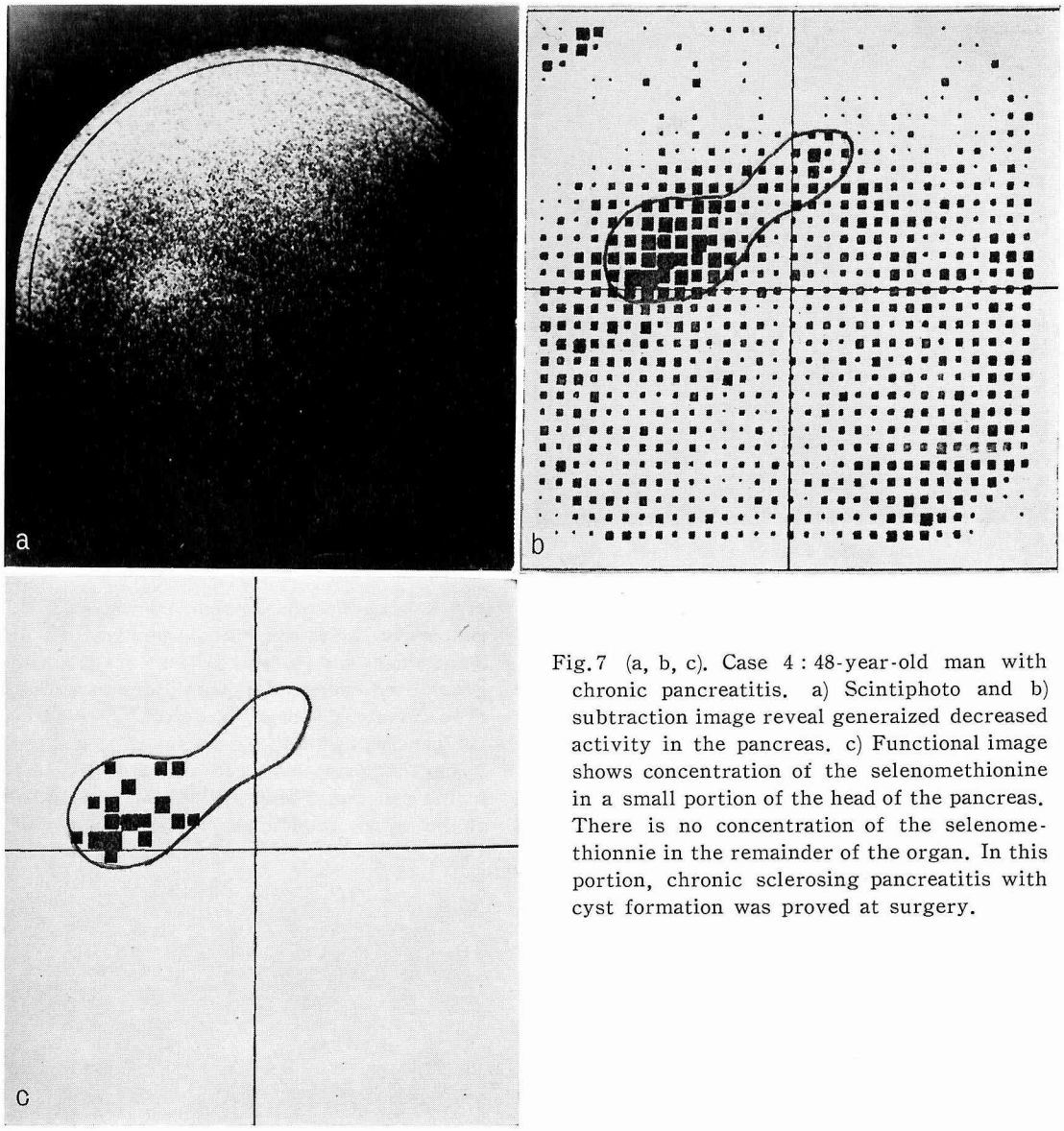

Fig. 7 (a, b, c). Case 4 : 48-year-old man with chronic pancreatitis. a) Scintiphoto and b) subtraction image reveal generaized decreased activity in the pancreas. c) Functional image shows concentration of the selenomethionine in a small portion of the head of the pancreas. There is no concentration of the selenomethionnie in the remainder of the organ. In this portion, chronic sclerosing pancreatitis with cyst formation was proved at surgery.

b） 慢性膵炎，症例4，Fig. 7，a，b，c。

48歳男，5カ月来上腹部痛，膨満感あり。ERCPにて慢性膵炎の所見がえられた。しかし，血性腹水のため癌も否定できず開腹された。シンチフォト(a)，subtraction image (b)で，膵全体に集積低下を示した。Functional image (c)で頭部の部分欠損，体尾部の全欠損を示した。Functional rate は24.3と低下を示した。手術所見では，頭部に正常硬度を示す部分が一部残っていたが，残りの膵は硬化し，この部位の組織診で chronic pancreatitis with cyst formation と診断された。手術所見は functional image の所見とよく一致していた。

c） 膵腫瘍と慢性膵炎合併例，症例5，Fig. 8，a，b，c。

38歳女，2カ月前より黄疸出現，ERCP，CT，血管造影より胆管結石症の診断をえた。シンチフォト(a)，

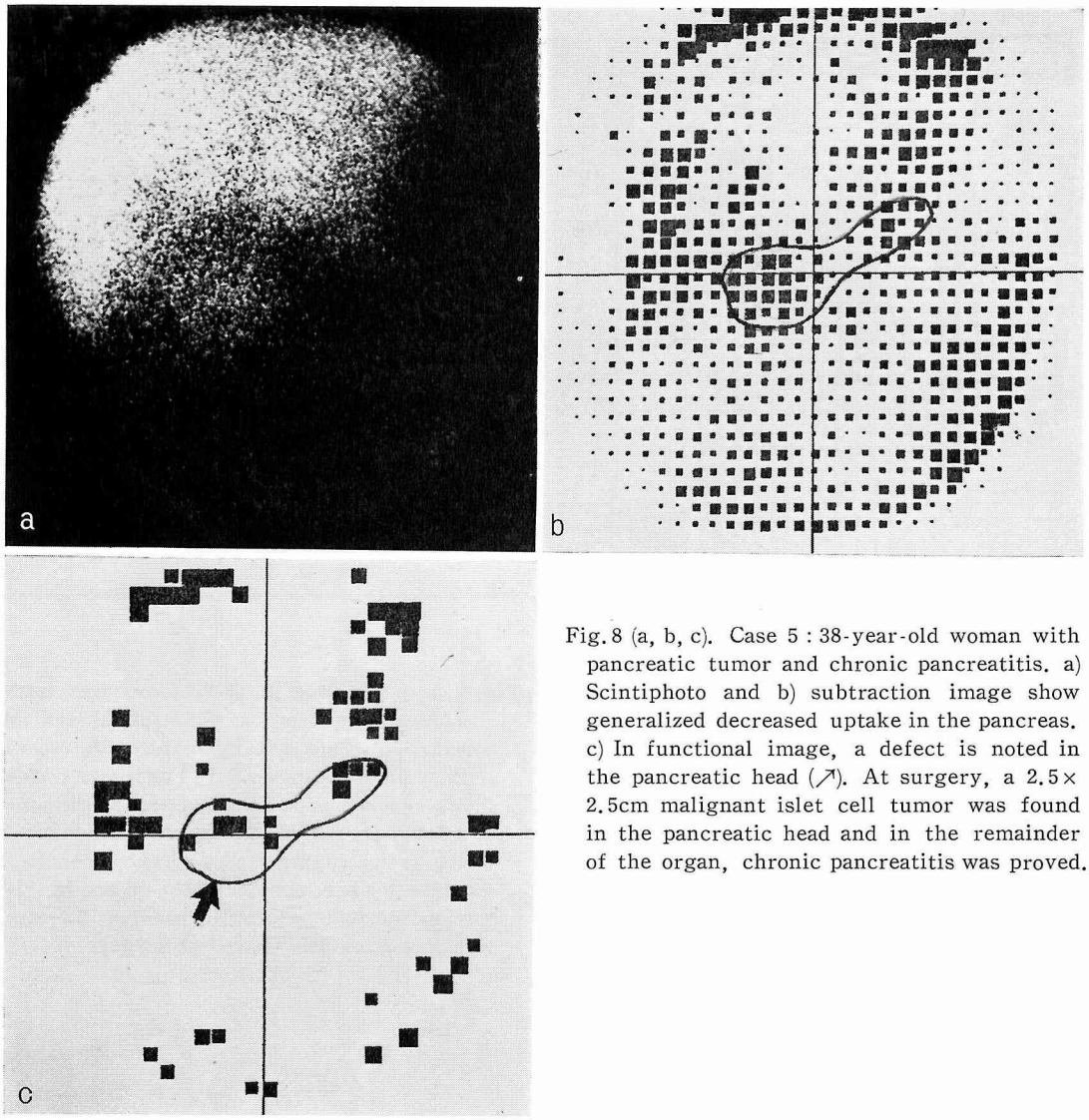

Fig. 8 (a, b, c). Case 5 : 38-year-old woman with pancreatic tumor and chronic pancreatitis. a) Scintiphoto and b) subtraction image show generalized decreased uptake in the pancreas. c) In functional image, a defect is noted in the pancreatic head (↗). At surgery, a 2.5×2.5cm malignant islet cell tumor was found in the pancreatic head and in the remainder of the organ, chronic pancreatitis was proved.

Table 7 Comparison between CT and ^{75}Se-selenomethionine pancreas image in 30 patients with chronic pancreatitis

CT diagnosis	Radionuclide image diagnosis		
	Normal	Abnormal	Indeterminate
Normal	0	3	0
Abnormal	1	24	0
Indeterminate	0	2	0

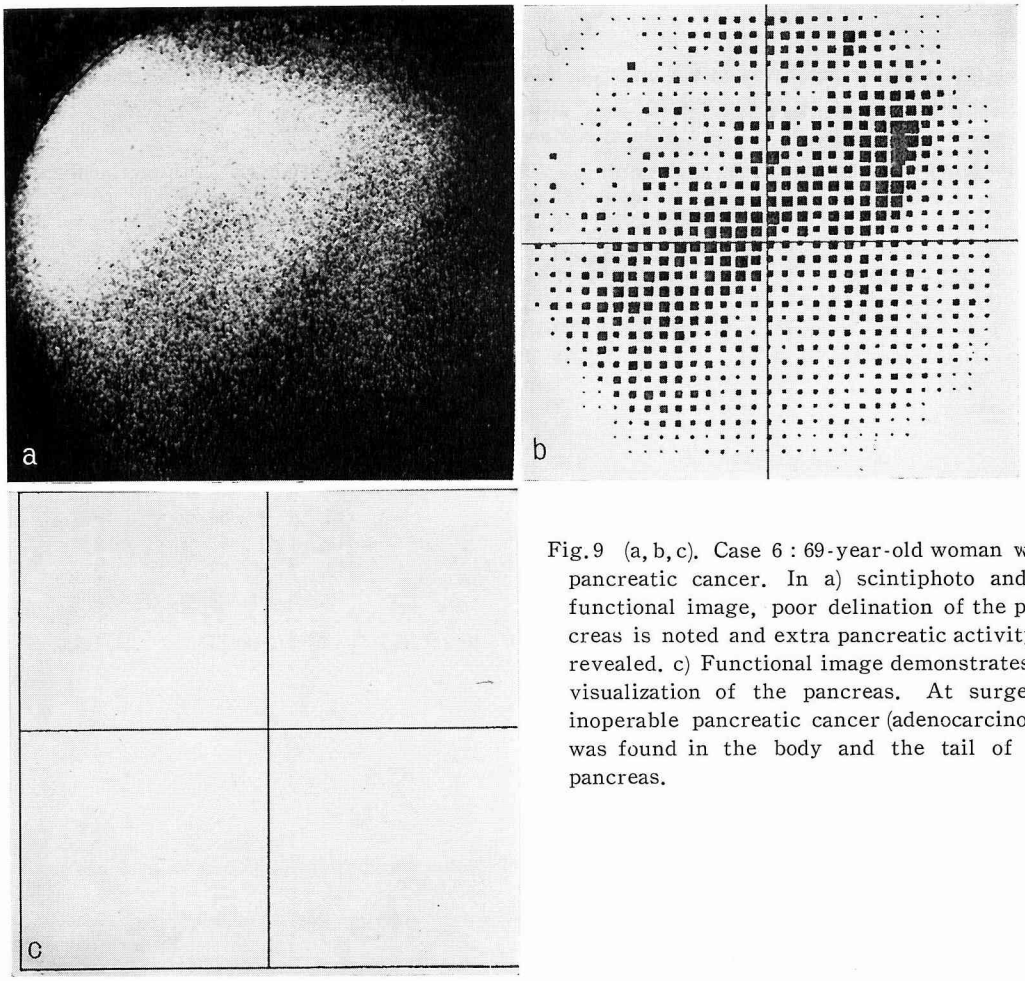

Fig. 9 (a, b, c). Case 6 : 69-year-old woman with pancreatic cancer. In a) scintiphoto and b) functional image, poor delination of the pancreas is noted and extra pancreatic activity is revealed. c) Functional image demonstrates no visualization of the pancreas. At surgery, inoperable pancreatic cancer (adenocarcinoma) was found in the body and the tail of the pancreas.

subtraction image (b)で膵全体の集積低下像を示した。Functional image (c)では膵全体において，集積はまばらで，頭部には欠損像がみとめられた。Functional rate も27.8と低下を示した。手術により，膵頭部に2.5cm径の腫瘤が確認され，根治手術がなされた。Malignant islet cell tumor の組織診をえ，残り膵部には慢性膵炎の合併が確認された。

d) 膵癌，症例6，Fig. 9，a，b，c。

69歳女，4カ月前より背部緊張感出現し，漸次増強してきた。ERCP では体部膵管の断裂像を示し，血管造影所見と合わせ，膵癌と診断された。血管造影所見では切除可能性があるとの記載であった。シンチフォト(a)，subtraction image (b)で，膵影は不明で，肝の下方の集積は膵外のものと考えられた。Functional image (c)では膵への集積はまったくみとめられない。手術所見では癌は体尾部にわたり，周囲への浸潤も強く，切除不能と判定された。組織診は adenocarcinoma であった。

D　CTとの比較

1　慢性膵炎

CT とシンチグラムがほぼ同時期に行われた慢性膵炎30例について，CTの読みと functional image を含めたRI画像での読みとを比較し，Table 7 に示した。両者の読みが一致したもの24例，不一致6例であった。不一致6例中3例はCTが正常，RI画像で異常であった。CTが異常でRI画像が正常1例で，残り2例はCTで膵が同定できなかったが，RI画像では異常と判定された。

Table 8 Comparison between CT and functional rate in 30 patients with chronic pancreatitis

Group with stones in whole pancreas		Group with stones in localized area		Group with no stones	
Patients	Functional rate	Patients	Functional rate	Patients	Functional rate
1. A.M. 43 m	0	1. K.T. 57 m	25	1. A.F. 36 m	40
2. T.N. 41 m	0	2. K.S. 68 f	24	2. R.F. 68 m	39
3. R.T. 50 m	26	3. I.A. 69 m	21	3. T.Y. 36 m	9
4. K.M. 47 f	0	4. B.Y. 57 m	55	4. Y.Y. 47 m	15
5. H.O. 44 m	0	5. S.U. 63 m	83	5. N.Y. 44 m	20
6. T.T. 49 m	0	6. S.O. 39 m	32	6. K.I. 46 m	56
		7. S.T. 45 f	37	7. T.M. 65 m	2
		8. T.A. 71 m	44	8. N.N. 43 m	20
				9. S.Y. 49 m	0
				10. E.M. 69 m	53
				11. S.K. 52 f	0
				12. K.K. 76 m	26
				13. K.I. 66 m	19
				14. I.I. 47 f	2
				15. J.K. 37 f	0
				16. K.M. 47 m	69
Mean ± SD	4.3±10.6	Mean ± SD	40.1±20.7	Mean ± SD	23.1±22.2

m : male, f : female

Table 9 Comparison of findings in CT, scintiphoto and functional rate in patients with pancreatic cancer

Patients	Site of lesion	CT	Scintiphoto	Functional rate
1. S.H. 76m	Tail	Mass	Localized defect	57
2. S.S. 61m	Head	Swelling	Swelling and faint	35
3. F.S. 44m	Head and body	Swelling and calcification	Non-visualization	0
4. K.K. 38f	Head	Mass ? with low	Swelling and faint	23
5. A.I. 41m	Tail	Swelling	Localized defect	9
6. U.Y. 56m	Body and tail	Mass with low	Localized defect	10
7. K.K. 69m	Head and body	Swelling	Localized defect	20
8. O.I. 72m	Tail	Swelling with low	Localized defect	30
9. F.Y. 70f	Head	Swelling with duct dilatation	Non-visualization	0
10. O.Y. 68m	Head	Mass with low and duct dilatation	Swelling and faint	21
11. Y.Y. 63f	Head and body	Extrapancreatic mass ?	Non-visualization	0
12. K.S. 52f	Tail	Swelling ?	Faint	52

m : male, f : female

この30例で，CT 上での膵石の有無，分布範囲と functional rate との比較を行い，Table 8に示した。膵石が膵全体に分布しているグループでは functional rate は，4.3±10.6ときわめて低く，6例中5例ではその値は0であった。膵石が部分的に存在していた8例ではその値は40.1±20.7となり，膵石が全体に分布しているグループと比較してその差は有意であった（P<0.01）。膵石の存在していない16例においては，その値は23.1±22.3と低値を示したが，膵石の部分的に存在しているグループと比較して，その差は有意でなかった。

2　膵癌

CT とシンチグラムとをほぼ同時期に行った12例の膵癌について，その所見を比較して Table 9 に示した。CTで腫瘤あるいは腫大を示す部位において，シンチグラムでは集積低下，欠損を示す。CT のみでは確診できない場合，シンチグラムとの対応で判定が可能となり，functional rate は，その機能障害の客観評価の指標となりうる。著者の症例においては全例に functional rate の低下がみとめられた。

V 考　　案

^{75}Se-selenomethionine による膵シンチグラフィには種々の問題点がある。薬剤の生物学的半減期が長いので，被曝量の問題がまず第1である[4]。膵への集積量が投与量の5～10%と低い[5]。膵への集積が低下する場合は，小腸への集積が増加を示す。肝への集積が膵と重なるなど，質のよい画像をうることが困難な場合がある。これらの問題に対しては種々の工夫がなされてきた。膵への摂取を高めるための前処置[6)-8)]，肝像の subtraction[9)-11)]，撮像時の体位の工夫[12)]，検出器の角度などである。

膵シンチグラムは，CT，US の膵診断への導入までは，スクリーニング検査として用いられ，診断に寄与してきた[13)-15)]。しかしながら，形態像としての画質は，CT，US に比し劣るため，最近ではその適用範囲も限られてきたとする評価が強まってきている[16)17)]。

一方，^{75}Se-selenomethionine は膵の外分泌細胞に集積するので，膵への集積量と集積動態とは膵の外分泌細胞の機能，とくに膵酵素合成能を反映している。これはCT，USにはない特異な情報である。この情報を画像上に表示できれば，膵局所機能の評価が可能である。さらに，これを客観評価することができる表示法が工夫されれば，臨床的に有用と考えられる。

膵における ^{75}Se-selenomethionine の集積量を画像上で客観評価しようとした Agnew ら[18)]は，膵画像上の各部位の集積量を count rate で表示し数量化した。しかしながらこの方法では，正常群と異常群との分離が不可能であった。石神ら[19)]は，膵肝比で膵の集積量を数量化し，糖尿病患者の膵シンチグラムと臨床所見，経過とを合わせて評価した。

膵の動態像は臨床上有用であるが[20)]，Hundeshagen ら[21)]はコンピュタを利用して膵の関心領域上の動態カーブをえ，この情報を合わせて診断に応用した。その結果，false negative, false positive rate の減少をみたと報告している。Goriya ら[22)]によれば，^{75}Se-selenimethionine 投与後の膵動態カーブと pancreozymin, secretin 投与による反応から，糖尿病患者での外分泌機能障害の早期診断が可能であったという。Youngs ら[23)]による方法は，^{75}Se-selenomethionine 注射後十二指腸液に出現する放射性活性を経時的に測定するものである。これは，sensitivity は高いとされているが，膵での局所動態をみることはできない。

^{75}Se-selenomethionine 静注後の膵集積の経時的推移は，水上[24)]による家兎での実験によれば，静注直後から急速に増加し，30～50分で最高を示すという。Hundeshagen ら[21)]も，臨床例において同様の観察をした。著者らも前回多くの症例で，^{75}Se-selenomethionine 静注後，膵の各所に関心領域をとり，静注直後から30分までの動態をみた。その結果，正常膵では経時的に漸増するが，病巣部では平坦あるいは下降する動態を示したことを報告した[2)]。

かかる ^{75}Se-selenomethionine の膵における集積動態に基づき，各画素の動態が正常か異常かの判定をコンピュータに行わせた。正常動態を示す画素上にのみ集積量をグレイスケールで表示する画像処理方法が考案され，使用された。本法の特徴は，^{75}Se-selenomethionine の集積動態情報と集積量とを組み合わせて同一画像上に表示したことである。これにより，膵酵素合成能が局所的に評価できる。集積動態の異常な画素では，その集積はカットされるという画像強調法により，局所病変の描出も明瞭となる。膵画像上障害となる肝像は予め除去される。さらに，小腸への selenomethionine の集積も，集積動態のちがいにより除去される可能性がある。Functional image 上に表示された膵画像での画素数は，正常な動態を示す部位

であるから，これを数えれば，膵機能の数量化が可能である。この数と，膵面積を構成する画素数との割合を出し functional rate とした。

近年，functional imaging は各臓器において試みられているが，膵ではまだ行われていない。したがって，今回の結果について若干の考察を加えたい。

膵以外の疾患でも膵外分泌機能低下をきたすとして記載ある疾患[25]は，正常対照群より除外した。正常対照群77例中，false positive は12%であった。従来の報告の0～47%[26]と比較して高くはないので，検査手技に特に問題はないと考えられる。膵シンチグラムにおける false positive の問題をとり上げた Agnew ら[27]によれば，この所見は subclinical な膵の機能障害を反映するという。彼らはこれを臨床的に裏付けようとした。膵液中のトリプシリン濃度との関係では clear cut な結果はえられなかったものの，膵機能障害の早期診断に着目した考え方として興味深い。

膵画像上での機能の数量化として，Hundeshagen ら[21]は，視覚的に膵領域に35%以上の欠損がある場合を異常と判定した。これは，集積分布度に関する情報についてで，動態情報は含まれていない。著者の膵画像では動態情報も含まれており，これの数量化を加えた点が異る。

正常対照群での functional rate の値は86.4±14.2（n＝77）となった。呼吸性移動による影響で辺縁の画素の集積がばらつくことは，さけられないであろう。膵疾患群における functional rate は，正常対照群に比較して有意に低かった。これより，functional rate は，正常膵と異常膵とを分離可能な指標となりうると考えられた。しかし，疾患群では有意差はなく，それぞれの疾患の分離は不可能である。それぞれの値は，膵機能の程度を反映するものと考えられた，慢性膵炎糖尿病合併例では functional rate は0～5ときわめて低く，膵実質障害が高度であることが示唆された。

膵石合併例における膵機能障害であるが，今回膵石をＣＴで証明できた14例についてみると，その13例にシンチグラム異常がみとめられた。膵石分布の状態と functional rate とを比較すると，膵石が膵全体に分布していた症例は，膵石が限局していた症例に比較して，functonal rate は低値であった。James ら[28]によれば，膵石合併例において，膵シンチグラム異常が高頻度（30例中28例）にみられたというが，著者の結果と一致する。健部ら[29]によれば，小結石型で膵全体にわたるものは，大結石型で限局型のものに比し，膵外分泌障害は高度である傾向があったとしているが，著者の結果と一致するものとして興味深く，かつ本法の有効性が強調される。

Selenomethionine による膵シンチグラムと P-S テストとの比較について，今回は P-S テスト3因子低下例についてのみ functional rate をみたが，その値は0～61と低下し，ばらつきがみられた。P-Sテストは膵機能検査であり，それのみでは膵実質の障害を評価するには不充分である。Selenomethionine による膵機能検査は，膵酵素合成能が反映される。Braganza ら[30]は，P-Sテストと膵シンチグラムとの比較において，P-Sテストは，false negative rate が高く，膵シンチグラムは false positive rate が高かったと述べている。榎谷[31]によれば radioselenium pancreozymin secretin 試験が，軽度機能異常をより的確に，より定量的に把握できるという。

著者の方法では膵画像上で，膵酵素合成能を客観評価可能である。Functional image は，手術所見ともよく一致し，臨床上用いるには簡便で有用な方法と考えられた。

膵疾患診断におけるＣＴ，ＵＳの役割が大きくなってきた[32)-35]。膵疾患診断において，ＣＴは正診率が高い[36]という。しかし，膵癌では正診率が低いので ERCP を同時に行うことが必要であるとされている[37]。小さな腫瘍はＣＴでは検出困難であったともされている[38]。一方，ＵＳでは小さな腫瘤が検出できたという[39)40]。しかし，一般的には2cm以下のものはＵＳでも検出が困難なことが多いといわれている[41]。ＵＳと膵シンチグラムの比較では，有病正診率は両者において大差はなかったが，false positive rate は，膵シンチグラムの方が高かったという報告がある[42]。

慢性膵炎におけるＣＴ，ＵＳの評価に関しては，形態情報においては，シンチグラムに比較してすぐれている。しかしながら，異常所見出現率はＵＳにおいては48%[43]，ＣＴにおいて56%[44]と低い。一方，シンチグラムでの異常所見出現率は慢性膵炎において高く，James ら[28]によると94.4%と報告されている。著者の結果でも90%であった。この差異は，当然のことながら検査法の質的差異によるもので，本法は，慢性膵炎にくる形態的変化に先行する機能的変化をとらえることが可能なためと考えられる。ＣＴとＲＩ画像が比較された慢性膵炎30例において，ＣＴとＲＩ画像と

の所見の一致をみなかったものが6例あった。しかし，両者併用により全例異常と診断することが可能であった。

膵シンチグラムによる膵癌の検出率は，従来の報告では比較的高い[45)46)]。本報告でも functional image 併用により95%であった。しかしながら，対象となった45症例中根治手術が行われたものは3例にすぎず，他は進行癌であった。根治手術が行われた3例中2例ではその局在部位を functional image により明らかにすることができた。膵癌の早期診断にはいまだ確立された検査法はなく，CTでも現在のところスクリーニングは不可能とされている[47)]。したがって，一般的には，CT，USの総合画像によっているのが現状である。

機能的情報を与えるRI画像も次の問題を解決できれば，形態像を補うものとして臨床的な意義が一層大となりうる。短半減期でかつ膵酵素合成に必要な標識化合物の開発，これはポジトロン核種ではあるが[48)]，一般的応用は現段階ではまだ行われていない。したがって，膵機能を評価できるような画像処理法の開発が1つの打開策となるので，この方法を開発し，臨床例についての検討を行った。まだ問題点もあり，臨床データに関しても早期癌についての経験に乏しい。しかし，膵機能障害を的確にとらえることが可能であるので，慢性膵炎には機能障害の程度を評価するのに有用であろうと考えられた。しかしながら，用いる核種の半減期の問題から現段階では，適用は制限されるべきであろうと考えられる。

本法の問題点としては，データ収集時の患者の動きが false positive をもたらすことである。これは画像上チェック可能であり，患者の固定を完全に行うことにより解決できる。次いで，subtraction に際しての骨髄へのコロイドの集積，functional image 作製時に腹部大動脈の重なりによる膵局所動態への影響が false positive をもたらす可能性がある。これらのことを考慮して functional image を評価することが必要である。さらに，functional rate 測定時，膵への集積低下のため，膵の範囲を固定できないことがあった。この場合，今回は各疾患群での膵面積（膵画像を構成する画素数）の平均を出しこの値で代用した。膵機能と形態とを対比させる方法として，縦断像[49)]も有用であり，一部の症例については，膵の縦断像と functional image との重ね合わせによる評価も試み報告した[50)]。

VI 結　　語

1　膵の functional imaging を開発し，その臨床的応用について，従来のシンチグラムおよびCTと比較検討した。

2　Functional imaging 併用により，膵シンチグラムは specificity は78%から88%へ，sensitivity は65%から88%へと向上した。

3　Functional rate により膵における ^{75}Se-selenomethionine の局所動態を定量評価した。正常対照群　86.4±14.2，慢性膵炎　33.3±24.5，急性膵炎 28.1±26.9，糖尿病　43.4±22.3，膵癌　20.4±23.8 となり，正常対照群と疾患群との差は有意であった。

4　Functional image は膵局所の酵素合成能を反映し，かつ functional rate はその客観評価の指標として有用と考えられた。

本論文要旨は第23回日本核医学総会(昭和58年9月)において発表した。

稿を終わるにあたり御指導いただいた小林敏雄教授に深く感謝の意を表します。

文　　献

1) 春日敏夫，中西文子，小林敏雄，矢野今朝人：膵の functional imaging 処理–RI 診断におけるコンピュータの利用（No.3)—．日本医放会誌，36：729–736，1976
2) 中西文子，春日敏夫，小林敏雄，宮林宏保，矢野今朝人：^{75}Se-selenomethionine を用いた局所動態解析の1方法．核医学，14：223–232，1977
3) Agnew, J.E., Maze, M. and Mitchell, C.J.: Review article of pancreatic scanning. Br J Radiol, 49: 979–995, 1976
4) Lathrop, K.A., Johnston, R.E., Blau, M. and Rothschild, E.O.: Radiation dose to humans from ^{75}Se-L-selenomethionine. MIRD pamphlet No. 9. J Nucl Med, 13: suppl No. 6. 1972
5) Blau, M. and Bender, M.A.: ^{75}Se-selenomethionine for visualization of the pancreas by iso-

tope scanning. Radiology, 78 : 974, 1962
6) Sodee, D.B. : Radioisotope scanning of the pancreas with selenomethionine (Se^{75}). Radiology, 83 : 910-916, 1964
7) Winston, M.A., Guth, P., Endow, J.S. and Blahd, W.H. : Enhancement of pancreatic concentration of ^{75}Se-selenomethionine. J Nucl Med, 15 : 662-666, 1974
8) Creutzig, H., Hundeshagen, H., Tietz, H. and Haubold, E. : Pancreasszintigraphie mit ^{75}Se-selenomethionine und Pancreozymin. Fortschr Röntgenstr, 116 : 57-64, 1972
9) Eaton, S.B., Potaid, M.S., Lo, H.H. and Beaulieu, E. : Radioisotopic "subtraction" scanning for pancreatic lesions. Radiology, 89 : 1033-1039, 1967
10) Mc Cready, V.R. and Cottrall, M.F. : Combined pancreas and liver scanning using a double isotope technique. Br J Radiol, 44 : 870-877, 1971
11) Staab, E.V., Babb, O.A., Klatte, E.C. and Brill, A.B. : Pancreatic radionuclide imaging using electronic subtration technique. Radiology, 99 : 633-640, 1971
12) 林 三進，小山和行，平川 賢，赤池 陽，木暮 喬，田ケ谷二三夫：腹臥位正面膵シンチグラム．日本医放会誌，39 : 107-112, 1979
13) Bender, M., Blau, M., Bakshi, S. and Steinback, J. : Value of radioisotope scanning for detection of pancreatic tumors. Cancer Bull, 22 : 113-115, 1970
14) Mc Carthy, D.M., Brown, P., Melmed, R.N., Agnew, J.E. and Bouchier, I.A.D. : Selenomethionine-^{75}Se scanning in diagnosis of tumor of the pancreas and adjacent viscera : Use of the test and its impact on survival. Gut, 13 : 75-87, 1972
15) Hatchette, J.B., Shuler, E. and Murison, P.J. : Scintiphoto of the pancreas : Analysis of 134 studies. J Nucl Med, 13 : 51-57, 1972
16) Henkin, R.E. : Selective topics in intra-abdominal imaging via nuclear medicine techniques. Radiol Clin North Am, 17 : 39-54, 1979
17) Eaton, S.B., Games, A.E, Potsaid, M.S. and Nardi, G.L. : Evaluation of corrective surgery for pancreatitis by selenomethionine-^{75}Se pancreatic imaging : Case report. Am J Roentgenol, 112 : 678-681, 1971
18) Agnew, J.E., Carthy, D.M., Melmed, R.N. and Bouchier, I.A.D. : Count rate analysis as an adjunct to the ^{75}Se-selenomethionine pancreas scan. Br J Radiol, 42 : 762-769, 1969
19) 石神諧一，松本政典，中島典嗣，片山健志：^{75} Se-selenomethionine による糖尿病患者の膵スキャンについて．核医学，9 : 119-127, 1972
20) Landman, S., Polcyn, R.E. and Gottschalk, A. : Pancreas imaging-Is it worth it ? Radiology, 100 : 631-636, 1971
21) Hundeshagen, H., Creutzig, H. and Dopslaff, H. : Doppelradionuklid Pankreas-Funktionsszintigraphie mit einem Prozeßrechner. Angiography/Scintigraphy. pp. 289-293, Springer-Verlag Berlin-Heidelberg, New York, 1970
22) Goriya, Y., Hoshi, M., Etani, N., Kimura, K., Shichiri, M. and Shigeta, Y. : Dynamic study of the pancreas in diabetes mellitus with scintigraphy using ^{75}Se-selenomethionine. J Nucl Med, 16 : 270-274, 1975
23) Youngs, G.R., Agnew, J.E. and Levin, G.E. : Radioselenium in duodenal aspirate as an assessment of pancreatic exocrine function. Br Med J. 2 : 252-255, 1971
24) 水上忠久：^{75}Se-selenomethionine による膵シンチグラムに関する研究，日本医放会誌，26 : 1299-1313, 1967
25) Miale, A., Rodriguez-Antunez, A. and Gill, W.M. : Pancreas scanning after ten years. Semin Nucl Med 2 : 201-219, 1972
26) Agnew, J.E., Youngs, M.A. and Bouchier, I.A.D. : Conventional and subtraction scanning of the pancreas : an assessment based on blind reporting. Br J Radiol, 46 : 83-98, 1973
27) Agnew, J.E., Youngs, G.R., Lydford, R., Levin, J.E. and Bouchier, I.A.D. : False-positive

pancreas scan : Does it reflect "Low-normal" pancreatic function ? J Nucl Med, 15 : 90-93, 1974
28) James, O., Agnew, J.E. and Bouchier, I.A.D. : Chronic pancreatitis in England : A changing picture ? Br Med J, 6 : 34-38, 1974
29) 健部高明，小泉春雄，小泉金次郎，佐藤憲郎，福田浩次，石附壮三，塙　誠：膵石症．最新医学，27：1757-1763, 1972
30) Braganza, J., Critchley, M., Howat, H.T., Testa, H.J. and Torrance, H.B. : An evaluation of ^{75}Se-selenomethionine scanning as a test of pancreatic function compared with the secretin-pancreozymin test. Gut, 14 : 835-841, 1973
31) 榎谷信彰：^{75}Se-selenomethionine を用いた新しい膵外分泌機能検査法 —Radioselenium pancreozymin-secretin 試験について．日本消化器病学会雑誌，73：769-778, 1976
32) Haaga, J.R., Alfidi, R.J., Havrilla, T.R., Tubbs, R., Gonzalez, L., Meaney. T.F. and Cors, M.A. : Definitive role of CT scanning of the pancreas. Radiology, 124 : 723-730, 1977
33) Stanley, R.J., Sagel, S.S. and Levitt, R.G. : Computed tomographic evaluation of the pancreas. Radiology, 124 : 715-722, 1977
34) Levitt, R.G., Geisses, G.G., Sagel, S.S., Stanley, R. J., Evens, R.G., Koehler R. E. and Jost, R.G. : Complementary use of ultrasound and computed tomography in studies of the pancreas and kidney, Radiology, 126 : 149-152, 1978
35) Lee, J.K.T., Stanley, J.R., Nelson, G.L. and Sagel, S.S. : Pancreatic imaging by ultrasound and computed tomography. A general review. Radiol Clin North Am, 16 : 105-119, 1979
36) Hessel, S.J., Siegelman, S.S., Mc Neil, B.J., Sanders, R., Adams, D. F., Alderson, P. O., Finberg, H. J. and Abrams, H. L. : A prospective evaluation of computed tomography and ultrasound of the pancreas. Radiology, 143 : 129-133, 1982
37) Moss, A.A., Federie, M., Shapire, H.A., Ohto, M., Goldberg, H., Korobkin, M. and Clemett, A. : The combined use of computed tomography and endoscopic retrograde cholangiopancreatography in assessment of suspected pancreatic neoplasm : A blind clinical evaluation. Radiology, 134 : 154-163, 1980
38) Fawcitt, R. A., Forbes, W., Isherwood, I., Braganza, J. M. and Howat, H. T. : Computed tomography in pancreatic disease. Br J Radiol, 51 : 1-4, 1978
39) Cotton, P. B., Lees, W. R., Vallon, A. G., Cotton, M., Croker, J. R. and Chapman, M. : Gray-scale ultrasonography and endoscopic pancreatography in pancreatic diagnosis. Radiology, 134 : 453-459, 1980
40) Sample, W.F. : Techniques for improved delination of normal anatomy of the upper abdomen and high retroperitoneum with gray-scale ultrasound. Radiology, 124 : 197-202, 1977
41) 森　宜，林　邦昭，二川　栄，尼崎泰子，六倉正英，福島藤平，越智　誠，本保善一郎：膵腫瘤性病変の超音波診断，日本医放会誌，41：1025-1038, 1981
42) Berger, L. A., Rhodes, J. M., Agnew, J. E., Horrocks, R. A., Chudleigh, P. M., Elias, E. and Summerfield, J.A. : Screening for pancreatic disease : Comparison of gray scale ultrasonography and isotopic scanning. Lancet, 1 : 633-635, 1979
43) Lawson, T. : Sensitivity of pancreatic ultrasonography in the detection of pancreatic disease. Radiology, 128 : 733-736, 1978
44) Ferrucci, J.T., Wittenberg, J., Black, E.B., Kirkpatrik, R.H. and Hall, D.A. : Computed body tomography in chronic pancreatitis. Radiology, 130 : 175-182, 1979
45) Watanabe, K., Kawahira, K. and Matsuura, K. : Scintigraphy as a screening test for carcinoma of the pancreas. Acta Radiol [Diag] (Stock), 15 : 57-64, 1974
46) Sodee, D.B. : Pancreatic scanning. Radiology, 87 : 641-645, 1966
47) 本田　浩，渡辺克司，西川　清，古賀健治，三原桂吉，楠原敏幸，星　博昭，涌田裕司，杜若陽祐，桒野晴夫，小玉隆男，陣之内正史：膵癌スクリーニング検査としての CT の診断能について．日本医放会誌，43：657-662, 1983

48) Syrota, A., Comar, D., Cerf, M., Plummer, D., Maziere, M. and Kellershohn, C. : (^{11}C) methionine pancreatic scanning with positron emission computed tomography. J Nucl Med, 20 : 778-781, 1979

49) Foley, W.D., Lawson, T.L. and Quiroz, F. : Sagittal and coronal image reconstruction : Application in pancreatic computed tomography. J Comput Assist Tomogr, 3 : 717-721, 1979

50) 春日敏夫，小林敏雄，中西文子：CT 縦断再構成処理像と膵シンチグラム．断層撮影法研究会誌，7：169-175, 1980

(58. 10. 4 受稿)